

## АРТЕРИИ ГРУДНОЙ КОНЕЧНОСТИ МАРАЛА

Пантовое оленеводство является важной и высокодоходной отраслью животноводства Алтайского края и Республики Алтай. Своеобразные экологические условия обитания маралов, несомненно, влияют на строение и функцию различных систем организма, в том числе на кровеносную. Знание анатомии и топографии артериальных сосудов конечностей маралов имеет важное теоретическое и практическое значение.

Проблемой изучения ангиоархитектоники конечностей различных видов животных занимались многие ветеринарные анатомы: А.И. Акаевский (1939), М.И. Лебедев (1952-1986), А.Х. Лайшев (1977-1983), Н.Н. Лебедев (1985-1987), И.В. Хрусталева, Б.В. Криштофорова (1987-1988), В.И. Подгорный (1987), В.А. Лисовиченко (1999-2001), С.В. Олзоева (2005) и др. Однако исследований по архитектонике артериального русла грудной конечности маралов не проводилось.

Материалом служили грудные конечности маралов различных возрастов (6 мес., 18 мес., 4 года), взятые в мараловодческих хозяйствах Алтайского края и Республики Алтай в период с 2004 по 2006 гг. Артериальные сосуды наливались по методике С.Н. Чебакова (2000) полиуретановой пеной «Macroflex». После затвердевания массы проводилось обычное и тонкое препарирование сосудов грудной конечности с последующим фотографированием цифровым фотоаппаратом Olympus C-460. В результате проведенных исследований были выявлены закономерности ветвления основных артериальных сосудов грудной конечности маралов (рис.).

**Подмышечная артерия** является продолжением подключичной артерии по выходе ее из грудной полости и по ответвлении от нее последовательно реберно-шейного ствола, плечешейного ствола, внутренней и наружной грудной артерии. Начало подмышечной артерии лежит у первого ребра, далее она идет

на медиальную поверхность лопатко-плечевого сустава и у каудального края сустава делится на 3 ствола: подлопаточную артерию, каудальную окружную артерию плеча и плечевую артерию.

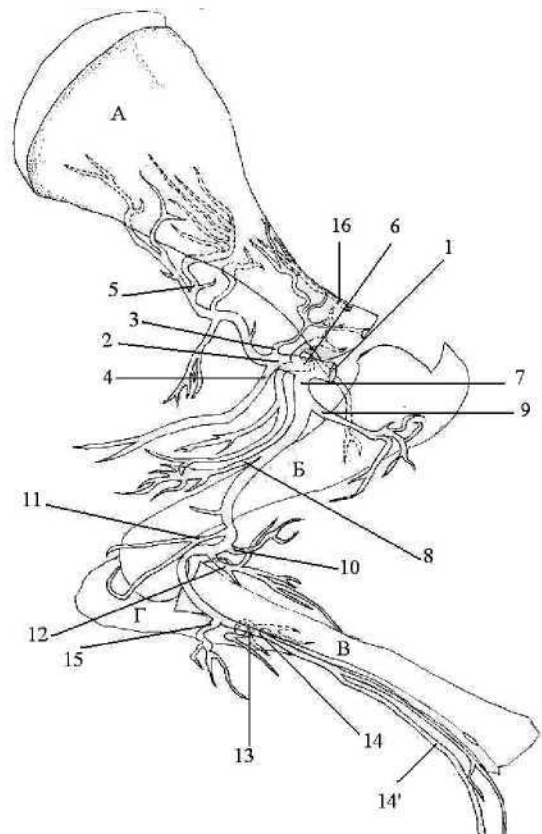


Рис. Схема артерий грудной конечности марала (медиальная поверхность):  
А — лопатка, Б — плечевая, В — лучевая, Г — локтевая кости;  
1 — подмышечная артерия,  
2 — подлопаточная артерия,  
3 — надлопаточная артерия,  
4 — грудоспинная артерия, 5 — окружная артерия лопатки, 6 — каудальная окружная а. плеча, 7 — плечевая артерия, 8 — глубокая артерия плеча, 9 — краниальная окружная а. плеча, 10 — артерия бицепса, 11 — локтевая коллатеральная а., 12 — лучевая коллатеральная а., 13 — общая межкостная а., 14 — срединная артерия, 14' — срединно-лучевая артерия, 15 — мышечные ветви плечевой артерии; 16 — поперечная артерия лопатки

**Подлопаточная артерия** направляется к основанию лопатки вдоль каудального края подлопаточной мышцы, по медиальной головке трехглавого мускула. От подлопаточной артерии последовательно отходят:

- **надлопаточная артерия**, разветвляющаяся в дистальной части подлопаточной мышцы;
- **грудоспинная артерия**, кровоснабжающая широчайшую мышцу спины;
- **3-4 мышечные ветви** диаметром 1,0-2,5 мм для длинной головки трехглавой мышцы;
- **окружная артерия лопатки**, переходящая на латеральную поверхность лопатки в заостренную ямку, где и разветвляется в заостренной мышце веерообразно, а также отдает небольшие веточки в дельтовидную, малую круглую и подлопаточную мышцы.

**Каудальная окружная артерия плеча** отходит от подмышечной артерии, она делится на две ветви: восходящую и нисходящую. Восходящая ветвь питает внутреннюю плечевую и заостренную мышцы, капсулу плечевого сустава и анастомозирует с краниальной окружной артерией плеча, нисходящая - идет вдоль каудального края диафиза плечевой кости, питая длинную и латеральную головки трехглавой мышцы плеча и плечевую кость.

**Плечевая артерия** является продолжением подмышечной артерии и идет в свободную конечность. Артерия направляется дистально вдоль волярного края коракоидно-плечевой мышцы, пересекает плечевую кость в области середины диафиза и идет вдоль двуглавой мышцы плеча, спускается на предплечье, где, отдав общую межкостную артерию, переходит в срединную артерию.

По ходу плечевой артерии от нее отходят более мелкие артерии и ветви.

**Глубокая плечевая артерия** отходит в каудальном направлении и разветвляется в медиальной и длинной головках трехглавой мышцы плеча.

**Краниальная окружная артерия плеча** имеет 2 варианта отхождения: первый — проксимальнее глубокой плечевой артерии, второй - дистальнее ее. Однако в обоих случаях артерия проходит под коракоидно-плечевой мышцей, питая ее, и направляется в проксимальную часть двуглавой мышцы, разветвляется в ней и

анастомозирует с ветвями каудальной окружной плечевой артерии, кроме того, питает глубокую грудную мышцу.

**Артерия двуглавой мышцы плеча** отходит дистальнее предыдущих артерий, и разветвляется в двуглавой мышце. Часто ниже коллатеральной локтевой артерии в бицепс отходят 1-2 мышечные ветви диаметром 1,2-1,8 мм, которые ошибочно могут быть приняты за артерию двуглавого мускула.

**Коллатеральная локтевая артерия** отходит в волярном направлении от плечевой артерии в области дистальной трети плеча и почти сразу разделяется на 2 ветви, одна разветвляется в дистальной трети медиальной и длинной головки трехглавого мускула, вторая - в капсуле локтевого сустава, а также в локтевом сгибателе запястья и поверхностном локтевом сгибателе.

**Коллатеральная лучевая артерия** отходит впереди от локтевого сустава, в дорзо-латеральном направлении проходит между двуглавой и внутренней плечевой мышцами с одной стороны и лучевым разгибателем запястья с другой, питает целым рядом ветвей названные мышцы, а также внутреннюю плечевую и поверхностную грудную мышцы.

**2-3 мышечные ветви** отходят в каудальном направлении от плечевой артерии дистальнее локтевого сустава и питают лучевую и локтевой сгибатели запястья, поверхностный и глубокий пальцевый сгибатели.

**Общая межкостная артерия** проходит через проксимальную межкостную щель, на латеральную поверхность предплечья, кровоснабжая глубокий пальцевый сгибатель, лучевой и локтевой разгибатели запястья, лучевую кость, а также образует дорсальную и пальмарную сети запястья. Отдав общую межкостную артерию, плечевая артерия переходит в срединную.

**Срединная артерия** идет вдоль медио-волярного края лучевой кости в области середины диафиза, отдает срединно-лучевую артерию, следующую вместе с ней до запястного сустава.

Морфометрические показатели артерий грудной конечности представлены в таблице, анализ которой позволяет сделать ряд выводов.

1. Все показатели диаметров и длин артерий увеличиваются с возрастом.

2. Наибольший относительный прирост диаметров наблюдается у подлопаточной артерии в 18 месяцев (37,32%) и в 4 года (31,0%).

3. Наибольший относительный прирост длины наблюдается в 18 месяцев у каудальной окружной артерии плеча (37,78%); в 4 года - у артерии бицепса (22,54%).

4. С возрастом наблюдаются увеличение угла отхождения артерий № 3, 5, 6, 8, 9, 11, 13 и уменьшение угла отхождения артерий № 2, 4, 10, 12.

Таким образом, схема кровоснабжения подмышечной артерии у маралов сходна с таковой у северного оленя, однако в то же время имеются свои ви-

довые особенности, связанные с иными условиями обитания маралов.

#### Библиографический список

1. Акаевский А.И. Анатомия северного оленя / А.И. Акаевский. Л.: Изд-во Главсевморпути, 1939. С. 221-231.

2. Лайшев А.Х. Артерии грудной конечности овцебыка / А.Х. Лайшев // Экология и рациональное использование наземных позвоночных севера Средней Сибири. Новосибирск, 1981. С. 93-97.

3. Лисовиченко В.А. Рентгеноанатомия магистральных сосудов грудной конечности северного оленя: автореф. дис. канд. вет. наук / В.А. Лисовиченко. СПб., 2001. 18 с.



УДК 636.2.082

**А.А. Перфилов,  
Х.Б. Баймишев**

### ВОСПРОИЗВОДИТЕЛЬНЫЕ СПОСОБНОСТИ КОРОВ В ЗАВИСИМОСТИ ОТ УРОВНЯ МОЛОЧНОЙ ПРОДУКТИВНОСТИ

Неотложная проблема животноводства - последовательная интенсификация и повышение эффективности молочного скотоводства, где основным путем увеличения производства молока становится повышение продуктивности коров, что невозможно без оптимизации процессов воспроизводства. Для повышения продуктивности крупного рогатого скота важным является изучение физиологических возможностей репродуктивной системы у высокопродуктивных коров.

Исходя из этого мы изучили репродуктивный статус коров в связи с их уровнем молочной продуктивности.

Результаты проведенных нами исследований показывают, что и при интенсивной технологии производства молока при создании соответствующих условий содержания и кормления можно сочетать высокую молочную продуктивность и нормальную плодовитость коров.

Однако при анализе комплекса внутри стада выявлена отрицательная взаимосвязь между высоким уровнем удоя и основными показателями плодовитости — интервалами между отелами, периодом от отела до оплодотворения, оплодотворяемостью и индексом осеменения коров.

Коэффициент регрессии оплодотворяемости на продуктивность, вычисленный по данным лактации коров комплекса, показывает, что повышение продуктивности коров на 1000 кг ведет к снижению оплодотворяемости от первого осеменения на 6,6%. Аналогичные результаты получены и в других хозяйствах с интенсивной технологией производства молока, где снижение оплодотворяемости равнялось 10%, в зависимости от хозяйства — 6-13% на каждые 1000 кг молока.