

All rights reserved. May not be reproduced in any form without permission from the publisher, except in the U.S. or applicable copyright law.

DE GRUYTER

Alexander Herold, Thomas Schiedeck (Hrsg.)

MANUAL DER KOLOPROKTOLOGIE

BAND 2



Deutsche Gesellschaft
für Koloproktologie

DE
G

Printed on acid-free paper
Printed in Germany
© 2011/2012 De Gruyter
All rights reserved. May not be reproduced in any form without permission from the publisher, except in the U.S. or applicable copyright law.

Alexander Herold, Thomas Schiedeck (Hrsg.)

Manual der Koloproktologie

Band 2

Alexander Herold, Thomas Schiedeck (Hrsg.)

Manual der Kolonproktologie



Band 2

DE GRUYTER

Herausgeber

Prof. Dr. Alexander Herold

Deutsches End- und Dickdarmzentrum
Mannheim
Bismarkplatz 1
68165 Mannheim
E-Mail: a.herold@enddarm-zentrum.de

Prof. Dr. Thomas Schiedeck

Klinikum Ludwigsburg/Klinik f. Allgemein
Viszeral-, Thorax- und Kinderchirurgie
Posilipostr. 4
71640 Ludwigsburg
E-Mail: thkschiedeck@me.com

ISBN: 978-3-11-061449-7
e-ISBN (PDF): 978-3-11-061458-9
e-ISBN (EPUB): 978-3-11-061474-9
ISBN Band 1: 978-3-11-061446-6
ISBN Band 1 + Band 2: 978-3-11-065912-2



Dieses Werk ist lizenziert unter der Creative Commons Attribution-NonCommercial-NoDerivatives 4.0 Lizenz. Weitere Informationen finden Sie unter <http://creativecommons.org/licenses/by-nc-nd/4.0/>.

Library of Congress Control Number: 2019940858

Bibliografische Information der Deutschen Nationalbibliothek

Die Deutsche Nationalbibliothek verzeichnet diese Publikation in der Deutschen Nationalbibliographie; detaillierte bibliografische Daten sind im Internet über <http://dnb.d-nb.de> abrufbar.

Der Verlag hat für die Wiedergabe aller in diesem Buch enthaltenen Informationen mit den Autoren große Mühe darauf verwandt, diese Angaben genau entsprechend dem Wissensstand bei Fertigstellung des Werkes abzdrukken. Trotz sorgfältiger Manuskripherstellung und Korrektur des Satzes können Fehler nicht ganz ausgeschlossen werden. Autoren und Verlag übernehmen infolgedessen keine Verantwortung und keine daraus folgende oder sonstige Haftung, die auf irgendeine Art aus der Benutzung der in dem Werk enthaltenen Informationen oder Teilen davon entsteht.

Die Wiedergabe der Gebrauchsnamen, Handelsnamen, Warenbezeichnungen und dergleichen in diesem Buch berechtigt nicht zu der Annahme, dass solche Namen ohne weiteres von jedermann benutzt werden dürfen. Vielmehr handelt es sich häufig um gesetzlich geschützte, eingetragene Warenzeichen, auch wenn sie nicht eigens als solche gekennzeichnet sind.

© 2019 Alexander Herold, Thomas Schiedeck, publiziert von Walter de Gruyter GmbH, Berlin/Boston.

Dieses Buch ist als Open-Access-Publikation verfügbar über www.degruyter.com.

Einbandabbildung: Prof. Dr. Alexander Herold
Satz/Datenkonvertierung: L42 AG, Berlin
Druck und Bindung: CPI Books GmbH, Leck

www.degruyter.com

Vorwort

Dieses Standardwerk der Deutschen Gesellschaft für Koloproktologie bietet in zwei Bänden das komplette koloproktologische Spektrum: von der Ileozökalklappe bis zum Anus.

Die beiden Bände entstanden aus dem Wunsch heraus, allen Vertretern aus den verschiedenen Fachbereichen der Medizin, die sich für Koloproktologie interessieren, eine Grundlage zu bieten, ihr Wissen zu intensivieren. Das Werk beinhaltet alle koloproktologischen Erkrankungen. Es ist dabei gelungen Autoren zu gewinnen, die in diesem Fachgebiet sehr bekannt sind und die ihr Wissen von der Diagnostik bis zur Therapie einbringen. Die einzelnen Inhalte zeichnen sich durch hervorragende didaktische Qualität, gründliche Darstellung der Informationen und Therapiemöglichkeiten und die sehr gute Auflistung von Literaturhinweisen aus.

Besonders hervorzuheben ist, dass dieses Manual – von der ersten bis zur letzten Seite – jedermann kostenfrei zugänglich online zur Verfügung steht. Hier wird der moderne Gedanke der freien Verfügbarkeit von Wissen und Weiterbildung von der Deutschen Gesellschaft für Koloproktologie mit Leben erfüllt: Open Access.

Nicht zuletzt gebührt mein Dank den Autoren für das Verfassen der einzelnen Kapitel und den beiden Herausgebern für ihren Einsatz beim Zusammenstellen des Inhalts und der unermüdlichen Koordination bei der Erstellung des Gesamtwerks.

Ich wünsche dem Buch Erfolg, und dass beide Bände ein wesentlicher Bestandteil der koloproktologischen Literatur und das Standardwerk der deutschen Koloproktologie werden.

Kronach, im August 2019

Thorolf Hager
Ehrenmitglied der DGK

Inhalt

Vorwort — V

Autorenverzeichnis — XVII

19 Rektumprolaps — 1

- 19.1 Kapitelzusammenfassung — 1
- 19.2 Definition — 1
- 19.3 Ätiologie, Pathogenese, Inzidenz — 1
- 19.4 Symptomatik — 2
- 19.5 Klassifikation — 2
- 19.6 Diagnostik und Differentialdiagnosen — 2
- 19.7 Indikation — 4
- 19.8 Konservative Therapie — 4
- 19.9 Operative Therapie — 4
 - 19.9.1 Perineale Operationsverfahren — 4
 - 19.9.2 Transabdominelle Verfahren — 7
 - 19.9.3 Komplikationen — 9
 - 19.9.4 Langzeitergebnisse — 10
- 19.10 Prävention — 10

20 Divertikelkrankheit des Kolon — 13

- 20.1 Kapitelzusammenfassung — 13
- 20.2 Definition — 13
- 20.3 Auftreten — 14
- 20.4 Pathogenese — 14
- 20.5 Einteilung — 15
- 20.6 Prophylaxe und Verlauf — 18
- 20.7 Diagnostik — 18
 - 20.7.1 Anamnese — 18
 - 20.7.2 Palpation/Auskultation — 18
 - 20.7.3 Labor — 19
 - 20.7.4 Bildgebung — 19
 - 20.7.5 Endoskopie/Proktorektoskopie — 21
 - 20.7.6 Konsiliarische Untersuchungen — 21
- 20.8 Therapie — 22
 - 20.8.1 Konservativ — 22
 - 20.8.2 Operativ — 22

21 Chronische Obstipation — 31

- 21.1 Einleitung — 31
- 21.2 Definition und Klassifikation — 31

21.2.1	Akute Obstipation — 31
21.2.2	Chronische Obstipation — 32
21.2.3	Slow-Transit-Obstipation — 33
21.2.4	Outlet-Obstipation — 35
21.3	Epidemiologie — 36
21.4	Diagnostik — 36
21.5	Anamnese — 36
21.6	Proktologische Untersuchung — 38
21.7	Weiterführende Diagnostik — 39
21.7.1	Kolontransitzeit — 39
21.7.2	Defäkographie — 40
21.7.3	Anomanometrie — 41
21.7.4	Koloskopie und Biopsie — 41
21.7.5	Ballonexpulsionstest — 42
21.7.6	Sonstiges — 42
21.7.7	Therapie — 42
21.7.8	Konservative Therapie — 44
21.7.9	Operative Therapie — 45
22	Reizdarmsyndrom — 51
22.1	Kapitelzusammenfassung — 51
22.2	Definition und Klassifikation — 51
22.3	Ätiologie und Pathogenese — 52
22.4	Prävalenz und Inzidenz — 53
22.5	Diagnose und Differentialdiagnose — 53
22.6	Therapie — 57
23	Chirurgische Therapie der Colitis ulcerosa — 61
23.1	Kapitelzusammenfassung — 61
23.2	Definition — 61
23.3	Ätiologie /Pathogenese — 62
23.4	Inzidenz/Epidemiologie — 62
23.5	Klassifikation — 62
23.6	Symptomatik — 62
23.7	Diagnostik/Differentialdiagnosen — 63
23.8	Konservative Therapie — 63
23.9	Operative Therapie — 64
23.9.1	Notfallsituation — 64
23.9.2	Elektive Operationsindikation — 67
23.9.3	Technisch-operative Aspekte — 70
23.9.4	Komplikationen/Folgezustände — 75

- 24 Morbus Crohn — 79**
 - 24.1 Kapitelzusammenfassung — 79
 - 24.2 Definition — 79
 - 24.3 Ätiologie und Pathogene — 79
 - 24.4 Inzidenz und Epidemiologie — 80
 - 24.5 Klassifikationen und Scores — 80
 - 24.6 Klinische Manifestation und Symptomatik — 82
 - 24.7 Diagnostik — 85
 - 24.7.1 Labor — 86
 - 24.7.2 Endoskopie — 86
 - 24.7.3 Bildgebung — 87
 - 24.8 Differentialdiagnosen — 89
 - 24.9 Therapie konservativ — 89
 - 24.10 Therapie operativ — 91
 - 24.10.1 Operationsindikation — 91
 - 24.10.2 Operationsprinzipien — 92
 - 24.10.3 Besonderheiten — 96

- 25 Kolorektales Karzinom — 99**
 - 25.1 Kapitelzusammenfassung — 99
 - 25.2 Definition von Kolon und Rektum — 100
 - 25.3 Epidemiologie — 101
 - 25.4 TNM-Klassifizierung — 103
 - 25.4.1 T-Kategorien — 103
 - 25.4.2 N-Kategorien — 103
 - 25.4.3 M-Fernmetastasen: — 104
 - 25.4.4 Stadieneinteilung — 105
 - 25.5 Symptomatik und Differentialdiagnosen — 105
 - 25.6 Allgemeines zur Diagnostik — 107
 - 25.7 Allgemeines zur Therapie des kolorektalen Karzinoms — 108
 - 25.7.1 Präoperative Darmlavage — 109
 - 25.7.2 Perioperative Antibiotikaprophylaxe — 109
 - 25.7.3 Neoadjuvante Therapie — 109
 - 25.8 Chirurgische Therapie des Kolonkarzinoms — 110
 - 25.8.1 Lokale Verfahren — 111
 - 25.8.2 Radikale Operation — 111
 - 25.9 Postoperative Komplikationen — 122
 - 25.10 Prognose — 123
 - 25.11 Nachsorge kolorektaler Karzinome — 124
 - 25.12 Prävention — 125

26	Rektumkarzinom — 129
26.1	Kapitelzusammenfassung — 129
26.2	Spezielle Diagnostik des Rektumkarzinoms — 130
26.2.1	MRT — 130
26.2.2	Endosonographie — 132
26.2.3	Starre Rektoskopie — 132
26.3	Multimodale Therapiekonzepte beim nicht-metastasierten Rektumkarzinom — 132
26.4	Operative Therapie des Rektumkarzinoms — 135
26.4.1	Endoskopisch-mikrochirurgische Tumorresektion — 135
26.4.2	Total mesorektale Exzision (TME) — 137
26.4.3	Abdomino-perineale Rektumexstirpation (APR) — 138
26.4.4	Rekonstruktionstechniken nach tiefer Rektumresektion — 140
26.4.5	Minimal-invasive Operationsverfahren — 140
26.5	Perioperative Komplikationen und Komplikationsmanagement — 142
26.6	Prognose — 143
27	Analkarzinom — 147
27.1	Kapitelzusammenfassung — 147
27.2	Definition — 147
27.3	Ätiologie — 148
27.4	Pathogenese — 148
27.5	Inzidenz — 148
27.6	Epidemiologie — 149
27.7	Klassifikation — 149
27.8	Symptomatik — 151
27.9	Diagnostik — 151
27.10	Differentialdiagnosen — 153
27.11	Primäre Therapie — 153
27.12	Therapie bei fehlender Remission und/oder Lokalrezidiv — 155
27.12.1	Beurteilung des Therapieansprechens nach Abschluss der Radiochemotherapie — 155
27.12.2	Salvage-Therapie bei Rezidiv oder fehlendem Ansprechen der Radiochemotherapie — 156
27.13	Komplikationen — 158
27.14	Nachsorge — 158
27.15	Prävention — 159
28	Hereditäre kolorektale Karzinome — 161
28.1	Hintergrund — 161
28.2	Das Lynch Syndrom (LS) (früher HNPCC = Hereditäres nicht-polypöses Colorectales Carcinom) — 161

- 28.3 Die Familiäre Adenomatöse Polyposis (FAP) — **166**
- 28.4 Attenuierte Familiäre Adenomatöse Polyposis (aFAP) — **171**
- 28.5 MUTYH – Associated Polyposis (MAP) — **172**
- 28.6 Polymerase Proofreading Associated Polyposis (PPAP) — **172**
- 28.7 Hamartomatöse Polyposis-Syndrome — **173**
- 28.8 NTHL1-Assoziierte Polyposis (NAP) — **174**
- 28.9 MSH3 Polyposis — **174**
- 28.10 Serratierte Polyposis Syndrom (SPS) — **174**
- 28.11 Zusammenfassung — **175**

- 29 Seltene intestinale Tumoren — 177**
- 29.1 Kapitelzusammenfassung — **177**
- 29.2 Neuroendokrine Tumoren (NET) — **177**
- 29.2.1 Definition — **177**
- 29.2.2 Ätiologie — **177**
- 29.2.3 Pathogenese — **178**
- 29.2.4 Inzidenz — **178**
- 29.2.5 Epidemiologie — **178**
- 29.2.6 Klassifikation — **179**
- 29.2.7 Symptomatik — **179**
- 29.2.8 Diagnostik — **180**
- 29.2.9 Differentialdiagnosen — **181**
- 29.2.10 Therapie konservativ — **181**
- 29.2.11 Therapie operativ — **181**
- 29.2.12 Besonderheiten — **182**
- 29.3 Gastrointestinale Stroma Tumoren (GIST) — **183**
- 29.3.1 Definition — **183**
- 29.3.2 Ätiologie — **183**
- 29.3.3 Pathogenese — **183**
- 29.3.4 Inzidenz — **183**
- 29.3.5 Epidemiologie — **183**
- 29.3.6 Klassifikation — **184**
- 29.3.7 Symptomatik — **184**
- 29.3.8 Diagnostik — **185**
- 29.3.9 Differentialdiagnosen — **185**
- 29.3.10 Therapie konservativ — **185**
- 29.3.11 Therapie operativ — **185**
- 29.4 Retrorektale Raumforderungen — **186**
- 29.4.1 Definition — **186**
- 29.4.2 Ätiologie — **186**
- 29.4.3 Malignität — **186**
- 29.4.4 Inzidenz — **186**

29.4.5	Klassifikation —	187
29.4.6	Symptomatik —	187
29.4.7	Diagnostik —	187
29.4.8	Differentialdiagnosen —	188
29.4.9	Therapie operativ —	188
30	Peritonealkarzinose —	191
30.1	Einleitung —	191
30.2	Inzidenz —	191
30.3	Pathogenese —	192
30.4	Symptomatik —	193
30.5	Diagnostik —	194
30.6	Therapie —	196
30.7	Prognose nach multimodaler Therapie —	197
31	Polypenmanagement —	199
31.1	Definition —	199
31.1.1	Adenome —	199
31.1.2	Serratierte Adenome —	199
31.2	Diagnostik/Klassifikation kolorektaler Polypen —	200
31.2.1	Wachstumsform —	200
31.2.2	Feinbeurteilung der Oberflächen- und Gefäßarchitektur —	202
31.3	Endoskopische Resektionsverfahren kolorektaler Polypen —	203
31.3.1	Endoskopische Polypektomie —	204
31.3.2	Endoskopische Mukosaresektion (EMR) —	205
31.3.3	Endoskopische Submukosadissektion (ESD) —	206
31.3.4	Endoskopische Vollwandresektion (endoscopic full thickness resection EFTR) —	206
31.4	Endoskopische Resektion – Wahl des Resektionsverfahrens —	208
31.4.1	Dignitätsbeurteilung kolorektaler Neoplasien —	209
31.4.2	Vorgehen beim kolorektalen Frühkarzinom —	211
31.5	Komplikationen nach ER kolorektaler Polypen —	212
31.5.1	Blutung —	212
31.5.2	Perforation —	213
31.6	Nachsorge nach ER kolorektaler Polypen —	214
32	Stoma —	217
32.1	Kapitelzusammenfassung —	217
32.2	Definitionen —	217
32.2.1	Begrifflichkeiten —	217
32.2.2	Anatomische Beschreibung —	217
32.2.3	Stomaarten —	218

- 32.3 Indikationen zur Stomaanlage — 218
- 32.3.1 Temporäres Stoma — 218
- 32.3.2 Permanentes (definitives) Stoma — 219
- 32.4 Vorbereitung des Patienten — 219
- 32.4.1 Prästationäre Aufklärung — 219
- 32.4.2 Präoperative Maßnahmen — 220
- 32.5 OP-Technik — 222
- 32.5.1 Prinzipien — 222
- 32.5.2 Ileostoma/Jejunostoma — 223
- 32.5.3 Kolostoma — 224
- 32.6 Stomakomplikationen — 225
- 32.6.1 Frühe Komplikationen — 225
- 32.6.2 Späte Komplikationen — 228
- 32.7 Patientenedukation und -anleitung — 229
- 32.7.1 Postoperative stationäre Betreuung — 229
- 32.7.2 Ambulante Stomatherapie, Home Care Unternehmen, Irrigation — 230
- 32.8 Stomaresektion – Stomarückverlagerung – Re-Anastomosierung — 231
- 32.8.1 Timing der Stomarückverlagerung oder Re-Anastomosierung — 231
- 32.8.2 Rückverlagerung Kolostoma, Resektion Ileostoma, Anastomosierung Split-Stoma — 231
- 32.8.3 Re-Anastomosierung — 232

- 33 Perioperatives Management — 233**
- 33.1 Kapitelzusammenfassung — 233
- 33.2 Definition — 234
- 33.3 Optimales perioperatives Management — 234
- 33.3.1 Optimales präoperatives Management — 234
- 33.3.2 Optimales Management im Operationssaal — 236
- 33.3.3 Optimales postoperatives Management — 238
- 33.3.4 Organisation des optimalen perioperativen Managements — 239

- 34 Appendizitis — 243**
- 34.1 Kapitelzusammenfassung — 243
- 34.2 Definition — 243
- 34.3 Ätiologie — 243
- 34.4 Pathogenese — 243
- 34.5 Inzidenz/Epidemiologie — 245
- 34.6 Klassifikation — 245
- 34.7 Symptomatik — 246
- 34.8 Diagnostik — 246
- 34.9 Differentialdiagnosen — 247
- 34.10 Therapie konservativ — 247

- 34.11 Therapie operativ — **248**
- 34.12 Komplikationen — **250**
- 34.13 Besonderheiten — **250**
- 34.14 Prävention — **250**

35 Mesenterialischämie — 253

- 35.1 Kapitelzusammenfassung — **253**
- 35.2 Definition — **253**
- 35.3 Ätiologie und Pathogenese — **253**
- 35.4 Inzidenz und Epidemiologie — **254**
- 35.5 Klassifikation — **255**
- 35.6 Symptomatik — **256**
- 35.7 Diagnostik — **256**
- 35.7.1 Computertomographie-Angiographie — **257**
- 35.7.2 Konventionelle Angiographie — **259**
- 35.8 Differentialdiagnosen — **259**
- 35.9 Therapie konservativ — **260**
- 35.10 Therapie operativ — **260**
- 35.11 Komplikationen — **263**
- 35.12 Prävention — **264**
- 35.13 Fazit — **264**

36 Kurzdarmsyndrom und abdominelle Fisteln — 267

- 36.1 Kapitelzusammenfassung — **267**
- 36.2 Definition — **267**
- 36.2.1 Kurzdarmsyndrom — **267**
- 36.2.2 Abdominelle Fisteln — **268**
- 36.3 Ätiologie — **268**
- 36.3.1 Kurzdarmsyndrom — **268**
- 36.3.2 Fisteln — **269**
- 36.4 Klassifikation — **270**
- 36.4.1 Kurzdarmsyndrom/intestinales Versagen — **270**
- 36.4.2 Fisteln — **270**
- 36.5 Symptomatik — **271**
- 36.6 Diagnostik — **271**
- 36.7 Therapie konservativ — **271**
- 36.7.1 Flüssigkeitsausgleich/Nutrition — **272**
- 36.7.2 Drainage möglicher Abszesse/Sepsiskontrolle — **273**
- 36.7.3 Kontrolle der Ausfuhr — **273**
- 36.7.4 Hautschutz/Wundversorgung — **274**
- 36.8 Therapie operativ — **274**
- 36.9 Komplikationen — **275**

36.10 Prävention — 276

Stichwortverzeichnis — 279

Die Kapitel 1–18 finden Sie im Manual der Koloproktologie Band 1, ISBN 978-3-11-061446-6.

Inhalt Band 1

- 1 Anatomie — 1**
- 2 Anorektale Physiologie — 29**
- 3 Proktologische Basisdiagnostik — 37**
- 4 Die Proktologische Praxis – Organisation der Sprechstunde und Hygienemanagement — 45**
- 5 Hämorrhoidalleiden — 59**
- 6 Analfissur — 77**
- 7 Anorektaler Abszess und Fistel — 95**
- 8 Dermatologische Proktologie — 117**
- 9 Humanes Papilloma Virus (HPV) und anale intraepitheliale Neoplasie (AIN) — 137**
- 10 Acne inversa — 153**
- 11 Sinus pilonidalis — 163**
- 12 Stuhlinkontinenz — 177**
- 13 Stuhlentleerungsstörung — 201**
- 14 Proktitis — 221**
- 15 Proktologische Probleme in der Schwangerschaft — 231**
- 16 Kinderproktologie — 239**
- 17 Urologie in der Koloproktologie — 249**
- 18 Gynäkologie in der Koloproktologie — 259**

Autorenverzeichnis

PD Dr. med. Felix Aigner

Charité – Universitätsmedizin Berlin
Campus Charité Mitte, Chirurgische Klinik
Charitéplatz 1
10117 Berlin
E-Mail: felix.aigner@charite.de
Kapitel 27

Dr. med. Peter C. Ambe

Klinik für Viszeral-, Minimalinvasive und
Onkologische Chirurgie
Marien Hospital Düsseldorf
Rochusstr. 2
40479 Düsseldorf
E-Mail: peter.ambe@vkkd-kliniken.de
Kapitel 28

Dr. med. Manuel Braun

Universitätsklinikum für Allgemeine-, Viszeral
und Transplantationschirurgie
Universität Tübingen
Hoppe-Seyler-Str. 3
72076 Tübingen
E-Mail: Manuel.Braun@med.uni-tuebingen.de
Kapitel 36

Prof. Dr. med. Robert Ehehalt

Praxis für Gastroenterologie
Burgstr. 61
69121 Heidelberg
E-Mail: re@hd-gastro.de
Kapitel 22

Prof. Dr. med. Stefan Farke

Abteilung für Allgemein- und Viszeralchirurgie
St. Marien-Krankenhaus Berlin
Gallwitzallee 123 –143
12249 Berlin
E-Mail: stefanfarke@t-online.de
Kapitel 34

Dr. med. Christian Gingert

Kantonsspital Winterthur
Departement Chirurgie
Brauerstrasse 15
CH-8401 Winterthur
E-Mail: christian.gingert@ksw.ch
Kapitel 21

PD Dr. med. Fabian Grass

717 9th St SW
Rochester, MN 55902
USA
E-Mail: Fabian.Grass@chuv.ch
Kapitel 29

Prof. Dr. med. Jörn Gröne

St. Joseph Krankenhaus
Klinik für Allgemein- und Viszeralchirurgie C
Wüsthoffstraße 15
12201 Berlin
E-Mail: joern.groene@sjk.de
Kapitel 35

Prof. Dieter Hahnloser

CHUV
Service de chirurgie
Rue du Bugnon 46
1011 Lausanne
E-Mail: Dieter.Hahnloser@chuv.ch
Kapitel 29

PD Dr. med. Julia L. S. Hardt

Klinik für Chirurgie
Universitätsmedizin Mannheim
Theodor-Kutzer-Ufer 1–3
68163 Mannheim
E-Mail: julia.hardt@umm.de
Kapitel 26

Dr. med. Katrin Heilmann

Furenstrasse 27
CH-8707 Uetikon am See
E-Mail: katrin.heilmann@gmx.ch
Kapitel 21

Prof. Dr. med. Franc Hetzer

Chirurgie und Viszeralchirurgie FMH,
EBSQ Coloproctology
Spital Linth
Gasterstrasse 25
CH-8730 Uznach/SG
E-Mail: franc.hetzer@spital-linth.ch
Kapitel 21

Prof. Dr. med. Werner Hohenberger

Klinik für Chirurgie
Universitätsklinik Erlangen
Krankenhausstr. 12
91054 Erlangen
E-Mail: Hohenberger.werner@GMX.de
Kapitel 25

Dr. med. Yasmin Hosseini-Millbradt

Klinik für Allgemein- und Viszeralchirurgie
Städtisches Klinikum Solingen gGmbH
Gotenstrasse 1
42653 Solingen
E-Mail: hosseini-milbradt.yasmin@klinikumso-
lingen.de
Kapitel 33

Prof. Dr. med. Ekkehard C. Jehle

Klinik für Allgemein- und Visceralchirurgie
St. Elisabethen-Klinikum
Oberschwabenklinik
Postfach 2160
88191 Ravensburg
E-Mail: Ekkehard.Jehle@oberschwabenklinik.de
Kapitel 32

Prof. Dr. med. Peter Kienle

Allgemein- und Viszeralchirurgie
Theresienkrankenhaus
Bassermannstraße 1
68165 Mannheim
E-Mail: P.Kienle@theresienkrankenhaus.de
Kapitel 24

Prof. Dr. med. Alfred Königsrainer

Klinik für Allgemeine Viszeral- und Transplanta-
tionschirurgie
Universität Tübingen
Hoppe-Seyler-Str. 3
72076 Tübingen
E-Mail: heike.spath@med.uni-tuebingen.de
Kapitel 36

Prof. Dr. med. Martin E. Kreis

Klinik für Allgemein-, Viszeral- und Gefäßchi-
rurgie
Charité Universitätsmedizin Berlin
Campus Benjamin Franklin
Hindenburgdamm 30
12200 Berlin
E-Mail: martin.kreis@charite.de
Kapitel 23

Hubert Leebmann

Krankenhaus Barmherzige Brüder Regensburg
Klinik für Allgemein- und Viszeralchirurgie
Prüfeninger Straße 86
93049 Regensburg
E-Mail: Hubert.Leebmann@barmherzige-regens-
burg.de
Kapitel 30

Prof. Dr. med. Helmut Messmann

Klinikum Augsburg
3. Med. Klinik (Gastroenterologie)
Stenglinstraße 2
86156 Augsburg
E-Mail: helmut.messmann@uk-augsburg.de
Kapitel 31

Prof. Dr. med. Gabriela Möselein

Zentrum für Hereditäre Tumorerkrankungen
Heusnerstraße 40
42283 Wuppertal
E-Mail: Gabriela.Moeslein@helios-gesundheit.de
Kapitel 28

Prof. Dr. med. Dr. h. c. Pompiliu Piso

Klinik für Allgemein- und Viszeralchirurgie
Krankenhaus Barmherzige Brüder Regensburg
Prüfeninger Straße 86
93049 Regensburg
E-Mail: Pompiliu.Piso@barmherzige-regensburg.
de
Kapitel 30

Prof. Dr. med. Stefan Post

Schwarzwaldstraße 102
68163 Mannheim
E-Mail: stpost@t-online.de
Kapitel 26

Dr. med. Andreas Probst

III. Med. Klinik

Klinikum Augsburg

Stenglinstraße 2

86156 Augsburg

E-Mail: andreas.probst@uk-augsburg.de

Kapitel 31

Dr. med. Reinhard Ruppert

Klinikum Neuperlach

Abt. für Coloproktologie

Oskar-Maria-Graf-Ring 51

81737 München

E-Mail: ruppert0815@gmail.com

Kapitel 19

Prof. Dr. med. Thomas Schiedeck

Klinikum Ludwigsburg

Klinik f. Allgemein Viszeral-,

Thorax- und Kinderchirurgie

Posilipostr. 4

71640 Ludwigsburg

E-Mail: thomas.schiedeck@rkh-kliniken.de

Kapitel 20

Prof. Dr. med. Wolfgang Schwenk

Klinik für Allgemein- und Viszeralchirurgie

Städtisches Klinikum Solingen gGmbH

Gotenstrasse 1

42653 Solingen

E-Mail: schwenk.wolfgang@klinikumsolingen.de

Kapitel 33

PD Dr. med. Robert Siegel

Klinik für Allgemein-, Viszeral- und Onkologische Chirurgie

Helios Klinikum Berlin-Buch

Schwanebecker Chaussee 50

13125 Berlin

E-Mail: Robert.Siegel@helios-gesundheit.de

Kapitel 27

19 Rektumprolaps

Reinhard Ruppert

19.1 Kapitelzusammenfassung

In diesem Kapitel wird das Problem des kompletten äußeren Rektumprolaps mit seinen Unterformen ursächlich dargestellt. Besonders wichtig bei dieser funktionellen Störung sind die zahlreichen Möglichkeiten der Therapie. Die richtige Indikationsstellung und die Wahl des entsprechenden therapeutischen Verfahrens sollen hier ausführlich dargestellt werden.

19.2 Definition

Das Rektum schließt direkt an den Analkanal an und dient als Vorratsbehälter. Die unteren $\frac{2}{3}$ des Mastdarms sind eingebettet in das mesorektale Fett und Lymphknotenpaket, beides liegt somit extraperitoneal. Das Mesorektum ist dorsalseitig locker vor der Waldeyerschen Faszie fixiert. Zwischen Faszie visceralis und parietalis zeigt sich ein lockerer, verschieblicher Spalt. Lediglich das obere Drittel des Rektums liegt intraperitoneal und ist relativ frei beweglich. Die ventrale Fixation des Rektums ist hier lediglich zur Scheide hin und damit deutlich mobiler. Kommt es nun im Rahmen von Veränderungen (Geburtstrauma, erhöhter Elastingehalt des Gewebes usw.) zu einer Auflockerung, dann kann sich das Rektum zunächst vor allem ventral und dann in der Folge auch dorsal soweit lockern, dass es zu einer Vollwandausstülpung kommt.

19.3 Ätiologie, Pathogenese, Inzidenz

Der Rektumprolaps ist keine selbstständige Erkrankung, sondern eine funktionelle Störung mit zugrundeliegenden multiplen Ursachen. Die ursprünglich von Moscovitz 1912 zugrunde gelegte Theorie einer Gleithernie kann heute als widerlegt betrachtet werden. Multiple Faktoren spielen hier eine Rolle. Genetisch bedingte Unterschiede im Aufbau der Haut bzw. in der Zusammensetzung des Elastinanteils können eine Rolle spielen. Häufige anatomische Veränderungen wie tiefer Douglas, aufgelockerter, diastatischer M. levator ani, als auch laxe fasziale Aufhängungen finden sich im Zusammenhang mit dem Rektumprolaps. Am häufigsten betroffen sind ältere Frauen gegenüber Männern in einem Verhältnis von 10:1. Die Inzidenz beträgt 2,5 pro 100.000 Personen.

Im Kindesalter tritt diese Veränderung nur sehr selten auf. Wenn, dann sind Kinder im Alter unter 3 Jahren betroffen. Hier spielen andere Faktoren wie Mangelernährung oder chronisch respiratorische Erkrankungen wie zystische Fibrose eine Rolle.

19.4 Symptomatik

Die häufigsten Symptome des Rektumprolaps sind äußerst unspektakulär. Nässen, bluten, jucken und schmieren sind die erstgenannten Beschwerden. Stuhlinkontinenz und fraktionierte Entleerung werden dann erst in der Folge berichtet. Über das prolabieren des gesamten Rektums berichten die wenigsten Patienten.

19.5 Klassifikation

Es lassen sich grundsätzlich zwei Formen unterscheiden:

1. kompletter äußerer (externer) Rektumprolaps (auch manifester Rektumprolaps)
2. innerer (interner) Rektumprolaps (IRP) – Intussuszeption
Der IRP wiederum lässt sich in drei weitere Untergruppen aufteilen:
 - a. Grad I – Prolaps bis oberhalb des M. puborektalis (PRS)
 - b. Grad II – Prolaps bis auf Höhe des M. puborektalis
 - c. Grad III – Prolaps bis in den Analkanal, aber nicht über den Analrand hinaus.

Andere Einteilungen sind beschrieben, unterschieden sich aber nur unwesentlich.

19.6 Diagnostik und Differentialdiagnosen

Die klinische Untersuchung steht hier im Vordergrund. Eine Untersuchung in Linksseitenlage oder in Steinschnittlage zeigt bereits inspektorisch die Veränderungen. Durch das Schmieren und Nässen findet sich häufig ein perianales Kontaktekzem. Bei Entspannung zeigt sich der After klaffend (Internusrelaxation). Die digitale Untersuchung vermittelt meist sofort den Eindruck eines schlaffen, widerstandslosen Afters. Ein forciertes Valsalvamanöver zeigt sofort das komplette Ausstülpen des Rektums (Abb. 19.1). Ist die Veränderung noch im Stadium des IRP, dann kann im Proktoskop das Ausmaß der Intussuszeption (Höhenlokalisierung zum PRS) beurteilt werden. Die Rektoskopie kann Veränderungen im Sinne eines Ulcus recti an der Vorderwand zeigen. Dieses ist immer ein indirektes Zeichen für einen IRP oder einem kompletten Rektumprolaps insbesondere bei Männern. Sollte die unphysiologische Lagerung (Linksseite, Steinschnittlage) nicht ausreichend zur klinischen Diagnostik sein, kann die Untersuchung auf einem sog. Spiegelstuhl in natürlicher Defäkationshaltung durchgeführt werden (Abb. 19.2).

Bei einem kompletten äußeren Rektumprolaps sind keine weiteren bildgebenden Verfahren mehr notwendig. Sind die Veränderungen aber im Sinne eines IRP, dann sollte ein dynamisches MRT Defäkographie zur weiteren Beurteilung durchgeführt werden. Die konventionelle Defäkographie ist aus strahlenschutzrechtlichen Gründen nicht mehr indiziert.

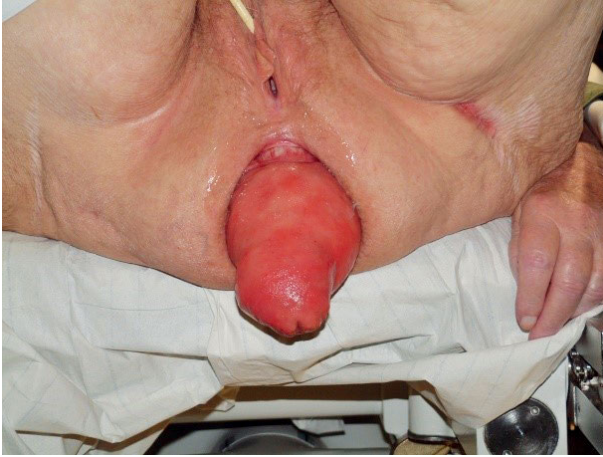

Abb. 19.1: Kompletter Rektumprolaps.

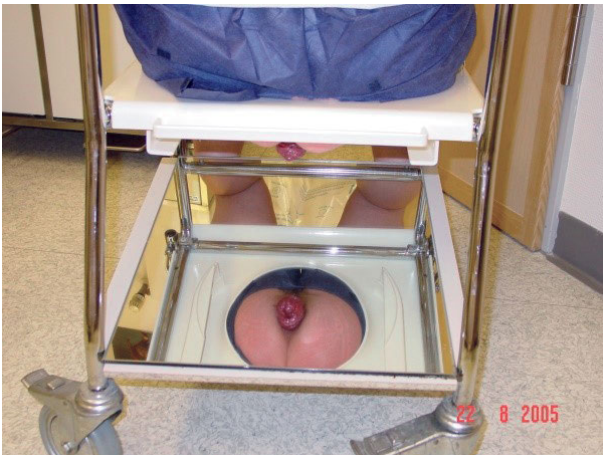

Abb. 19.2: Rektumprolaps im Spiegelstuhl.

Manometrie und Nervenleitgeschwindigkeitsmessungen (Pudendus) sind ohne klinische Relevanz und sollten nicht mehr durchgeführt werden. Die Kolontransitzeitbestimmung kann bei anamnestischer ausgeprägter Obstipation bzw. Darmträgheit sinnvoll sein.

Differentialdiagnostisch ist es wichtig einen ausgeprägten Analmukosaprolaps zu unterscheiden. Beim Ulcus recti des Mannes ist vor allem die Unterscheidung zum funktionellen „Presser“ wichtig. Hier muss ein gestörtes Defäkationsverhalten ausgeschlossen werden. Psychische und psychosomatische Störungen sind auszuschließen.

Komplexe Beckenbodenstörungen mit Genitalprolaps und Harninkontinenz sind fachübergreifend mit Gynäkologe und Urologe zu beurteilen.

19.7 Indikation

Maßgebend für dieses funktionelle und benigne Leiden ist der Leidensdruck. Abhängig vom Ausmaß der Einschränkung der Lebensqualität ist die Indikation zur Operation gegeben. Es handelt sich nicht um eine lebensbedrohliche Erkrankung. Die Stadien des IRP sind sehr differenziert zu betrachten. Konservative Maßnahmen können hier noch ausreichend sein. Beim alleinigen kompletten Rektumprolaps oder in Kombination mit weiteren Beckenbodenstörungen wie Vaginalprolaps, Genitalprolaps und dadurch bedingter dauerhafter Schädigung des Sphinkters ist die chirurgische Versorgung indiziert.

19.8 Konservative Therapie

Die konservative Therapie ist sehr eingeschränkt möglich. Sie umfasst vor allem die Stuhlregulation und die Komplettierung der Entleerung. Bei einer Intussuszeption niederen Grades mit Rektozele kann eine Pessareinlage funktionieren. Die Inkontinenzproblematik bei abgeschwächtem Sphinkter lässt sich nur partiell mit Anal tampon beim IRP kompensieren. Die konservative Therapie dient somit in erster Linie der Therapie der Begleitveränderung.

19.9 Operative Therapie

In der Literatur sind über 100 verschiedene Operationsverfahren bekannt. Dies ist ein Hinweis darauf, dass das perfekte Verfahren noch nicht gefunden ist. Grundsätzlich lässt sich zwischen perinealen Verfahren und transabdominellen Verfahren unterscheiden. Das häufig fortgeschrittene Alter der Betroffenen stellt heute keine Kontraindikation mehr dar. Moderne Anästhesieverfahren mit niedrigem Operationsrisiko erlauben heute immer einen chirurgischen Therapieansatz. Wichtig ist das Ausmaß des Vorfalls und die Lebensqualitätseinschränkung.

19.9.1 Perineale Operationsverfahren

Die häufigsten perinealen Verfahren sind die Operation nach Rehn-Delorme und die Altemeier-Resektion. Vorteile dieser Verfahren sind die Unversehrtheit der Abdominalwand und die Möglichkeit, diese Verfahren in Leitungsanästhesie durchzuführen. Hintergrund war letztendlich ein Verfahren anzubieten, das ein vermutlich niedrigeres Narkoserisiko ermöglicht. In Zeiten moderner, schonender Anästhesieverfahren ist dies sicherlich hinfällig. Nachteil der perinealen Verfahren ist die eingeschränkte

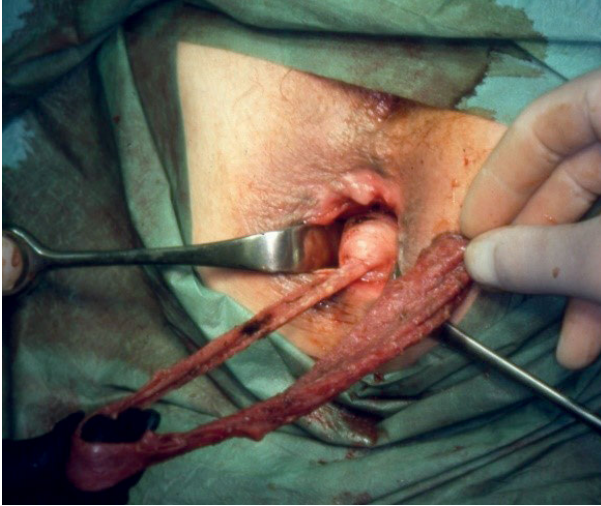


Abb. 19.3: Rehn Delorme-Mukosazyylinder.

Korrekturmöglichkeit simultan bestehender Beckenbodenpathologien (Scheidenblindsackvorfall, Genitalprolaps).

Rehn-Delorme

Dieses Verfahren eignet sich vor allem für kleinere Prolapsformen ohne Begleitpathologien. Nach vollständiger Luxation des Prolaps, wird ein circolärer Mukosazyylinder präpariert und anschließend die Rektumwand wie eine Ziehharmonika an 4 Fixpunkten (12, 3, 6 und 9 Uhr SSL) gerafft. Die Komplikationsrate ist sehr niedrig (Abb. 19.3).

Altemeier Resektion

Bei diesem Verfahren wird nach kompletter Luxation des Prolapses die Rektumvorderwand, 1 cm distal der linea dentata, der Douglasraum eröffnet. Im weiteren wird dann schrittweise die Rektumwand komplett durchtrennt. Das Rektum zusammen mit dem Sigma herausgezogen und darmwandnah skelettiert. Die Präparation erfolgt soweit, bis kein Kolon mehr luxiert werden kann. Der Darmanteil wird reseziert und anschließend eine koloanale Anastomose in End zu End oder Seit zu End Technik angelegt. Die Anastomosierung kann sowohl als Handnaht als auch als Stapleranastomose durchgeführt werden. Funktionell kommt es hier zu einem kompletten Verlust des Rektums als Reservoir im Sinne einer tiefen Rektumresektion mit entsprechenden funktionellen Veränderungen im Sinne eines LARS Syndroms (low anterior rectal resection syndrom).

Modifizierter Stapler Altemeier – Perineale Stapler Prolapsresektion (PSPR)

Dieses etwas vereinfachte Verfahren ist für Prolapsformen bis 10 cm geeignet. Hier wird der präanal hervorluxierte Prolaps mit einem Linearcutter bei 3, 6, 9 und 12 Uhr ca. 1 cm distal der linea dentata axial durchtrennt (Abb. 19.4). Die Rektumhinter- und Vorderwand werden dann in einem weiteren Schritt entweder mit einem Linearcutter oder semizirkulären Stapler durchtrennt (Abb. 19.5). Die Klammernähte werden dann mit einer fortlaufenden, durchgreifenden Naht übernäht. Nahtinsuffizienzen oder Verletzungen des Dünndarmes sind möglich. Die in der Literatur angegebenen Rezidivraten liegen bei ca. 20% und höher.

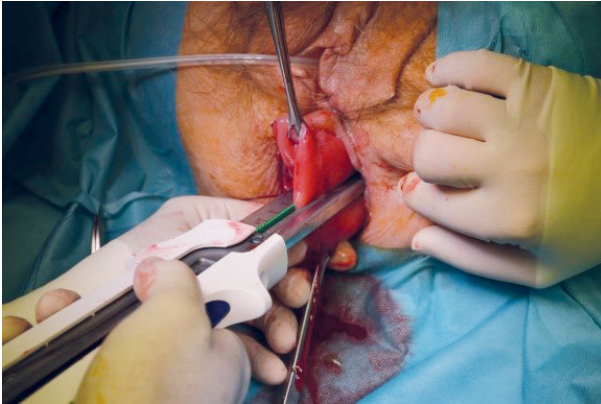


Abb. 19.4: Linearstapler
3:00 Uhr.

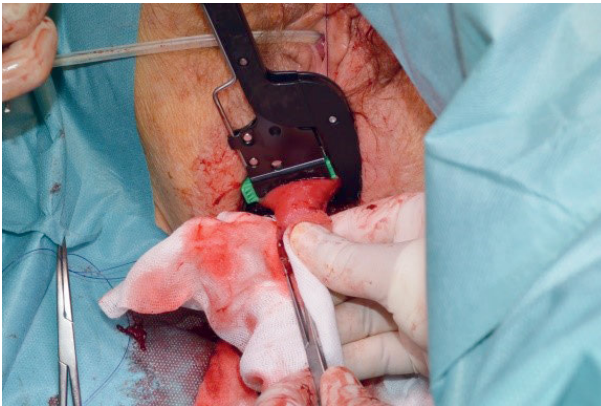


Abb. 19.5: Absetzen mit dem
Linearcutter. 35 mm quer.

19.9.2 Transabdominelle Verfahren

Transabdominelle Verfahren eignen sich vor allem für die Behandlung mehrerer Pathologien in den verschiedenen Kompartimenten in einer Operation. Hierbei wird durch die komplette dorsale und laterale Mobilisation des Rektums bis in den Analkanal hinein das dorsale Kompartiment stark eleviert und auf Höhe des Promontoriums und auf Höhe S2 fixiert. Simultan zur Anhebung dorsal wird bei erhaltener ventraler Fixierung (Douglas) gleichzeitig das mittlere Kompartiment mit Vagina und Uterus ebenfalls angehoben. Die Fixierung kann durch einfache Nahtrektopexie (Sudeck 1922/Loygue 1983) oder durch ein Kunststoffnetz erfolgen. Die Netzoperationen nach Ripstein und Wells sind allerdings in den letzten Jahren aus der Mode gekommen. Eine weitere Möglichkeit ist die ventrale Rektopexie mit Faszienstreifen wie sie ursprünglich von Orr 1947 erstmals beschrieben wurde. Die Methode wurde dann in Frankreich durch Loygue 1983 weiterverbreitet und wurde zu einer der alternativen Operationsmethoden. Aber über Frankreich hinaus konnte sich diese nicht etablieren. Erst durch A. D'Hoore im Jahre 2004 erlebte die Methode eine rasante Verbreitung. Dieses Verfahren wird in der Regel laparoskopisch durchgeführt. Das Verfahren verzichtet auf die komplette dorsale Mobilisation des Rektums. Hiermit können die Nerven optimal geschont werden. Auf Höhe des Promontoriums wird in der Regel rechtseitig das Beckenperitoneum inzidiert bis ins kleine Becken und ventral semicircular durch das Spatium rektovaginale geführt bis zur Gegenseite. Präparation des Spatium rektovaginale bis zu seinem tiefsten Punkt für die spätere Fixation des Netzes. Nach Hysterektomie ist ein vaginal eingeführter Manipulator (Phantom) hilfreich, um den Einstieg in das Spatium zu erleichtern. Eine Eröffnung des Vaginalstumpfes sollte vermieden werden. Anschließend erfolgt die Einlage eines konfektionierten nicht resorbierbaren Netzes, das ventral am tiefsten Punkt des Spatium rektovaginale am Rektum fixiert wird. Danach erfolgt die Fixation an der Rektumvorderwand mit simultaner Fixation der Vaginahinterwand mit und ohne Uterus. Das Band wird dann schräg über das Rektum zum Promontorium geführt, wo die abschließende Fixierung erfolgt. Das Netz wird spannungsfrei eingebracht. Danach Verschluss des Peritoneums mit fortlaufender Naht.

Die klassische dorsale Pexie mit der Nahtfixation nach Sudeck kombiniert mit Sigmaresektion (Frykman/Goldberg) ist weiterhin eine optimale Alternative zur ventralen Pexie. Hier erfolgt die komplette dorsale Mobilisation bis in den Analkanal hinein (Abb. 19.6). Semicirculäre dorsolaterale Mobilisation mit Durchtrennen der lateralen Aufhängung, aber unter Erhalt der ventralen (Douglas) Fixierung. Legen von 2 Pexienähten nicht resorbierbares Fadenmaterial (Prolene) durch das Kreuzbein auf Höhe des Promontoriums (Abb. 19.7). Durch Anhebung des Rektums (hinteres Kompartiment) wird das mittlere Kompartiment bei Erhalt der ventralen Fixierung (Mesorektum) mitgenommen, sodass hier ebenfalls eine Korrektur erfolgt (Abb. 19.9). Wird die Nahtfixation durch das gesamte Mesorektum durchgeführt (Abb. 19.8), kann

eine optimale präsakrale Fixation erfolgen. Abschließend ebenfalls Verschluss des Peritoneums.

Dorsale Rektopexie nach Sudeck

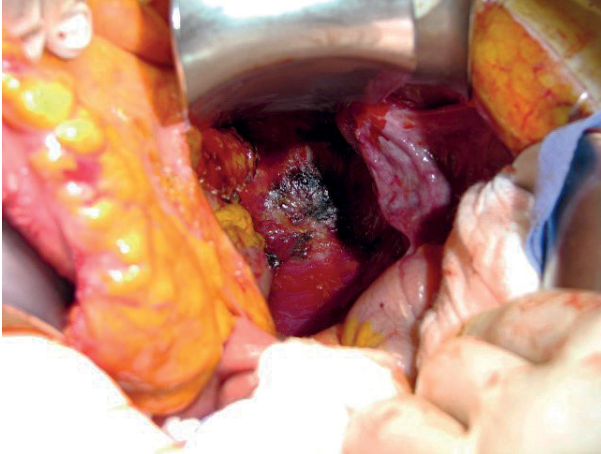


Abb. 19.6: Blick ins Becken.

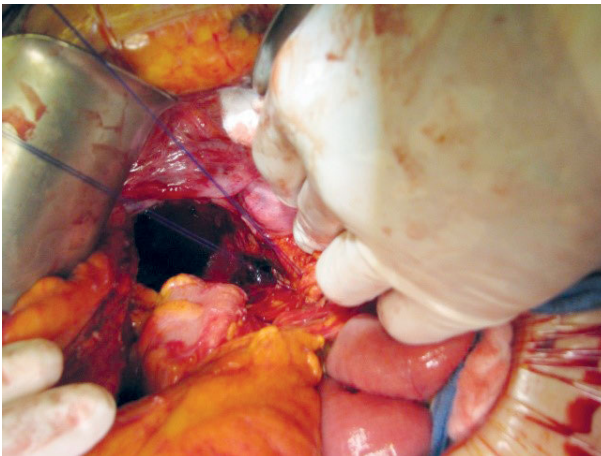


Abb. 19.7: Präsakrale Fixationsnaht.

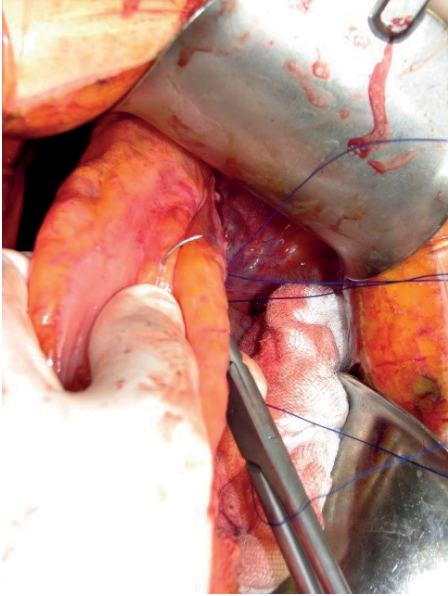


Abb. 19.8: Transmesorektale Fixierungsnaht.

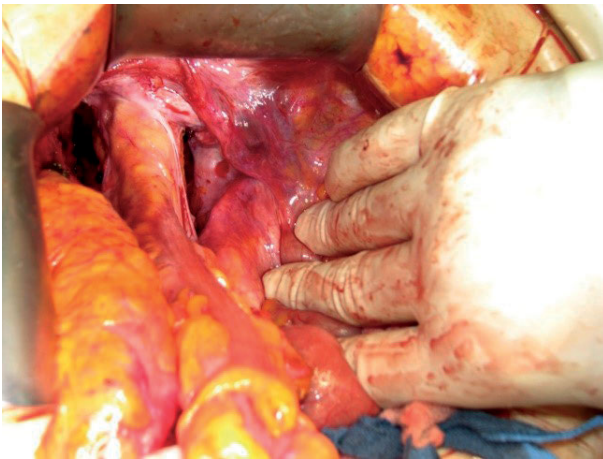


Abb. 19.9: Fixiertes Rektum.

19.9.3 Komplikationen

Bei allen genannten operativen Verfahren kann es zu Blutungen kommen. Arterielle Blutungen sind gut darstellbar und zu erkennen. Problematisch sind eher venöse Blutungen, die unter Umständen dann zu größeren, massiven Hämatomen insbesondere im Präsakralraum führen können. Bei den Resektionsverfahren ist die Nahtinsuffizienz im Rahmen der gängigen Kolonresektionen mit um die 5% zu sehen. Bei den Netzassozierten Verfahren ist das Problem der Netzarrosion sowohl ins Rektum als

auch in die Vagina nicht zu vernachlässigen. Die Angaben in der Literatur schwanken zwischen 2 bis 4,6 %. Die gesamten Komplikationsraten schwanken ebenfalls zwischen 4 bis 46 %. Rezidivraten werden mit bis zu 15 % angegeben.

Die klassischen Nahtrektopexieverfahren haben eine Rezidivrate von im Mittel 3 % (0 bis 27 %). Außer den oben genannten allgemeinen Problemen gibt es keine Material assoziierten Komplikationen.

19.9.4 Langzeitergebnisse

Wirklich verlässliche Langzeitergebnisse der verschiedenen Verfahren im Vergleich gibt es nicht. Die 2013 veröffentlichte PROSPER Studie war die erste Arbeit, die versuchte, perineale Verfahren (Altemeier und Delorme) mit den transabdominellen Rektopexieverfahren prospektiv zu vergleichen. Aufgrund der zu geringen Fallzahl war die Studie *underpowered* und daher in ihrer Aussagekraft eingeschränkt. Daher kam es zu keinen signifikanten Unterschieden. Eines der wesentlichen Ergebnisse ist, dass die Lebensqualität unabhängig vom Verfahren positiv beeinflusst wird. Die Rezidivraten unterscheiden sich in der genannten Studie nicht signifikant voneinander (Altemeier 24 %, Delorme 31 %, Resektionsrektopexie 13 %, Sudeck 26 %). Die Ergebnisse der deutschen Multicenterstudie DELORES liegen aktuell noch nicht vor. Die Rekrutierung ist abgeschlossen, sodass jetzt die Nachbeobachtung komplettiert werden muss; diese endet 2021. Erste Zwischenergebnisse sind vielleicht 2019 zu erwarten.

19.10 Prävention

Allgemeine Empfehlungen zur Prävention eines kompletten äußeren Rektumprolaps gibt es nicht. Neben den sicherlich genetisch bedingten Ursachen (erhöhter Elastin-gehalt der Haut) sind geburtstraumatisch bedingte Läsionen nur schwer zu vermeiden. Entbindungen mittels Sectio sind hier sicherlich präventiv zu betrachten. Eine allgemeine Empfehlung kann jedoch in dieser Hinsicht nicht ausgesprochen werden.

Weiterführende Literatur

Consten EC, et al. Long term outcome after laparoscopic ventral mesh rectopexy: an observational stud of 919 consecutive patients. *Ann.Surg.* 2015;262(5):742–747.

Davilla GW, Ghoniem GM, Nasser Y. *Pelvic Floor Dysfunction 2006* ; Springer Verlag, ISBN 1-85233730-3.

D’Hoore et al. Long – term outcome of laparoscopic ventral rectopexy for total rectal prolapse. *British journal of Surgery.* 2004;91:2000–2005.

Eung JS. Surgical treatment of rectal prolapse. *Journal of Korrean Society of Coloproctology.* 2011;27(1):5–12.

- Portier G, et al. Surger for rectal prolapse: Orr – Logue, ventral rectopexy with limited dissection prevents postoperative induced constipation without increasing recurrence. *Dis. colon Rectum*. 2006;49:1136–1140.
- Richelle JF, et al. Haemorrhoids, rectal prolapse, anal fissure, peri-anal fistulae and sexuall transmitted diseases. *Best practice & research clinical Gastroenterology*. 23;2009:575–592.
- Senapati A, et al. PROSPER a randomized comparison of surgical treatments for rectal prolapse. *Colorectal Dis*. 2013;15:858–870.
- Solomon M, et al. Randomized clinical trial of laparoscopic versus open abdominal rectopexy for rectal prolapse. *British Journal of Surger*. 2002;89:35–39.
- Sudeck P. Rektumprolaps Operation. *Zentralblatt Chir*. 1922;49:689.

20 Divertikelkrankheit des Kolon

Thomas H. K. Schiedeck

20.1 Kapitelzusammenfassung

Divertikel sind mit einer Prävalenz von ca. 45 % in der Gesamtbevölkerung relativ häufig. Die alleinige Divertikulose hat keinen Krankheitswert. Die Entzündung der Divertikel hingegen führt zu Beschwerden in unterschiedlicher Ausprägung bis hin zu einer Abszessbildung oder Perforation mit Peritonitis und Sepsis. Spätfolgen können Fistelbildung und Stenose sein. Die Therapie ist adaptiert an den Schweregrad der Entzündung bzw. Beschwerden und kann in der Mehrzahl der Fälle konservativ durchgeführt werden. Die operative Therapie unter elektiven Bedingungen wird bevorzugt laparoskopisch durchgeführt. Notfalleingriffe müssen in erster Linie an den Allgemeinzustand des Patienten angepasst werden. Eine Stomaanlage ist dann häufig notwendig.

20.2 Definition

Unter dem Begriff „Divertikel“ versteht man erworbene Vorwölbungen von Mukosa und Submukosa durch präformierte Schwachstellen (Muskellücken) in der Kolonwand. Diese Loci minoris resistentiae werden durch schräg angeordnete, intramurale Bindegewebssepten gebildet. In diesen Septen entlang der Tänienränder erreichen die Blutgefäße (Vasa recta) die Kolonmukosa in ihrer gesamten Zirkumferenz (siehe auch Kap. 1.2 Anatomie, Band 1).

Entsprechend dieser Definition handelt es sich bei den typischen Kolondivertikeln um Pseudodivertikel, da sie nicht von allen Wandschichten einschließlich der Muskularis, sondern nur durch Mukosa und Submukosa gebildet werden.

Das Vorhandensein der Kolondivertikel (Divertikulose) muss von dem Begriff der „Divertikulitis“ differenziert werden. Eine Divertikulitis setzt einen Entzündungsprozess voraus, der von Kolondivertikeln ausgeht (Peridivertikulitis), von dort auf die gesamte Darmwand, aber auch auf die Umgebung oder auch benachbarte Organe übergreifen und dadurch klinischen Beschwerden (Abszesse, Perforationen, Fisteln, Stenosen) verursachen kann.

20.3 Auftreten

Die Prävalenz der Divertikulose liegt zwischen 28–45 % in der Gesamtbevölkerung und erreicht über 60 % bei den über 70-Jährigen.

In den westlichen Ländern sind Kolondivertikel gehäuft im Linkskolon und dort wiederum betont im Sigma zu finden. In Asien hingegen treten Kolondivertikel gehäuft im Rechtskolon auf.

Die Inzidenz der Divertikelkrankheit zeigt eine klare Altersabhängigkeit, wobei letzte Analysen eine Verschiebung zu jüngeren Patienten beobachtet haben.

Unter einer immunsuppressiven Therapie bzw. nach einer Organtransplantation wird ein schwererer Verlauf beschrieben. Im Falle einer komplizierten Verlaufsform der Divertikulitis (z. B. Perforation) liegt die Letalität in der Folge einer Notfalloperation bei 25 %.

Bei jüngeren Patienten ist das Risiko eines akuten Entzündungsschubes kumulativ aufgrund der längeren Lebensdauer höher. Daten aus USA zeigen, dass insbesondere bei der Altersgruppe unter 45 Jahren die Hospitalisierung aufgrund einer Divertikulitis zugenommen hat.

20.4 Pathogenese

In der Umgebung der Kolondivertikel, insbesondere im Bereich des sogenannten Divertikelhalses, werden gehäuft entzündliche Infiltrationen beobachtet. Histopathologisch werden eine Kryptitis, Ulzerationen mit lymphozytären und neutrophilen Infiltrationen, eine Fibrosierung der Lamina propria mucosae sowie Hyperplasie und Fragmentierung der Lamina muscularis mucosae beschrieben.

Dies kann einerseits über bakterielle Translokation durch die sehr dünne Divertikelwand (keine Lamina muscularis) hervorgerufen werden. Andererseits spielt auch die mechanische Irritation der dünnen Wandung mit konsekutiv möglichen Mikro- oder Makroperforationen durch Kotsteine (eingedickter Stuhl) eine Rolle. Hinzu kommt eine reduzierte Durchblutung der Divertikelmukosa durch Kompression der Vase recta im Bereich des Divertikelhalses. Die erwähnten mechanischen Belastungen können auch zu einer direkten Arrosion der Vase recta und damit zur Divertikelblutung führen.

Greift der anfänglich lokale Entzündungsprozess auf benachbarte Organe über, können hieraus Fistelbildungen (bevorzugt in Blase und andere Darmabschnitte, aber auch in die Vagina) resultieren. Wiederholte Entzündungsschübe heilen unter Fibrosierung und Narbenbildung ab. Hieraus entstehen dann im weiteren Verlauf Stenosen und Konglomerattumore (eventuell auch zusammen mit simultaner Fistelung). In Folge der lokalen Entzündung mit dadurch bedingter myostatischer Kontraktur der glatten Darmmuskulatur bzw. auch aufgrund möglicher Stenosierung wird der

Stuhltransport verlangsamt. Es erhöht sich der intramurale Druck in den proximalen Darmschnitten und die Divertikelbildung schreitet fort.

Die oben erwähnte myostatische Kontraktur wird dabei eher weniger durch eine reine Muskelverdickung, als vielmehr durch eine Hypertrophie der kontrakten Myozyten erzeugt.

Alle derzeitigen Erkenntnisse zeigen einen klaren Zusammenhang im Auftreten der Divertikelkrankheit, aber auch der Divertikulose, und zunehmendem Lebensalter.

Dementsprechend existieren Hinweise, dass zur Divertikelgenese einerseits Alterungsprozesse (Erschlaffung des Bindegewebes und Reduktion des Gewebeturgors mit zunehmendem Lebensalter) beitragen. Darüber hinaus können aber auch anlagebedingte Faktoren eine Rolle spielen. So wurde unter anderem eine Reduktion des Kollagen-Typ I zugunsten des Kollagen Typ III beschrieben. Daneben wurde auch über einen veränderten Enzymesatz (Metalloproteinasen) und erhöhten Elastingehalt berichtet. Ein indirekter Hinweis für diese Zusammenhänge bildet die Beobachtung, dass insbesondere bei Patienten mit systemischen Bindegewebserkrankungen (wie zum Beispiel Marfan-, Ehlers-Danlos- oder auch Coffin-Lowry-Syndrom) gehäuft Kolondivertikel auftreten.

Einer Zwillingsstudie zufolge zeigt sich ein klares genetisches Risiko für eine Divertikelentwicklung mit einer Odds-Ratio von 7,15 für den monozygoten Zwilling. Nach diesen Zahlen schätzt man den Einfluss genetischer Faktoren auf eine Divertikelerkrankung auf immerhin 40 % (im Vergleich zu 60 % für Umweltfaktoren).

Forschungsergebnisse weisen auch daraufhin, dass bei der Divertikelkrankheit eine Neuropathie im enterischen Nervensystem, verursacht durch strukturelle Veränderungen, aber auch durch Störungen im Neurotransmittersystem, vorliegen können. Bedeutsam erscheint auch, dass ein wahrscheinlich postinflammatorisch hervorgerufener Anstieg von schmerzvermittelnden Neurotransmittern sowie eine Proliferation von schmerzleitenden Afferenzen schließlich eine viszerale Hypersensitivität (insbesondere bei chronifizierten Verlaufsformen) hervorrufen kann. Ähnliches wird beim postinfektiösen Reizdarmsyndrom beobachtet. Einige Untersuchungen weisen auch daraufhin, dass bei Divertikelträgern im Rektum eine erhöhte sensorische Empfindlichkeit sogar im divertikelfreien Rektum vorliegen kann.

20.5 Einteilung

Weltweit und insbesondere in den angloamerikanischen Ländern wird die Divertikulitis nach Hinchey eingeteilt. Diese Form der Klassifikation ist jedoch relativ unpräzise, da sie nur auf intraoperative Befunde zurückgreift bzw. Befunde der Bildgebung daraufhin extrapoliert. Basierend auf den gemeinsamen Leitlinien von DGVS und DGAV ist folgende Klassifikation der Divertikulitis (CDD) zu bevorzugen, siehe hierzu auch Tab. 20.1:

Tab. 20.1: Klassifikation der Divertikelerkrankung nach den Leitlinien der DGVS/DGAV.

Typ 0	Asymptomatische Divertikulose	Zufallsbefund; asymptomatisch
Typ 1	Unkomplizierte Divertikulitis	divertikelbezogene Symptome; Entzündungszeichen, Bildgebung mit spezifischem Befund
Typ 1a	Divertikulitis ohne Umgebungsreaktion	Entzündungszeichen (Labor, Klinik), entzündetes Divertikel
Typ 1b	Divertikulitis mit phlegmonöser Umgebungsreaktion	Phlegmone Divertikulitis mit Wandverdickung, Peridivertikulitis
Typ 2	akute komplizierte Divertikulitis	
Typ 2a	Mikroabszess	gedeckte Perforation, kleiner Abszess (≤ 1 cm; minimale parabolische Luft)
Typ 2b	Makroabszess	parakolischer oder mesokolischer Abszess
Typ 2c	freie Perforation	freie Perforation, freie Luft/Flüssigkeit
Typ 2c1	eitrige Peritonitis	generalisierte Peritonitis
Typ 2c2	fäkale Peritonitis	
Typ 3	chronische Divertikelkrankheit	rezidivierende oder anhaltend symptomatische Divertikelkrankheit
Typ 3a	symptomatische unkomplizierte Divertikelkrankheit (= SUDD)	DD Reizdarm; Entzündungszeichen optional (Divertikulosennachweis)
Typ 3b	rezidivierende Divertikulitis ohne Komplikationen	Entzündungszeichen, entzündetes Divertikel
Typ 3c	rezidivierende Divertikulitis mit Komplikationen	Fistel, Stenose, Konglomerat
Typ 4	Divertikelblutung	Blutungsquelle/Divertikel

DD Differenzialdiagnose, DGAV Deutsche Gesellschaft für Allgemein- und Viszeralchirurgie, DGVS Deutsche Gesellschaft für Verdauungs- und Stoffwechselkrankheiten

Eine Divertikelkrankheit des Kolons liegt vor, wenn eine Divertikulose zu Symptomen oder Komplikationen führt. Als symptomatische unkomplizierte Divertikelkrankheit werden persistierende oder rezidivierende Divertikel-assoziierte Symptome ohne begleitende, klinisch manifeste Entzündungszeichen beschrieben.

Von einer akuten Divertikulitis hingegen spricht man, wenn sich eine Entzündung der Pseudodivertikel oder angrenzender Strukturen entwickelt hat. Eine akute, komplizierte Form der Entzündung liegt vor, wenn zusätzlich ein Abszess (möglicherweise mit Fistelbildung) bzw. eine Perforation aufgetreten ist (Abb. 20.1). Die chronische Form der Divertikulitis hingegen ist definiert durch bestehende oder wiederholte Be-

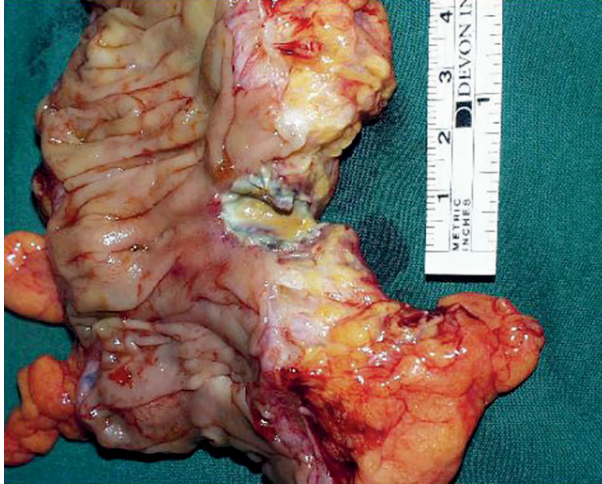


Abb. 20.1: Resektat mit intramuraler Abszedierung und Perforation.

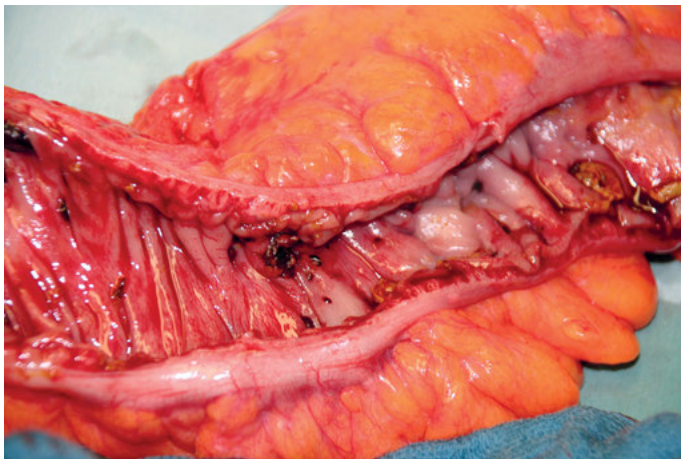


Abb. 20.2: Operationspräparat mit Stenosierung und multiplen Divertikelöffnungen.

schwerdeepisoden – Entzündungszeichen sind nicht immer vorhanden. Auch Spät- komplikationen (Fisteln, Stenosen) sind bekannt (Abb. 20.2). Gerade bei der chronisch rezidivierenden unkomplizierten Verlaufsform ist die Differentialdiagnose zum Reizdarm mitunter sehr schwierig zu stellen.

Eine Divertikulitis tritt zwar bevorzugt im Linkskolon auf, kann sich jedoch durchaus auch im Kolon ascendens und Coecum manifestieren. Nicht selten wird die Symptomatik dann als Appendizitis fehlinterpretiert. Wie oben bereits erwähnt ist eine Divertikelblutung ursächlich auf eine Ruptur der transmural verlaufenden Vasa recta zurückzuführen. Klinisch manifestiert sie sich als transanaler Blutabgang, welcher in schweren Fällen sehr massiv auftreten kann und dann auch kreislaufwirksam wird.

20.6 Prophylaxe und Verlauf

Zur Primärprophylaxe einer Divertikulitis werden derzeit regelmäßige körperliche Aktivität, ballaststoffreiche Ernährung und vegetarische Kost empfohlen. Normalgewicht ist ein zusätzlich günstiger Faktor.

Die Daten über den Verlauf bzw. das Rezidivverhalten einer stationär therapierten Divertikulitis sind sehr breit gestreut. Bei einer ursprünglich unkomplizierten Divertikulitis wird in ca. 2%, bei Patienten mit schweren Verläufen hingegen in 35% der Fälle mit einem Rezidiv zu rechnen sein. Je nach Ausprägung und Häufigkeit der Symptomatik kann die Lebensqualität nach einer akuten Divertikulitis reduziert sein.

20.7 Diagnostik

20.7.1 Anamnese

Die Patienten beschreiben in erster Linie Schmerzen, teils stechend teils schneidend, bevorzugt (aber nicht ausschließlich) im linken unteren Quadranten. Diese Beschwerden sind häufig durch Meteorismus/Flatulenz begleitet. Nach dem Stuhlgang bzw. nach Luftabgang wird Besserung berichtet.

Bei Frauen sollte eine gynäkologische Ursache der Beschwerden bedacht und dementsprechend eine fachärztliche Abklärung veranlasst werden.

Wechselndes Stuhlverhalten (Obstipation – Diarrhoe) kann auf eine Stenosierung hinweisen. Treten Harnentleerungsbeschwerden hinzu oder wird über Pneumaturie, Hämaturie oder auch Luftabgang per vaginam berichtet, kann dies auf komplizierende Verlaufsformen (Stenose, Fistel, Abszess) hinweisen. Differentialdiagnostisch muss dann auch an eine Tumorerkrankung gedacht werden.

Wichtig: Auch bei jüngeren Patienten und auch bei untypischer Schmerzlokalisierung (rechter Unterbauch, suprapubisch) sollte an eine Divertikulitis als mögliche Ursache der Beschwerden gedacht werden (Variable Lage des Colon sigmoideum, Divertikulitis des Colon ascendens, gedeckter Abszess).

20.7.2 Palpation/Auskultation

Typischerweise kann man im Stadium der akuten Divertikulitis im linken Unterbauch eine druckdolente Walze tasten. Im chronischen Stadium ist dies dann deutlich diskreter. Im Falle einer Perforation hingegen werden die klinisch palpatorischen Signale einer Peritonitis manifest: Lokale oder auch diffuse Abwehrspannung, Klopfschmerz, Schonhaltung der Beine. Auskultatorisch lassen sich je nach klinischer Situation entweder hochgestellte Darmgeräusche als Zeichen eines beginnenden Ileus finden,

plätschernde Stenosegeräusche sind ebenso möglich, wie die „Totenstille“ im Vollbild des Ileus bei einer Peritonitis (Darmparalyse).

20.7.3 Labor

Zu den Kennzeichen einer Divertikulitis (im Gegensatz zur Divertikulose) gehört eine Erhöhung der Entzündungsparameter: Temperaturerhöhung (> 37,6–38 Grad Celsius), Leukozytose (> 10–12.000 μ l), Anstieg des C-reaktiven Proteins (CRP) im Serum (> 5 mg/100 ml). Um einen Harnwegsinfekt (z. B. im Rahmen einer Fistel) zu erfassen, sollte der Urinstatus überprüft werden.

Am verlässlichsten erscheint das CRP geeignet im klinischen Kontext eine Divertikulitis zu objektivieren. Die Höhe des CRP korreliert dabei tendenziell mit komplizierten/perforierten Verläufen. Dabei spiegeln Werte > 5 mg/100 ml eine Divertikulitis wieder, während ein CRP > 20 mg/100 ml den Verdacht auf eine Perforation erweckt. Allerdings ist der negative prädiktive Wert sowohl des Blutbildes (Leukozyten) als auch des CRP relativ schlecht, sodass auch bei Normalwerten eine Entzündung nicht ausgeschlossen werden kann.

Die beschriebenen Entzündungszeichen entwickeln sich oft erst im weiteren Krankheitsverlauf, d. h. in der Regel innerhalb von 1–2 Tagen, daher ist in diesem Zeitfenster auch eine Kontrolle der Parameter (zusammen mit der klinischen Untersuchung) absolut indiziert.

20.7.4 Bildgebung

Die alleinige klinische Untersuchung hat zur Abklärung einer Divertikulitis lediglich eine Sensitivität von ca. 70 %, der positive prädikative Wert ist mit 65–67 % ähnlich unbefriedigend.

Dementsprechend kommt der Bildgebung im Rahmen der Diagnostik und Differentialdiagnostik einer Divertikulitis entscheidende Bedeutung zu.

Viele Studien belegen, dass in diesem Zusammenhang Sonographie (Abb. 20.3) und Computertomographie (CT) mit intravenöser (und intestinaler) Kontrastierung gleichwertige Schnittbildverfahren sind. Beide Techniken erfordern nicht nur eine adäquate und zeitgemäße Ausstattung, sondern eben auch große Expertise des Untersuchers. Da die Sonographie zudem ohne Strahlenbelastung anzuwenden ist, stellt sie an sich das bevorzugte Untersuchungsinstrument dar. Internationale Daten zeigen allerdings, dass auf dem Gebiet der Sonographie eine flächendeckende Diagnostik in der geforderten Qualität rund um die Uhr nicht in gleichem Maße gegeben ist und daher wird weltweit die CT des Abdomens bevorzugt empfohlen. Es ist allerdings auch bekannt, dass insbesondere bei frühen Divertikulisstadien (Phlegmone, Peridivertikulitis) die CT zu einem signifikanten *Overstaging* neigt.

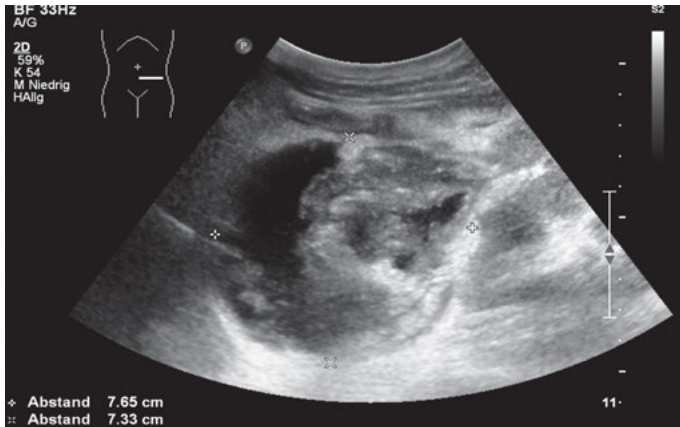


Abb. 20.3: Sonographisches Bild einer perforierten Divertikulitis mit Abszessbildung, Punktion bei 9:00.

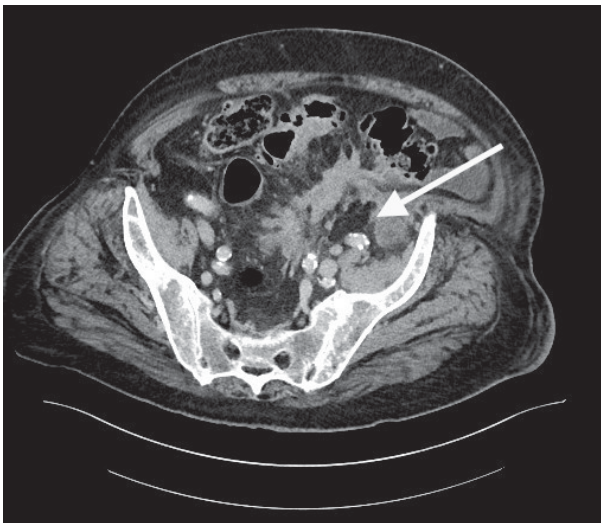


Abb. 20.4: Sigmadivertikulitis mit intramesenterialer bzw. retroperitonealer Abszedierung (Pfeil).

Besonders in der Diagnostik tiefer mesenterial bzw. im kleinen Becken gelegener Abszessformationen (Abb. 20.4) ist die Computertomographie der Sonographie überlegen. Die CT hat zudem den Vorteil, die Diagnostik direkt mit therapeutischen Verfahren verbinden zu können (Punktion von freier intraabdomineller Flüssigkeit, Platzierung auch tiefer liegender Abszessdrainagen). Eine CT-Diagnostik liefert wichtige Informationen bei der Selektion eines eventuell notwendigen operativen Verfahrens (Zugangswege, Trokarplatzierung etc.).

In der Primärdiagnostik einer akuten Divertikulitis wird in Deutschland auch aus Gründen des Strahlenschutzes primär die Abdomensonographie eingesetzt. Sollte sich allerdings die Befundkonstellation des Patienten unter Therapie nicht bessern oder gar verschlechtern, sollte in jedem Fall eine CT veranlasst werden. Damit können

neu entstandene oder eventuell auch primär übersehene Abszessformationen, Fisteln oder Perforationen (= Wechsel in eine komplizierte Divertikulitis) nachgewiesen werden. Dies gilt gleichermaßen vor einer operativen Intervention zur besseren Planung und adäquaten Aufklärung des Patienten bezüglich anstehender Maßnahmen und möglicher Alternativen.

Die Kernspintomographie hat im Rahmen der Divertikulitis keinen diagnostischen Stellenwert, der Kontrasteinlauf ist obsolet.

20.7.5 Endoskopie/Proktorektoskopie

Bei einer akuten Divertikulitis ist eine Koloskopie nicht indiziert. Sie ist hingegen Mittel der Wahl zur Abklärung einer intestinalen Blutung oder zum Ausschluss einer (tumorbedingten) Stenosierung. Eine (gedeckte) Perforation sollte vor Durchführung einer endoskopischen Diagnostik in der Notfallsituation ausgeschlossen werden. Vor einer (früh)elektiven operativen Intervention (z. B. Sigmaresektion) hingegen, sollte eine koloskopische Abklärung zum Ausschluss eines operationsrelevanten Zweitbefundes durchgeführt werden.

Die starre Proktorektoskopie wird in erster Linie eingesetzt, um vor einer geplanten Resektion, technische Hindernisse einer Anastomosierung abzuklären.

20.7.6 Konsiliarische Untersuchungen

Inbesondere bei Frauen ist eine gynäkologische Vorstellung aus differentialdiagnostischen Überlegungen relevant (s. o.). Der Nachweis einer Sigma-Blasenfistel oder auch einer sigmavaginalen Fistel kann selbst mit Hilfe einer CT-Diagnostik mitunter schwierig sein. Auch eine Zystoskopie durch den urologischen Facharzt ist nicht in allen Fällen wegweisend. Im Zweifel ist daher der Mohnsamen-Test nach wie vor ein probates Mittel, um die Indikation zu einer Operation (z. B. Sigmaresektion) auf eine stabile Basis zu stellen.

Mohnsamen-Test: Pat. erhalten am Abend ca. 35–50 g Mohnsamen in ca. 150 g Joghurt. Danach wird der Urin (sigmavesikale Fistel) auf Mohn kontrolliert oder zur Abklärung einer sigmavaginalen Fistel z. B. ein Tampon vaginal platziert und dann auf Mohnaustritt kontrolliert.

20.8 Therapie

20.8.1 Konservativ

Die akute unkomplizierte Divertikulitis bei Patienten mit Risikofaktoren wird durch eine Antibiotikatherapie behandelt. Bei Patienten ohne Risikofaktoren hingegen kann – unter engmaschiger Verlaufskontrolle – auf eine Antibiotikatherapie verzichtet werden. Die Behandlung kann ambulant durchgeführt werden, wenn keine sekundären Entzündungszeichen wie Fieber oder Leukozytose vorliegen, kein Perforationsverdacht besteht und eine ausreichende Compliance des Patienten eine ausreichende Flüssigkeits- und Nahrungszufuhr ermöglicht.

Als Risikofaktoren für einen komplizierten Verlauf zählt man neben Immunsuppression und chronischen Nierenerkrankungen Patienten mit arterieller Hypertonie und allergischer Disposition.

Patienten mit einer komplizierten Verlaufsform der Divertikulitis werden in der Regel stationär behandelt. Die Therapie besteht in der Regel aus Antibiotikatherapie und zusätzlich, insbesondere bei drohender negativer Bilanz, in parenteraler Flüssigkeitssubstitution. Eine orale Nahrungszufuhr ist je nach Ausprägung der akuten Entzündungsmanifestation möglich. Bewährte Antibiotikakombinationen sind Cefuroxim oder Ciprofloxacin jeweils zusammen mit Metronidazol oder auch Ampicillin/Sulbactam bzw. Piperacillin/Tazobactam.

Für die akute unkomplizierte Divertikulitis gilt generell: Falls eine adäquate konservative Therapie nicht zur Ausheilung führt, muss nach Abwägen differentialdiagnostischer Alternativen (unter Einsatz geeigneter diagnostischer Mittel – s. o.), die operative Therapie diskutiert werden.

20.8.2 Operativ

Eine operative Therapie zur Behandlung einer Divertikulitis muss nach sehr verschiedenen Grundbedingungen differenziert werden:

- Notfall-Operation: Der Eingriff ist sofort indiziert und muss unverzüglich durchgeführt werden.
- Dringliche Operation: Ein Eingriff, der innerhalb eines kurzen Zeitfensters (24 h) durchgeführt werden muss. Hier sind noch Maßnahmen zur perioperativen Verbesserung des Patienten bzw. zur diagnostischen Abklärung möglich.
- Frühelektive Operation: Dieses Intervall ist in der Literatur nicht klar definiert. Manche Autoren geben hierfür ein relativ kurzes Empfehlungsintervall (48 h), andere stecken das Fenster deutlich weiter (3–5 Tage), manche definieren damit eine Operation innerhalb desselben stationären Aufenthaltes und verbinden es mit dem Abklingen der akuten Entzündungssymptomatik.

- Elektive Operation: Der Eingriff ist langfristig zu planen und wird im symptomfreien Intervall durchgeführt.

Die einzige Indikation für eine sofortige Notfalloperation ist der Patient mit den Zeichen einer diffusen Peritonitis bzw. der kreislaufinstabile septische Patient. Im letzteren Fall wird man in der Regel stabilisierende Maßnahmen vorschalten, wobei diese nicht mehr als 2–3 h in Anspruch nehmen sollten. Ansonsten wird man prinzipiell immer anstreben, einen operativen Eingriff erst nach Abklingen der akuten Entzündungssymptomatik durchzuführen. Das heißt, auch bei einer Perforation mit Abszessbildung oder mit Fistelung unter Ausprägung eines Konglomerat-Tumors wird man zunächst mit einer konservativen Therapie beginnen. Diese besteht dann, wie oben bereits ausgeführt, aus parenteraler Ernährung und intravenöser Antibiotikagabe. Sie wird flankiert von abführenden Maßnahmen, wobei hier insbesondere bei Perforationsverdacht Vorsicht geboten ist. Eine forcierte Darmlavage sollte in diesen Fällen nicht durchgeführt werden. Eine systematische Literaturanalyse aus dem Jahr 2016 bei 8.766 Patienten mit einer abszedierten Divertikulitis zeigt, dass Abszesse <3 cm sehr gut antibiotisch behandelt werden können, größere Abszesse sollten jedoch bevorzugt über eine perkutane Drainage entlastet werden. Dies kann CT- oder sonographiegesteuert erfolgen. Insgesamt war die primär konservative Therapie in 80 % zunächst erfolgreich. Patienten, die im Bild einer akuten abszedierten Divertikulitis sofort operativ versorgt wurden, hatten immerhin ein Letalitätsrisiko von 12,1 %. Aus diesem Grund sollte der primär konservativen Behandlung, wenn möglich der Vorzug gegeben werden.

Indikation zur Operation

- *Akute unkomplizierte Divertikulitis (Typ 1, siehe Tab.20.1):* Die akute unkomplizierte Divertikulitis wird primär konservativ behandelt. Nur wenn trotz adäquater Therapie keine Besserung oder gar eine Verschlechterung zu verzeichnen ist, stellt sich die Frage einer Operation. Vorher sollten dann Differentialdiagnosen und mögliche neu aufgetretene Komplikationen einer Divertikulitis mit Hilfe einer nochmaligen Schnittbilddiagnostik ausgeschlossen werden. Eine elektive Resektion im Rahmen einer Rezidivprophylaxe ist nur in Ausnahmefällen zu erwägen (s. u.).
- *Akute komplizierte Divertikulitis (Typ 2, siehe Tab.20.1):* Eine akute komplizierte Divertikulitis ohne generalisierte Peritonitis- oder Sepsiszeichen wird zunächst konservativ behandelt (s. o.). Die Ergebnisse vorliegender Studien sind hier aktuell zwar in ihrer Bewertung nicht unisono und eindeutig, aber unter Berücksichtigung der aktuellen Leitlinie wird eine operative Versorgung mit Resektion im frühelektiven oder elektiven Intervall empfohlen. Histologische Untersuchungen belegen, dass nach gedeckter Perforation gravierende strukturelle Veränderungen der Darmwand dauerhaft nachzuweisen sind. Insbesondere bei Makroabs-

zessformationen, die drainiert wurden, sollte man einer frühelektiven Resektion im Rahmen desselben stationären Aufenthalts den Vorzug geben.

- *Die freie Perforation mit Peritonitis und Sepsis (Typ 2c, siehe Tab.20.1):* Eine freie Perforation mit dem klinischen Bild eines akuten Abdomens, Typ 2c (inkl. c1 und c2) stellt eine Indikation zur sofortigen Notfalloperation dar. Unklar ist, auch unter Berücksichtigung aktueller Studien, nicht die Frage der prinzipiellen Operationsindikation, sondern die Wahl des geeigneten Verfahrens: Hier wird derzeit nicht nur der Zugangsweg, sondern auch das Ausmaß bzw. die Notwendigkeit einer Resektion diskutiert. Zusätzlich haben mehrzeitige Operationsstrategien wieder einen neuen Stellenwert („Bridging“ – „Damage Control“) gewonnen. Besondere klinische Herausforderungen bleiben Patienten ohne sicheren radiologischen Nachweis einer Perforation oder Abszedierung aber mit generalisierter Peritonitis. Nach dem differentialdiagnostischen Ausschluss anderer Erkrankungsursachen (z. B. Pyelonephritis, Colitis), wird man sich zu einer operativen Exploration des Abdomens in Verbindung mit einer Lavage entschließen.
- *Chronisch rezidivierende Divertikulitis (Typ 3, siehe Tab.20.1):* Die symptomatische, unkomplizierte Divertikelkrankheit (SUDD, Typ 3a, s. o.) und die unkomplizierte rezidivierende Divertikulitis (3b) werden primär konservativ behandelt. Eine prinzipielle Operationsempfehlung aus Gründen der Rezidivprophylaxe kann nicht ausgesprochen werden. Darüber hinaus hat sich gezeigt, dass auch wiederholte Entzündungsschübe nicht mit einem erhöhten Perforationsrisiko einhergehen. Daher spricht das Ergebnis vieler Beobachtungsstudien für eine wiederholte konservative Therapie. Es gibt allerdings histomorphologische Hinweise, die zeigen, dass selbst die SUDD klinisch nicht-manifeste, aber histologisch erkennbare entzündliche Veränderungen besitzt. Neuro-peptiderge Veränderungen in der Schleimhaut erklären dann auch hartnäckige schmerzhaft Beschwerden dieser Patienten. Diese Beobachtungen und neuere Studien zur Lebensqualität zeigen, dass diese Patientengruppen daher auch von einer operativen Therapie profitieren können. Die Entscheidung zu einer Operation ist dann immer eine individuelle Abwägung, die nicht allein die Anzahl möglicher Schübe berücksichtigt, sondern darüber hinaus die persönliche Lebenssituation des Patienten, die Häufigkeit des Auftretens, die Schmerzintensität und notwendige Behandlungsdauer bewerten sollte. Der DIRECT-Trial hat immerhin gezeigt, dass operativ behandelte Patienten aus dieser chronischen Verlaufsgruppe selbst nach einer postoperativen Komplikation, eine bessere Lebensqualität erreichten, als konservativ Behandelte.

Problematisch bleibt die Tatsache, dass insbesondere in der Gruppe Typ 3a eine Abgrenzung zum Reizdarmsyndrom nicht möglich ist. Da der Reizdarm wiederum operativ nicht positiv beeinflusst werden kann, besteht hier das nicht unerhebliche Risiko der Beschwerdepersistenz oder gar Verschlechterung. Dies muss im Rahmen eines

präoperativen Aufklärungsgesprächs speziell mit den Patienten abgewogen und partizipativ entschieden werden.

Patienten mit einem komplizierten chronisch rezidivierenden Verlauf (3c = Stenose, Fistel, siehe Tab. 20.1) sollten operiert werden. Jede Fistel zum Harntrakt birgt ein hohes Risiko der Urosepsis und stellt daher eine prinzipielle Operationsindikation dar. Fisteln zur Vagina stellen in erster Linie eine massive Einschränkung der Lebensqualität für die Patientin dar, da der permanente unkontrollierbare Stuhlabgang nicht nur lokale Entzündungen hervorruft, sondern auch nicht soziale Isolation bedeutet. Wenn den Patienten aufgrund eines generell schlechten Allgemeinzustandes eine resezierende (multiviszerales) Operation nicht zugemutet werden kann, sollte als Minimalmaßnahme ein Kolostoma zur Deviation angelegt werden.

Stenosen sind dann operationspflichtig, wenn aus ihnen eine relevante Störung der Stuhlpassage resultiert.

Risikogruppen

Immunsupprimierte Patienten bzw. Organtransplantierte, chronisch Nierenkranke, aber auch Patienten im fortgeschrittenen ASA Stadium (III) gelten als Patienten mit einem erhöhten Risiko. Deswegen sollte hier nach einem stationär behandlungsbedürftigen Divertikulitisschub über eine elektive Resektion diskutiert werden. Dabei ist das Rezidivrisiko nicht häufiger, aber prinzipiell ist das mögliche Rezidiv schwieriger medikamentös zu behandeln und eine eventuelle Notfalloperation mit einer doppelt so hohen Mortalität (> 25 %) als bei einem Normalkollektiv verbunden.

Tumorverdacht

Besteht präoperativ oder intraoperativ der Verdacht eines malignen Tumors – eventuell mit begleitender oder komplizierender Divertikulitis – so ist eine tumortaktische Vorgehensweise unter Beachtung onkologischer Radikalitätsprinzipien indiziert. Im Zweifel kann auch ein mehrzeitiges Vorgehen unter Anlage eines deviiierenden Stomas gewählt werden.

Blutung

Die schmerzlos auftretende untere gastrointestinale Blutung ist in ca. 35 % der Fälle eine Divertikel-assoziierte Blutung. Diese ist in der Mehrzahl der Fälle selbstlimitierend. Sie ist eher die Folge einer langjährig bestehenden Divertikelerkrankung als Ausdruck einer akuten Divertikulitis. Das Blutungsereignis an sich stellt dann auch keine Operationsindikation dar. Das Risiko einer erneuten Blutung muss in einem Intervall von 4 Jahren in 13,8 % der Fälle erwartet werden, wobei auch diese Blutungen in der Regel von alleine sistieren. Anhand des Transfusionsbedarfs kann grob abgeschätzt werden, wie hoch die Chance ist, dass eine Divertikelblutung spontan sistiert: Beträgt der Transfusionsbedarf 1–2 Erythrozytenkonzentrate (EKs) pro Tag,

sistieren einer Studie zufolge nahezu 100 % der Blutungen, bei 3 EKs waren es noch 88 %. Doch schon bei 5 EKs/Tag ist damit nur noch in 43 % zu rechnen und bei einem Verbrauch von 6 oder mehr EKs fällt die Rate auf 0 %.

Wie bei jeder gastrointestinalen Blutung sollte zunächst eine endoskopische Lokalisationsdiagnostik angestrebt werden. Gegebenenfalls kann dann direkt im Anschluss daran die Blutung interventionell gestillt werden (Clip, Unterspritzung). Idealerweise wird der Darm hierfür durch eine orthograde Darmspülung vorbereitet und die Koloskopie dann innerhalb 12–24 h angeschlossen.

Bei wiederholter oder anhaltender Blutung ohne endoskopisch lokalisierbare Blutungsquelle empfiehlt sich die Durchführung einer CT-Angiographie. Diese hat einerseits das Ziel der Lokalisation und bietet zusätzlich die Option einer Blutungsstillung durch superselektive Embolisation. Selbst wenn die Blutungsquelle damit nicht kontrolliert werden kann, liefert ihre Lokalisation für eine nachfolgende Notfalloperation doch wichtige Informationen damit das Resektionsausmaß limitiert werden kann.

Sollte eine präoperative Lokalisationsdiagnostik scheitern oder aufgrund schlechter Kreislaufverhältnisse nicht mehr möglich sein, bleibt in diesen Fällen die subtotale Kolektomie – gegebenenfalls mit endständiger Ileostomie – das Verfahren der Wahl.

Resektionsausmaß und Verfahrenswahl

Da im häufigsten Fall bei Patienten der westlichen Industrienationen eine Sigmadivertikulitis vorliegt, ist die Sigmaresektion der typische Eingriff. In Abhängigkeit des Entzündungsausmaßes und der anatomischen Gegebenheiten wird er in manchen Fällen im Sinne einer Hemikolektomie links nach proximal zu erweitern sein. In den wenigen Fällen einer rechtsseitigen Divertikulitis ist natürlich die rechtsseitige Resektion (Hemikolektomie rechts – gegebenenfalls unter Mitnahme des proximalen Kolons transversum) indiziert.

Die Divertikulitis ist eine benigne Erkrankung, daher ist ein operatives Verfahren gemäß onkologischer Radikalitätskriterien nicht indiziert. Dementsprechend bleibt die radikuläre mesenteriale Gefäßversorgung intakt, die Resektionslinie verläuft idealerweise darmwandnah. Dadurch sind die Durchblutungsverhältnisse im Anatosomenbereich optimal und das Risiko einer Nahtinsuffizienz wird reduziert. Zudem bleibt bei dieser Vorgehensweise auch der präaortal liegende vegetative Nervenplexus geschont. Bei jeder Linkskolondivertikulitis sollte das gesamte Sigma reseziert werden. Die distale Resektionslinie liegt damit im oberen Rektumdrittel. Dieses ist klinisch daran zu erkennen, dass dort keine Taenien und keine Appendices epiploicae mehr vorhanden sind. Dies muss konsequent beachtet werden, da der größte Risikofaktor für ein Divertikulitisrezidiv eine inadäquate aborale Absetzungsgrenze darstellt. Unter optimalen Bedingungen hingegen muss in lediglich 6 % mit einem Divertikulitisrezidiv gerechnet werden (nach konservativer Therapie beträgt das Ri-

siko eines Rezidivs hingegen 18 %). Die proximale Resektionsgrenze liegt zirka eine Handbreit im entzündungsfreien Kolon. Es ist dabei keineswegs das Ziel alle divertikeltragenden Darmanteile zu entfernen, sondern lediglich das entzündete Segment. Allerdings sollte der direkte Anastomosenbereich frei von Divertikeln sein.

Elektive Resektion

Die bevorzugte und empfohlene Operation der Sigmadivertikulitis ist die Sigmaresektion. Hierbei ist die laparoskopische Operationstechnik der offenen überlegen – es sei denn, wichtige klinische Gründe (Verwachsungen, anatomische Besonderheiten, anästhesiologische Faktoren) oder auch der Wunsch des Patienten sprechen dagegen.

Nach der Literatur ist es aktuell wiederum als gleichwertig zu betrachten, ob die Resektion laparoskopisch in typischer Mehrtrokarttechnik oder in sogenannter „*Single-Incision*“-Methode bzw. robotisch-assistiert oder auch in transanal minimal invasiver (TAMIS) Weise erfolgt. Die klassische laparoskopische Technik ist die am weitesten verbreitete. Alle anderen Verfahren haben ihre technische Machbarkeit und Sicherheit erwiesen, sind ihr jedoch bislang nicht signifikant überlegen.

Resektion im Notfall

Vielen Fallserien bzw. Fallkontrollberichte belegen inzwischen, dass auch in der Notfallsituation ein laparoskopisches Vorgehen möglich ist und in erfahrenen Händen auch Vorteile für den Patienten bieten kann.

Allerdings ist gerade im Notfall die Varianz unterschiedlicher klinischer Szenarien sehr breit gefächert, so dass in diesen Fällen die Verfahrenswahl multiplen Einflussgrößen unterworfen ist. In erster Linie ist hier sicher der Allgemeinzustand des Patienten (Adipositas und andere Komorbiditäten bzw. Risikofaktoren s. o.), sein Lebensalter und die Kreislaufstabilität zu beachten. Bei einem hochseptischen älteren Patienten, der auch für die Narkoseführung eine erhebliche Anforderung stellt, wird man das primär offene Verfahren bevorzugen, da hier eine Herdsanierung am schnellsten zu erreichen ist.

So variantenreich die mögliche Notfallsituation, so unterschiedlich sind inzwischen die dafür vorgeschlagenen möglichen Operationsverfahren:

Es ist eine viele Jahre währende Diskussion inwieweit in der Akutsituation eine sichere primäre Anastomose angelegt werden kann und wann eine Diskontinuitätsresektion favorisiert werden sollte. Auch dies wird zweifelsohne immer von der klinischen Situation abhängen und vom jeweiligen Operateur, basierend auf seiner persönlichen Expertise beurteilt werden müssen. Aber es ist ein klarer Fakt, der in vielen Studien belegt werden konnte, dass auch in der Notfallsituation die Anlage einer primären Anastomose gut und sicher möglich ist. In der Regel wird dann eine protektive Ileostomie davor geschaltet. Es ist außerdem belegt, dass nach einer Diskontinuitätsresektion nach Hartmann mit endständiger Kolostomie viele Patienten (55 %) letztlich keine Wiederherstellung der Darmpassage erfahren und dass zu-

sätzlich die Reanastomosierung auch mit signifikanter Komorbidität (bis 30 %) und Letalität (5 %) verbunden ist.

In diesem Dilemma bietet der Ansatz „*Damage control*“, welcher ursprünglich aus der Militärchirurgie stammt, eine sehr gute zusätzliche Option. Bei dieser Technik beschränkt man sich im primären Notfalleingriff ausschließlich auf die Herdsanierung (Resektion des entzündeten bzw. perforierten Segmentes, Lavage des Abdomens) und verzichtet auf jegliche Anastomose oder Stomaanlage. Die Darmenden werden blind (in Klammernahttechnik) verschlossen. Danach folgt eine Phase der intensivmedizinischen Stabilisierung. Die endgültige Entscheidung bezüglich der Anastomosenanlage fällt dann erst im Rahmen eines zweizeitigen Eingriffs ca. 24–48 h später. Auf diese Weise ist es möglich, die Allgemeinsituation des Patienten und seine Entwicklung besser zu beurteilen. Ein weiterer Vorteil ist die Tatsache, dass die unter Umständen sehr schwierige Entscheidung der Anastomosierung oder Diskontinuitätsoperation nicht unter dem Druck einer Notfallsituation getroffen werden muss. Erste Studien zeigen, dass mit dieser Vorgehensweise die Rate der Hartmannresektionen deutlich gesenkt werden kann.

Die laparoskopische Lavage ist eine zusätzliche Therapievariante in der Notfallversorgung der perforierten Divertikulitis, die intensiv diskutiert wird. Bei dieser Operationstechnik beschränkt man sich ausschließlich auf eine Lavage des Abdomens mit mehreren Litern und verzichtet auf jegliche Mobilisation, Präparation oder gar Resektion. Ein Problem bei der Beurteilung des Stellenwertes ist das zum Teil sehr inhomogene Patientengut: Unter der Definition einer perforierten Divertikulitis sind solche Patienten mit lokal begrenzter freier Luft ebenso zu verstehen, wie solche mit eitriger oder kotiger Peritonitis. Außerdem zeigen Studien, die explizit Patienten im Stadium Hinchey III (generalisierte eitrige Peritonitis = Typ 2c1) vergleichen, zum Teil massiv divergierende Ergebnisse: Die einen berichten über ein sehr gutes und geeignetes Instrument in der Notfallsituation, die anderen haben die Studie aufgrund erheblicher Komplikationen im laparoskopischen Lavage-Arm frühzeitig beendet. Zudem ist das Therapieziel nicht immer eindeutig zu erkennen: Manche betrachten die laparoskopische Lavage lediglich als sogenanntes „*Bridging*“-Verfahren, das geeignet ist die Rate einer Diskontinuitätsresektion und einer Stomaanlage zu senken. In dieser Variante erhalten allen Patienten dann einen elektiven oder auch frühselektiven resezierenden laparoskopischen Zweiteingriff. Andere sehen in der laparoskopischen Lavage (bei einer purulenten oder gar kotigen Peritonitis) ein Instrument der definitiven Therapie und beschränken sich im Weiteren lediglich auf eine Verlaufskontrolle. Zum aktuellen Zeitpunkt ist es daher nicht möglich, diese Methodik abschließend zu bewerten. Die Anwendung sollte weiterhin nur unter Studienbedingungen durchgeführt werden.

Weiterführende Literatur

- Di Saverio S, et al. The Ladies Trial: Premature termination of the LOLA arm and increased adverse events incidence after laparoscopic lavage may be influenced by inter-hospital and inter-operator variability? Take-home messages from a center with laparoscopic colorectal expertise. *Int J Surg.* 2016;36(Pt A):118–120.
- Galbraith N, et al. Laparoscopic Lavage in the Management of Perforated Diverticulitis: a Contemporary Meta-analysis. *J Gastrointest Surg.* 2017;21(9):1491–1499.
- Gregersen R, et al. Treatment of patients with acute colonic diverticulitis complicated by abscess formation: A systematic review. *Int J Surg.* 2016;35:201–208.
- Leifeld L, et al. S2k guidelines diverticular disease/diverticulitis. *Z Gastroenterol.* 2014;52(7):663–710.
- Sohn M, et al. Perforated Diverticulitis with Generalized Peritonitis: Low Stoma Rate Using a „Damage Control Strategy“. *World J Surg.* 2018;42(10):3189–3195.
- Sohn M, et al. Damage control strategy for the treatment of perforated diverticulitis with generalized peritonitis. *Tech Coloproctol.* 2016;20(8):577–583.
- Thornell A, et al. Laparoscopic Lavage for Perforated Diverticulitis With Purulent Peritonitis: A Randomized Trial. *Ann Intern Med.* 2016;164(3):137–145.
- van de Wall B, Draaisma WA, van der Kaaij RT, et al. The value of inflammation markers and body temperature in acute diverticulitis. *Colorectal Dis.* 2013;15(5):621-626. doi: 10.1111/codi.12072.

21 Chronische Obstipation

Katrin Heilmann, Christian Gingert, Franc Hetzer

21.1 Einleitung

Obstipation ist nicht als eigenständiges Krankheitsbild anzusehen, sondern vielmehr als ein Symptom anderer Ursachen. Man unterscheidet einfache von schwerwiegenden Formen, außerdem gilt es die akute von der chronischen Obstipation abzugrenzen. Der Leidensdruck der Patienten ist v. a. bei der chronischen Obstipation häufig hoch und die Therapieoptionen vielfältig.

Die Motilitätsstörung, die der Slow-Transit-Obstipation zugrunde liegt, kann häufig konservativ behandelt werden.

Die Outlet-Obstipation ist entweder auf ein strukturelles Problem oder auch funktionelle Auslöser im Bereich des Beckenbodens zurückzuführen. Letztere sollten primär konservativ und ergänzend mit einer Beckenbodentherapie therapiert werden. Biofeedbackübungen sind vielversprechend bei Dyssynergie; bei Sensibilitätsstörungen kommen Sensibilisierungsübungen zum Einsatz zur Reaktivierung des Defäkationsreizes (vgl. Kap. 13 Stuhlentleerungsstörung, Band 1).

Primäres Ziel vor Einleitung einer Therapie ist stets die Ursachenforschung: Welche Ursachen liegen der Obstipation im individuellen Fall zugrunde? Dabei gilt es zu berücksichtigen, dass die Darmmotilität und die Defäkation auf einem komplexen Zusammenspiel zwischen zentralem und autonomem Nervensystem sowie dem Gastrointestinaltrakt bis zum Beckenboden und Sphinkterapparat beruht. Um langfristig Erfolg in der Behandlung der chronischen Obstipation zu haben, ist außerdem – wie so oft – das Vertrauensverhältnis des Patienten zum behandelnden Arzt von entscheidender Bedeutung.

21.2 Definition und Klassifikation

21.2.1 Akute Obstipation

Die akute Obstipation umschreibt eine plötzlich auftretende Stuhlentleerungsstörung. Meist geht dies mit einer Schmerzproblematik einher und die häufigsten Ursachen für eine akute Obstipation sind entzündliche (wie bei der Divertikulitis) oder auch karzinombedingte Stenosen. Typischerweise führt der Defäkationsschmerz zu einem Beckenbodenspasmus, der eine Defäkation verhindert. Eine rasche Abklärung ist beim älteren Patienten anzustreben.

21.2.2 Chronische Obstipation

Auf internationaler Ebene wurden Definitionen erstellt, die sowohl subjektive Beschwerden des Patienten (z. B. starkes Pressen) wie auch objektive Parameter (z. B. Stuhlfrequenz) berücksichtigen. Bewährt haben sich hier die Rom-IV-Kriterien:

Gemäß den Rom-IV-Kriterien liegt eine chronische Obstipation vor, wenn in den letzten 6 Monaten unbefriedigende Stuhlentleerungen über mindestens 3 Monate bestanden und zumindest 2 der folgenden Symptome zusätzlich vorliegen:

- Pressen beim Stuhlgang in mehr als 25 % der Fälle
- Gefühl der inkompletten Entleerung nach dem Stuhlgang in mehr als 25 % der Fälle
- harter oder knollenartiger Stuhl in mehr als 25 % der Fälle
- manuelle Manöver zur Erleichterung der Stuhlentleerung in mehr als 25 % der Fälle
- Stuhlfrequenz < 3 pro Woche

In der weiteren Klassifikation unterscheidet man die primäre Obstipation von sekundären Formen. Während sich die primäre Form auf die Darmfunktion bezieht, liegen der sekundären Form extrakolonische Ursachen zugrunde. Die primäre Obstipation beruht auf einem zu langsamen Transport im Darm (Slow-Transit-Obstipation) oder einer Stuhlentleerungsstörung (Outlet-Obstipation), wobei auch Mischformen auftreten können (Abb. 21.1).

Die obstipative Variante des Reizdarm-Syndroms (*Constipation-predominant Irritable Bowel Syndrome*, IBS.C) ist als Differentialdiagnose anzusehen und wird nicht zur Obstipation im engeren Sinn gezählt.

Die Ätiologie der sekundären Obstipation ist mannigfaltig, jedoch spielen Medikamente bzw. deren Nebenwirkungen im klinischen Alltag zweifellos eine große Rolle (Tab. 21.1).

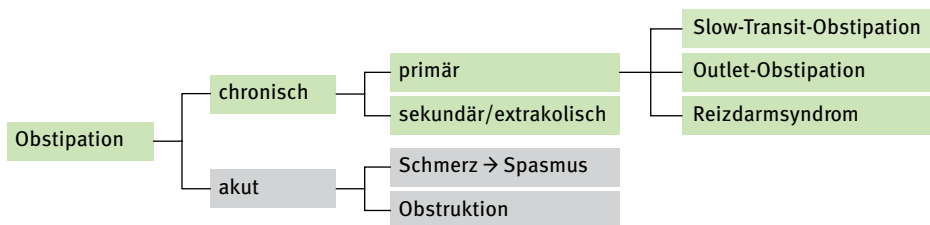


Abb. 21.1: Einteilung der Obstipation nach Grundformen und Ursachen.

Tab. 21.1: Extrakolonische Gründe für die Obstipation.

endokrin und metabolisch	neurologisch/spinal zerebral	peripher	Medikamente	Myopathie
– Diabetes mellitus	– Morbus Parkinson	– Cauda-equina-Tumor	– autonome Neuropathie	– Amyloidose
– Glykagonom	– Schlaganfall	– Ischämie	– Chagas-Krankheit	– Dermatomyositis
– Hyperkalzämie	– Tumor	– iatrogen	– MEN-Syndrom	– myotone Dystrophie
– Hyperparathyreoidismus		– Meningozele	– Morbus Recklinghausen	– Sklerodermie
– Hypokaliämie		– Multiple Sklerose		
– Hypopituitarismus		– Paraplegie	– Anticholinergika	
– Hypothyreose		– Shy-Drager-Syndrom	– Antidepressiva	
– Milch-Alkali-Syndrom		– Tabes dorsalis	– Anti-Parkinson-Mittel	
– Phäochromozytom		– Trauma	– Bariumsulfat	
– Porphyrie			– Kalziumagonisten	
– Schwangerschaft			– Diuretika	
– Urämie			– Ganglienblocker	
			– Hypotensiva	
			– MAO-Inhibitoren	
			– Metalle (Arsen, Phosphor, Quecksilber)	
			– Opiate	
			– Psychotherapeutika	

21.2.3 Slow-Transit-Obstipation

Bei dieser Form der chronischen Obstipation handelt es sich um einen zu langsamen Transport im Kolon bzw. eine verlängerte Kolontransitzeit. Eine intakte sensomotorische Funktion des Darms ist Voraussetzung für eine regelrechte intestinale Motilität und wird maßgeblich durch das enterische Nervensystem, die glatte Darmwandmuskulatur sowie die intestinalen Schrittmacherzellen (interstitielle Cajal-Zellen, ICC) vermittelt. Isolierte oder kombinierte Schädigungen dieser Strukturen können zu intestinalen Motilitätsstörungen führen und werden als gastrointestinale neuromuskuläre Pathologien (GINMP) bezeichnet. In der «Londoner Klassifikation» werden

sie in folgende Formen unterteilt: (1) enterische Neuropathien, (2) enterische Myopathien, (3) Veränderungen der ICC. GINMP sind in der Regel nur bei schweren Formen der Obstipation nachweisbar und zeigen unterschiedliche Ausprägungen. Die histopathologischen Veränderungen sollten nicht zwingend als kausale, sondern als assoziierte morphologische Korrelate einer Obstipation bewertet werden. Es wird angenommen, dass die GINMP bei Patienten mit schwerer Obstipation (Slow-transit-Obstipation) zu folgenden pathophysiologischen Veränderungen führen und damit eine Verlängerung der Kolontransitzeit bedingen: (1) Verminderte Sensitivität und Compliance des Rektums, (2) Erhöhung retrograder und Verminderung anterograder Kontraktionswellen im Kolon, (3) Verringerung der Kontraktionsstärke und -frequenz im Kolon. Bei Patienten mit chronischer Obstipation wurden folgende Formen einer enterischen Neuropathie beschrieben: Hypoganglionose des Plexus myentericus, degenerative Neuropathie, intestinale neuronale Dysplasie, enterische Ganglionitis, veränderter Neurotransmitterstatus. Größte Übereinstimmung laut Studienlage stellt die Hypoganglionose des Plexus myentericus bei Slow-Transit-Obstipation dar. Bei Patienten mit chronischer Obstipation wurden folgende Formen einer enterischen Myopathie beschrieben: degenerative Fibrosierung, enterische Leiomyositis, amphophile Einschlusskörperchen, Myofilament-Verlust, atrophe Desmosis coli. Nach Studienlage stellt jedoch keiner dieser histopathologischen Phänotypen einen konsistenten Befund dar. Bei Patienten mit Slow-Transit-Obstipation wurde mehrheitlich eine signifikante Abnahme der ICC (< 50 % der Norm) beobachtet. Allerdings bleibt unklar, ob der Verlust von ICC ursächlich zur Entwicklung einer chronischen Obstipation beiträgt oder lediglich Folge der verlangsamten Darmpassage ist. Zusammenfassend ist die Slow-Transit-Obstipation eine Dysfunktion der sensomotorischen Darmfunktion des enterischen Nervensystems und der interstitiellen Cajal-Zellen (Schrittmacherzellen) sowie der glatten Darmwandmuskulatur. Diese Transportstörung kann in ihrer Maximalvariante den gesamten Gastrointestinaltrakt betreffen. In der Literatur werden auch Obstipationsformen wie die angeborene oder erworbene Aganglionose M. Hirschsprung bzw. der M. Chagas, die intestinale neuronale Dysplasie, die Dysganglionose, die intestinale Myopathie und das Megakolon bzw. -rektum subsummiert. Obstipation kann mit Veränderungen an intestinalen Schrittmacherzellen (interstitielle Cajal-Zellen) sowie mit enterischen Neuropathien und/oder Myopathien assoziiert sein.

Von der Slow-Transit-Obstipation sind nahezu ausschliesslich Frauen betroffen, wobei die Symptome meist in der Pubertät anfangen. Typischerweise berichten die Patientinnen über eine Stuhlentleerungsfrequenz von weniger als 2-mal pro Woche.

21.2.4 Outlet-Obstipation

Die Stuhlentleerungsstörung oder Outlet-Obstruktion hat vielfältige Ursachen und ist entweder struktureller Natur, d. h. anatomisch-bedingt, oder auf funktionelle Störungen zurückzuführen. Zu den strukturellen Störungen werden die Prolaps-erkrankungen gezählt. Man grenzt hier den inneren Vorfall (die Intussuszeption) von dem nach außen tretenden Rektumprolaps ab. Was in der Theorie banal imponiert, erweist sich in der Praxis für Nichtproktologen häufig als Herausforderung, da die Intussuszeption meist nicht einfach zu sehen ist und als Symptom die Inkontinenz im Vordergrund stehen kann, wenn es beim manifesten Rektumprolaps zu einer starken Überdehnung des Beckenbodens und Sphinkterapparates kommt (vgl. Kapitel 13, Stuhlentleerungsstörung, Band 1).

Eine schwere chronifizierte Outlet-Obstipation kann sekundär die Kolonmotilität negativ beeinflussen. Dieses Mischbild der Motilitäts- und Entleerungsstörung ist nicht selten und muss erkannt werden, um eine sinnvolle Therapie etablieren zu können. In der Regel erholt sich die Transitverzögerung nach Korrektur der Outlet-Obstruktion. Dies dauert meist einige Wochen und Monate und kann durch prokinetische Darmstimulantien unterstützt werden (z. B. Bisacodyl, Natriumpicosulfat, Senna alexandrina). Tab. 21.2 gibt einen Überblick über die Krankheitsbilder der Entleerungsstörungen.

Tab. 21.2: Krankheitsbilder unter dem Sammelbegriff „Entleerungsstörungen“ (BAS, ODS) (nach A. Herold).

	funktionelle Störungen	morphologisch-organische Störungen	Kombinationen aus funktionellen und morphologisch-organischen Störungen
Beckenboden	<ul style="list-style-type: none"> – Fehlkoordination Anismus – Spastik – psychogene Ursachen 	<ul style="list-style-type: none"> – Myopathie des M. internus – Internushypertrophie – dorsale Sphinkterdysplasie – anorektale Stenose – Analfissur 	keine eigene Syndrome, die Kombi ist absolut frei zusammengesetzt
Kolon und Rektum	<ul style="list-style-type: none"> – idiopathische Inertia recti – gestörte autonome Innervation 	<ul style="list-style-type: none"> – postoperative Inertia recti – Dysganglionose – mangelhafte Internusrelaxation – Morbus Hirschsprung – Enterozele – Rektozele – Rektumprolaps – reduzierte Rektum-Compliance – obstruierender Tumor 	keine eigene Syndrome, die Kombi ist absolut frei zusammengesetzt

21.3 Epidemiologie

Zur Prävalenz der Obstipation finden sich je nach Region und Population unterschiedliche Angaben. Im europäischen Durchschnitt liegt die Prävalenz bei 15–19,2% mit einer deutlichen Zunahme bei über 65-Jährigen, wobei das weibliche Geschlecht insgesamt signifikant häufiger von diesem Symptom betroffen ist (21 vs. 8%). Patienten mit chronischer Obstipation verursachen im Vergleich zur übrigen nichtobstipierten Bevölkerung höhere direkte Kosten (durch Verschreibungen, Arztkonsultationen, Hospitalisationen) wie auch indirekte Kosten (durch Arbeitsunfähigkeit).

21.4 Diagnostik

Um die Diagnose der chronischen Obstipation im klinischen Alltag stellen zu können, müssen die Kriterien gemäss der vorher erwähnten Rom-IV-Klassifikation erfüllt sein. In der weiteren Differenzierung müssen für die Diagnose einer Slow-Transit-Obstipation eine verlängerte Kolontransitzeit vorliegen und bei der Outlet-Obstruktion zusätzliche Defäkationstests ein pathologisches Resultat aufweisen.

21.5 Anamnese

In der Gesellschaft handelt es sich bei der Defäkation nach wie vor um ein tabuisiertes Thema. Umso entscheidender ist eine gute und empathische Anamnese, die zunächst allgemeine Angaben zur Vorgeschichte (Ernährungsgewohnheiten, beruf-



Abb. 21.2: Bristol-Stuhlformen-Skala. (Quelle: Füeßl, Middeke: Duale Reihe Anamnese und Klinische Untersuchung, 4. Auflage 2000, Georg Thieme Verlag, Stuttgart. Mit freundlicher Genehmigung des Thieme Verlags).

liche Tätigkeit, Geburten, abdominelle Voroperationen, Medikamente u. a.) erfasst. Anschliessend sollten Stuhlgewohnheiten erfragt werden. Hier gilt es, Stuhlfrequenz, Stuhlkonsistenz, Entleerungsablauf, StuhlDrang u. a. zu ermitteln. Hilfestellung bei einer möglichst standardisierten Anamnese bietet die Bristol-Stool-Skala (Abb. 21.2).

Zusätzlich kommen validierte Fragebögen zum Einsatz, die der Patient im Idealfall bereits vor der Konsultation erhält, um sich so auf die Konsultation vorzubereiten und die Symptome genauer zu reflektieren.

Beispielhaft sind hier für die Slow-Transit-Obstipation der *Cleveland Constipation Score* (Tab. 21.3) und für die Outlet-Obstipation der *Obstructed Defecation Syndrome (ODS) Longo Score* (Tab. 21. 4).

Tab. 21.3: Cleveland Clinic Obstipation Score.

Frage	0	1	2	3	4	Punkte gesamt
Wie oft haben Sie Stuhlgang?	fast täglich	2 × / Woche	1 × /Woche	seltener als 1 × /Woche	seltener als 1 × /Monat	
Wie oft ist die Stuhlentleerung schwierig und/oder schmerzhaft?	nie	selten	gelegentlich	meistens	immer	
Wie häufig haben Sie das Gefühl der unvollständigen Entleerung?	nie	selten	gelegentlich	meistens	immer	
Wie häufig haben Sie Bauchschmerzen?	nie	selten	gelegentlich	meistens	immer	
Wie viele Minuten verbringen Sie pro Entleerungsversuch auf der Toilette?	< 5	5–10	10–20	20–30	> 30	
Unterstützende Maßnahmen?	keine	Abführmittel	Einläufe (manuelle Entleerung)			
Wie häufig sind erfolglose Versuche der Darmentleerung pro 24 Stunden?	0	1–3	3–6	6–9	> 9	
Wie lange leiden Sie schon an Verstopfung (Jahre)?	0	1–5	5–10	10–20	> 20	
Gesamtscore: maximal 30; Verstopfung > 15 Punkte						

Tab. 21.4: Longo ODS-Score: 0–40 Punkte.

Frage						
Defäkationsfrequenz (Antwort, Punkte)	1–2 × / 1–2 Tage	0 2 × /Woche oder 3 Versuche/Tag	1 1 × /Woche oder 4 Versuche/Tag	2 < 1 × /Woche oder 4 Versuche/Tag	3	
Pressen beim Stuhlgang						
Intensität	keine, leicht	0 moderat	1 intensiv	2		
Dauer		0 kurzfristig	1 verlängert	2		
Gefühl der inkompletten Entleerung	niemals	0 ≤ 1 × /Woche	1 2 × /Woche	2 > 2 × /Woche	3	
rektale/perineale Beschwerden/Schmerzen	niemals	0 ≤ 1 × /Woche	1 2 × /Woche	2 > 2 × /Woche	3	
Aktivitätseinschränkung/Woche	keine	0 < 25 %	2 25–50 %	4 > 50 %	6	
Laxanzien	keine	0 < 25 % der Defäkationen	1 25–50 % der Defäkationen	3 > 50 % der Defäkationen	5 immer	7
Einläufe	keine	0 < 25 % der Defäkationen	1 25–50 % der Defäkationen	3 > 50 % der Defäkationen	5 immer	7
Digitation	keine	0 < 25 % der Defäkationen	1 25–50 % der Defäkationen	3 > 50 % der Defäkationen	5 immer	7

Gesamtscore: maximal 40 Punkte; kein „cut-off“-Wert publiziert

21.6 Proktologische Untersuchung

Die Inspektion und digitale Untersuchung liefern v. a. bei Patienten mit akuter Obstipation oft wertvolle Hinweise auf deren Ätiologie. So lassen sich hier beispielweise Diagnosen wie Analfissur oder Hämorrhoidalalthrombose ohne weiterführende Abklärungen bereits durch sorgfältige Inspektion und digitale Untersuchung stellen. Bei der chronischen Obstipation auf dem Boden einer Transportstörung ist die klinische Untersuchung meist weniger richtungsweisend. Jedoch ist sie zweifelsohne obligat, um einen allfälligen Prolaps zu diagnostizieren oder die Beckenbodensynergie zu beurteilen, indem überprüft wird, ob der Patient die Kommandos „Pressen“ und „Kneifen“ richtig umsetzen kann.

Mittels Proktoskopie erfolgt die Beurteilung des Analkanals. Pathologische Befunde wie Hämorrhoidalknoten oder Analfissuren lassen sich mit dieser Untersuchung gut feststellen.

Weitere organische Ursachen werden in der Rektoskopie gesucht bzw. ausgeschlossen: Tumoren im Mastdarm, Intussuszeptionen (innere Vorfälle) und nach außen tretende Prolapse werden direkt diagnostiziert bzw. gibt es mitunter indirekte Hinweise darauf in Form von Schleimhautveränderungen wie Ulzerationen.

21.7 Weiterführende Diagnostik

Bei Patienten, die auch nach konservativen Massnahmen bzw. Lifestyle-Veränderungen (Ernährungsumstellung, Stuhlregulation u. a.) unter persistierenden Symptomen leiden, stehen diverse Methoden der apparativen Diagnostik zur Verfügung.

Je nachdem, ob eher der Verdacht auf eine Slow-Transit-Obstipation oder eine Outlet-Symptomatik besteht, stehen am Anfang der weiterführenden Diagnostik die Messung der Kolontransitzeit (bei V. a. Slow-Transit) oder die Defäkografie (bei V. a. Outlet-Obstipation).

21.7.1 Kolontransitzeit

Die Kolontransitzeit KTZ wird in der Regel mit röntgendichten Markern gemessen. Andere Verfahren basieren auf szintigrafischen Messungen mit Technetium-99m oder Indium-111. Im Hinton-Test schluckt der Patient eine Kapsel mit 10 Opaque-Markern an 6 aufeinanderfolgenden Tagen. An Tag 7 erfolgt eine Abdomenleeraufnahme, in der die im Kolon verbliebenen Marker gezählt werden. Die Kolontransitzeit (KTZ) ergibt sich aus Summe der Marker $\times 2,4$. Die durchschnittliche KTZ beträgt 30–40 Stunden. Bei der Auswertung können auch rechtes Hemikolon ($11,3 \pm 1,1$ h) und Rektosigmoid ($12,4 \pm 1,1$ h) für sich einzeln betrachtet werden. Als Grenzwerte der gesamten Kolontransitzeit gelten für Frauen ca. 70 h, für Männer ca. 60 h. Eine Kolontransitzeit über 72 h ist per definitionem als Slow-Transit-Obstipation anzusehen (vgl. Abb. 21.3 und 21.4). Voraussetzung für verwertbare Ergebnisse ist der komplette Verzicht auf Laxanzien während der Untersuchungsdauer.

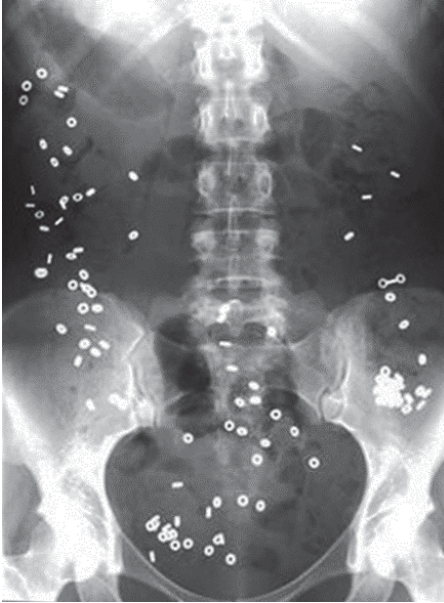

Abb. 21.3: $KTZ = \text{Anzahl sichtbarer Marker} \times 2,4 \geq 144 \text{ Stunden} = \text{Slow-Transit-Obstipation.}$

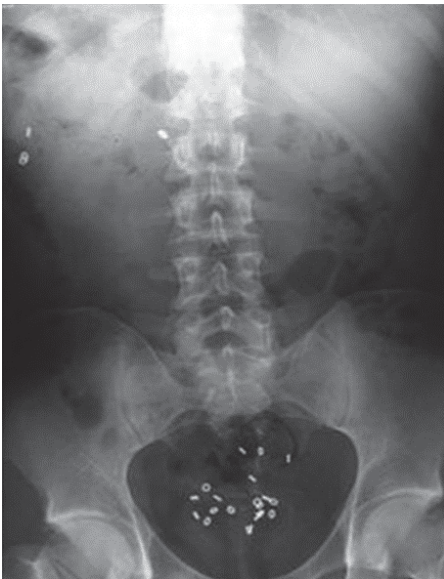

Abb. 21.4: $KTZ = 22 \times 2,4 = 53 \text{ Stunden, normale Kolontransitzeit, einige Marker am Beckenboden, deshalb Verdacht auf Outlet-Obstipation.}$

21.7.2 Defäkographie

In dieser Untersuchung wird der komplexe Entleerungsvorgang visualisiert und weitere Pathologien können ausgeschlossen werden. Insbesondere die Enterozele kann

nur durch dieses Verfahren nachgewiesen werden. Die Defäkographie ist somit die wichtigste Untersuchung für die Darstellung des Entleerungsprozesses.

Sie kann mittels Durchleuchtung (Barium), Szintigrafie (Technetium-99m) oder im MRT durchgeführt werden. Die Szintigrafie ist im klinischen Alltag nicht relevant. Die konventionell-radiologische Untersuchung (Durchleuchtung) hat den Vorteil, dass sie im Sitzen, also in physiologischer Position, erfolgen kann. Zudem ist sie ein gutes Verfahren, wenn das MRI kontraindiziert ist, wie beispielsweise bei Schrittmacherträgern. Nachteilig ist die hohe Strahlenbelastung. Diese entfällt bei der MRT-Untersuchung, weshalb jene heutzutage am geläufigsten ist. Von Vorteil ist ein offenes MRT, da hier wie bei der Durchleuchtung durch die sitzende Position eine physiologische Situation geschaffen wird.

Bei der Beurteilung achte man auf den anorektalen Winkel, einen möglichen Beckenbodendeszenus, Rekto-, Entero- oder Zystozelen, Intussuszeptionen und Rektumprolapse.

Alle Untersuchungsmethoden zeigen ein dynamisches Bild der Defäkation, was dem behandelnden Arzt unmittelbare Rückschlüsse auf die Funktion des Darms und des Beckenbodens erlaubt.

21.7.3 Anomanometrie

Bis zu 75 % der Patienten mit Obstipation zeigen in der Anomanometrie pathologische Resultate. Mit dieser Untersuchung gelingt die Darstellung von Dyssynergien des Beckenbodens oder auch die Diagnosestellung eines Morbus Hirschsprung.

Die High-Resolution-Anomanometrie (HRAM) ist ein relativ neues Verfahren, bei dem über einen Katheter mit mehreren Messpunkten Drücke vom Rektum bis zum anokutanen Übergang dokumentiert werden. Durch den Einsatz zusätzlicher Ballons können der Inhibitionsreflex oder Schwellenwerte für den Stuhltrang, Rektumkapazität usw. gemessen werden.

21.7.4 Koloskopie und Biopsie

Die Indikationsstellung für diese Untersuchung sollte grundsätzlich grosszügig erfolgen und ist als zwingend notwendig zu betrachten bei Patienten über 50 Jahren oder Vorhandensein von "Red flags", d. h. Hinweisen auf eine mögliche Tumorerkrankung (veränderte Stuhlgewohnheiten, Blutabgang ab ano, B-Symptomatik). Auch wenn die konservative Therapie versagt und mit dem Patienten eine Operation diskutiert wird, sollte vorgängig eine endoskopische Abklärung des Kolons erfolgen. Für eine morphologische Beurteilung der Kolonwand ist ein Vollwandresektat nötig, was koloskopisch nur eingeschränkt und nur im Rektum möglich ist. Um eine aussagekräftige

Biopsie zu erhalten, ist in der Regel eine transanale chirurgische Vollwandresektion im Rektum zu bevorzugen.

21.7.5 Ballonexpulsionstest

Er objektiviert, ab welchen Volumina der Patient subjektiv Stuhldrang verspürt und ob ein etwaiger Anismus möglicherweise die Defäkation verhindert. Der Ballonexpulsionstest kann für sich allein oder im Rahmen der Anomanometrie durchgeführt werden.

21.7.6 Sonstiges

Zusätzlich gibt es noch „*wireless motility capsules*“: es handelt sich hierbei um unverdaubare Kapseln, die der Patient schluckt und die pH-Level sowie selektiv verschiedene Transitzeiten des Magens, Dünndarms und Dickdarms messen. Diese Untersuchung belastet den Patienten nicht aufgrund der kleinen Kapselgrösse. Somit kann eine Aussage über allfällige Motilitätsstörungen des gesamten Verdauungstraktes getroffen werden und die Methode ist vor allem vor subtotaler Kolektomie sinnvoll, um den langfristigen Verlauf nach Operation abzuschätzen.

Bei zusätzlichem Verdacht auf eine Dünndarmmotilitätsstörung ist eine MRI Sellink eine empfohlene Untersuchung, um Stenosen oder Briden ausschliessen zu können.

21.7.7 Therapie

Oft stellt sich die Behandlung chronisch obstipierten Patienten als langwierig und anspruchsvoll heraus. Basis für jede Therapieform ist die suffiziente Compliance neben ausreichenden kognitiven Fähigkeiten des Patienten. Als Priorität bzw. Therapieziel müssen die Linderung der Symptome und eine Verbesserung der Lebensqualität angesehen werden. V. a. bei komplexeren Fällen lohnt sich eine interdisziplinäre Zusammenarbeit in Form eines Beckenboden-Boards, bei dem Chirurgen, Gastroenterologen, Urologen, Gynäkologen, Neurologen und Physiotherapeuten involviert sind.

Die Abklärungsschritte und die Therapie sollten sich an einem Stufenschema orientieren, wie es Abb. 21.5 und 21.6 zeigen.

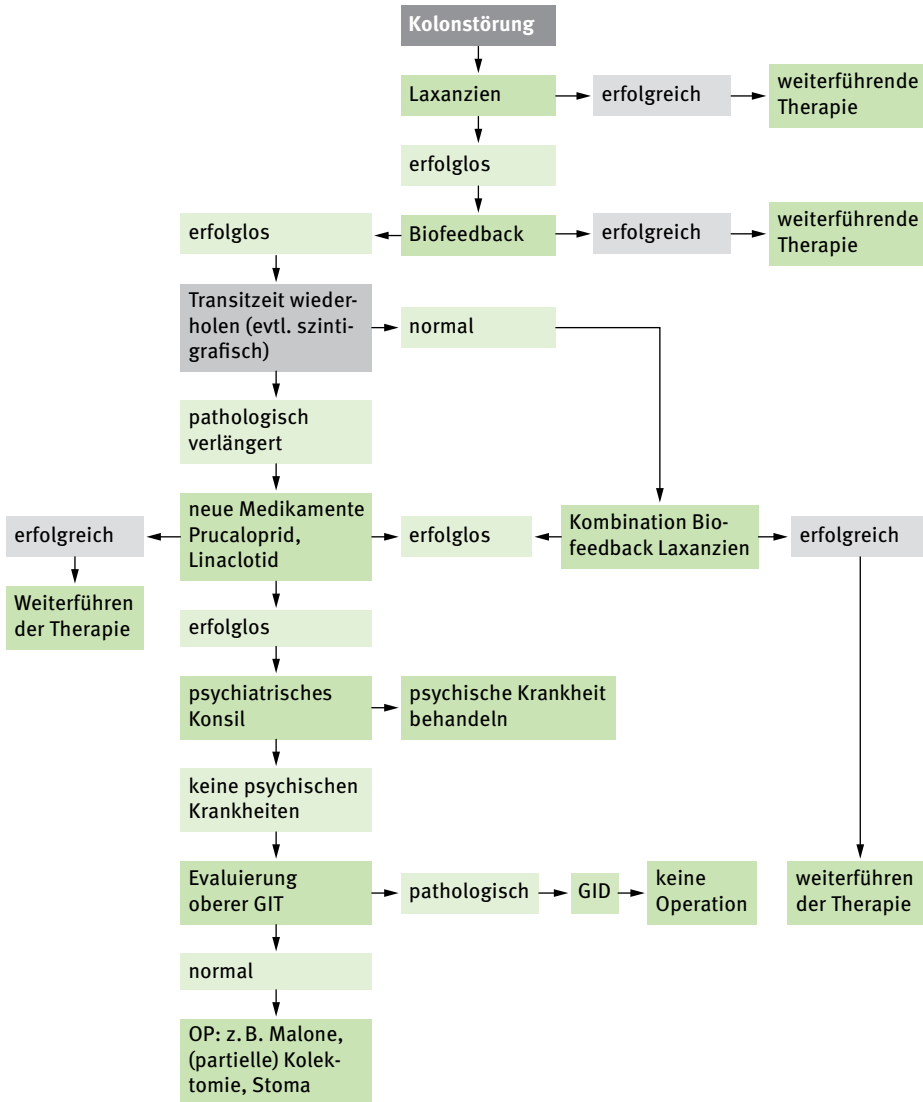


Abb. 21.5: Algorithmus zur Diagnostik und Therapie der Kolontransportstörung.

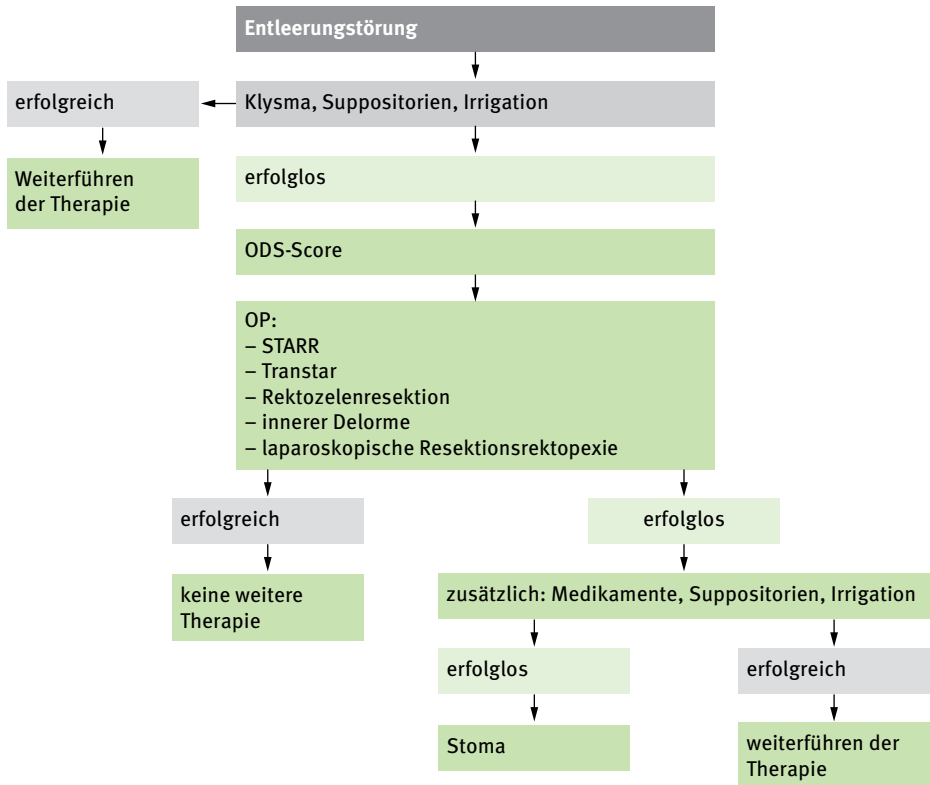


Abb. 21.6: Algorithmus zur Diagnostik und Therapie der Entleerungsstörung.

21.7.8 Konservative Therapie

Vor dem Beginn einer medikamentösen Therapie sollte der Patient in einem ersten Schritt Allgemeinmaßnahmen ergreifen bzw. Lebensstilveränderungen durchführen. Diese beinhalten neben der körperlichen Betätigung eine ausreichende Trinkmenge sowie genügend ballaststoffreiche Kost. Sollte dies nicht ausreichen, wirken sich Quellmittel wie Flohsamenschalenpulver günstig aus. In einem nächsten Schritt kommen stimulierende oder osmotische wirksame Laxanzien zum Einsatz. Es kann nicht genug betont werden, wie wichtig eine gute Aufklärung des Patienten ist: Ziel ist eine regelmässige Stuhlfrequenz, jedoch muss der Stuhlgang nicht täglich erfolgen. Unter der Voraussetzung unauffälliger Basisuntersuchungen, fehlender Schmerzen und fehlender B-Symptomatik kann zunächst eine konservative Therapie eingeleitet und auf weiterführende Diagnostik verzichtet werden.

Neben der medikamentösen Therapie beinhaltet die konservative Therapie auch das Beckenbodentraining. Dieses hilft nicht nur Patienten mit Outlet-Obstipation: bei Patienten mit Beckenbodendyssynergie hat sich das Biofeedback bewährt, da sie

durch die direkte Rückmeldung über die Muskelfunktion eine physiologische Defäkation (wieder)erlernen. Wenn der obstipierte Patient unter einer zu grossen Rektumkapazität oder rektaler Hyposensibilität leidet, führen Sensibilisierungsübungen mit verschiedenen Ballonvolumina dazu, dass er die Ampullenfüllung wieder spürt und die geforderten Reflexe auslösen kann.

Für die Slow-Transit-Obstipation ist ein gutes, wenig invasives Verfahren die transanale rektale Irrigation. Es stehen verschiedenen Produkte zur Verfügung, die es dem Patienten erlauben, dies selbständig zuhause vorzunehmen. Falls diese Therapie erfolgreich ist, aber für den Patienten mühsam, kann eine anterograde Kolonspülung über eine Kolonfistel empfohlen werden (*Malone-Procedure* mit Appendixfistel).

Sakralnervenmodulation

Das Verfahren der Sakralnervenmodulation (SNM) oder auch -stimulation ist etabliert in der Therapie der Urin- und Stuhlinkontinenz. Die SNM hat in der Inkontinenzbehandlung die besseren Ergebnisse, sie kann jedoch auch in der Behandlung pelviner Schmerzen oder der Slow-Transit-Obstipation eingesetzt werden.

Einige Studien liefern Hinweise, dass die SNM auch langfristig erfolgreich sein kann, so in 73 % der Fälle obstipierter Patienten. Diese Ergebnisse wurden allerdings durch neuere randomisiert-kontrollierte Studien in Frage gestellt, in denen sich anhaltende Verbesserungen nur bei 11–47 % zeigten. Bei der Therapie der Slow-Transit-Obstipation schnitt in diesen Studien die SNM nicht besser als Placebo ab. Da es sich aber um ein minimal invasives Verfahren handelt mit geringer Morbidität und in einem Testsetting 3–4 Wochen erproben lässt, kann es vor einem resezierenden Verfahren empfohlen werden.

Periphere Tibialisnervenstimulation (PNTS)

Die periphere Nervus tibialis Stimulation, ebenfalls ein Verfahren, das bei Blasenentleerungsstörungen erfolgreich angewandt wird, hat in wenigen Studien eine Wirkung bei der Slow-Transit-Obstipation ergeben. Zum Beispiel hat Collins et al. 2012 eine Tendenz zu einer verbesserten Stuhlentleerung und Lebensqualität bei 18 Patienten mit Slow-Transit-Obstipation aufzeigen können. Leider konnten diese guten Resultate im University College London 2017 an 30 Patienten nicht wiederholt werden. Der Stellenwert der PNTS bei der chronischen Obstipation ist also noch unklar.

21.7.9 Operative Therapie

Bevor ein operatives Verfahren auch nur in Erwägung gezogen wird, muss die Ursache der Obstipation evaluiert und die konservative Therapie voll ausgeschöpft worden sein. Erst nach frustrierten konservativen Maßnahmen kommt die Operation als Therapieoption in Frage. Abhängig von der Ätiologie der Obstipation gibt es Eingriffe

zur Behandlung der Slow-Transit-Obstipation und solche zur Therapie von Outlet-Obstipationen (vgl. Kapitel 13 Stuhlentleerungsstörungen, Band 1). Allen Operationsverfahren gemeinsam ist die Notwendigkeit einer engen Patientenführung. Dazu gehört die Aufklärung, dass der Patient von der Obstipation möglicherweise postoperativ nicht komplett geheilt ist und dass auch eine (passagere) Verschlechterung möglich ist. Zudem kann der Patient postoperativ aufgrund einer langjährigen Überdehnung des Beckenbodens eine Inkontinenz entwickeln.

Slow-Transit-Obstipation

Das Stellen der korrekten Operationsindikation ist schwierig und sollte koloproktologisch erfahrenen Ärzten vorbehalten sein. Eine operative Maßnahme darf nur nach ausführlicher Anamnese und Diagnostik ergriffen werden. Voraussetzung ist, dass sämtliche konservative Möglichkeiten ausgeschöpft und über Jahre hinweg vom Patienten konsequent durchgeführt worden sind. Da Motilitätsstörungen mitunter den gesamten Verdauungstrakt betreffen, klagen Patienten gelegentlich nach einer Kolonresektion weiterhin über Symptome wie beispielsweise ein Völlegefühl. Auch hier wiederum gilt es, den Patienten im Vorfeld ausführlich zu informieren, um überhöhten Erwartungen an das postoperative Ergebnis entgegenzuwirken.

Die zwei wichtigsten chirurgischen Therapieoptionen bei der Slow-Transit-Obstipation sind die totale Kolektomie mit ileorektaler Anastomose und die subtotale Kolektomie. Eine segmentale Kolektomie kann auch vorgenommen werden, ist aber mit einer viel geringeren Erfolgsrate versehen und wenn überhaupt nur in selektierten Fällen sinnvoll.

Kolektomie mit ileorektaler Anastomose

Die postoperativen Resultate nach Kolektomie durch erfahrene Operateure sind überzeugend, obgleich der Eingriff selbstredend als Ultima Ratio anzusehen ist (Abb. 21.7). Wichtig ist im Vorfeld die differentialdiagnostische Unterscheidung zwischen Patienten mit Slow-Transit-Obstipation von denjenigen mit Normal-Transit-Obstipation oder Patienten mit Reizdarmsyndrom, da nur das erstgenannte Patientenkollektiv von einer Kolonresektion profitiert. Nahezu 90 % der operierten Patienten benötigen keinerlei Laxanzien mehr und beschreiben eine signifikante Regredienz der Beschwerden mit verbesserter Lebensqualität (Tab. 21.5). Die Indikation für einen resezierenden Eingriff ist zurückhaltend zu stellen bei Patienten mit Schmerzen oder ausgeprägten Flatulenzen, da hier häufig ein generelles Motilitätsproblem vorliegt. Ggf. kann probatorisch die Anlage einer Ileostomie erfolgen. Im Fall einer Persistenz der Symptomatik ist die Kolektomie nicht erfolgversprechend und entsprechend kontraindiziert.

Die totale Kolektomie mit ileorektaler Anastomose wird bevorzugt heute laparoskopisch oder laparoskopisch handassistiert durchgeführt und weist eine geringe Morbidität und Mortalität (0–15 %) auf, da es sich in der Regel um junge und sonst

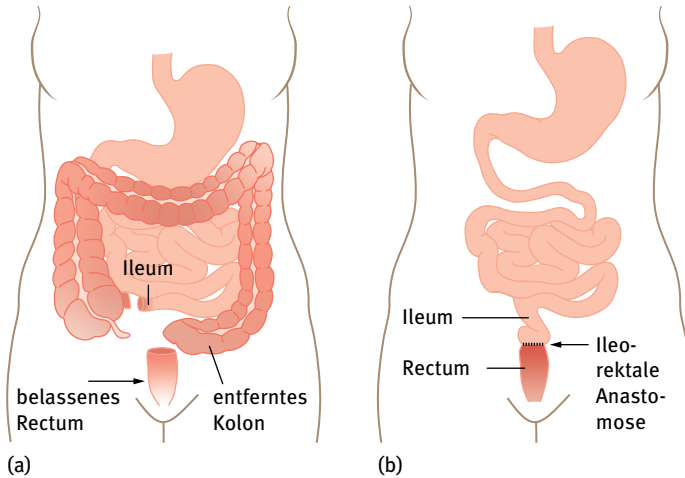


Abb. 21.7: Kolektomie mit ileorektaler Anastomose.

gesunde Patienten handelt. Die häufigste postoperative Komplikation ist eine Dünndarmpassagestörung, ausgelöst durch Briden oder eine neurologische Fehlfunktion des Plexus myentericus. Unspezifische Bauchschmerzen sind selten, aber eine schwierig zu behandelnde Komplikation im Langzeitverlauf nach Kolektomie. Bei hohen Stuhlfrequenzen müssen die Patienten ggf. lebenslang betreffend Gallensalzverlustsyndrom und Vitamin B12 Mangelerscheinungen monitorisiert werden.

Tab. 21.5: Totale Kolektomie und ileorektale Anastomose.

Autor	Evaluierte Patienten	Operierte Patienten	Erfolgsrate (%)
Pemberton et al., 1991	277	38	100
Wexner et al., 1991	163	16	94
Sunderland et al., 1992	228	18	88
Mehendra et al., 1994	19	9	88
Redmond et al., 1995	37	37	90
Pluta et al., 1996	180	24	90
Nyam et al., 1997	1009	74	97
Fitz et al., 2003	–	112	93
Feng et al., 2008	–	45	93
Mollen et al., 2011	439	21	52
Sohn et al., 2011	–	37	82
Vergara-Fernandez., 2014	710	80	88

Subtotale Kolektomie

Die subtotale Kolektomie kann eine gute Alternative zur Kolektomie sein. Die Resektion beginnt 10 cm distal der ileozökalen Verbindung und endet im oberen Drittel des Rektums (Abb. 21.8). Der Erhalt des terminalen Ileums, der ileozökalen Klappe und des Zökums erlaubt eine Reabsorption von Elektrolyten, Gallensalzen, Vitamin B12 und etwa 2 Liter Wasser pro Tag. Betreffend Effektivität und Sicherheit scheint dieses Verfahren etwa wie die totale Kolektomie zu sein, mit einer etwas geringeren Rate von Durchfällen und Inkontinenzepisoden. In einer vergleichenden Studie von 2008 schnitt die totale Kolektomie mit ileorektaler Anastomose aber betreffend Stuhlfrequenz, Verbrauch von Laxanzien und Lebensqualität deutlich besser ab. Eine klare Empfehlung für eine der beiden resezierenden Verfahren kann zum heutigen Zeitpunkt nicht abgegeben werden.

Segmentresektion des Kolons

Obwohl die segmentale Resektion eine attraktive Option sein könnte, besteht die Schwierigkeit, das zu resezierende Kolonsegment anhand von Transitstudien zu definieren. Oder anders ausgedrückt, stellt sich die Frage, welcher Teil des Kolons belassen werden kann, ohne dass postoperativ Obstipationsbeschwerden persistieren. Ist das der Fall, ist eine weitere Resektion nötig, wie es auch nach einer subtotalen Kolektomie vorkommen kann.

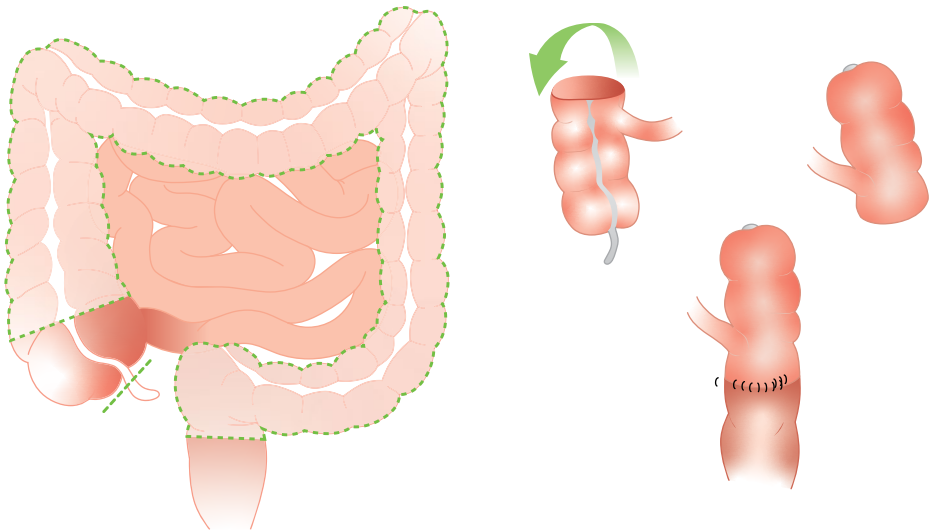


Abb. 21.8: Subtotale Kolektomie mit Zökorektostomie. Das Zökum wird 180 Grad im Gegenuhersinn gedreht, so dass das terminale Ileum von rechts einmündet.

Weiterführende Literatur

- Andresen V, Enck P, Frieling T, et al. S2k-Leitlinie Chronische Obstipation: Definition, Pathophysiologie, Diagnostik und Therapie. *Z Gastroenterol.* 2013;51:651–672.
- Arebi N, Kalli T, Howson W, et al. Systematic review of abdominal surgery for chronic idiopathic constipation. *Colorectal Dis.* 2011;3:1335–1343.
- Baeten CGMI, Beglinger C, Degen L, et al. Proktologie. In: Siewert JR, Schumpelick V, Rothmund M, Hrsg. *Praxis der Viszeralchirurgie Gastroenterologische Chirurgie.* 3. Aufl. Berlin, Heidelberg: Springer; 2011, 585–644.
- Bharucha AE, Pemberton JH, Locke GR. American gastroenterological association technical review on constipation. *Gastroenterology.* 2013;144:218–238.
- Buchmann P. Constipation. In: Herold A, Lehur P-A, Matzel KE, O'Connell PR, eds. *Coloproctology.* Berlin, Heidelberg: Springer; 2008: 93–104.
- Collins B, Norton C, Maeda Y. Percutaneous tibial nerve stimulation for slow transit constipation: a pilot study. *Colorectal Dis.* 2012;14(4):e165-170.
- De Marco P, Militello G, Tutino R, et al. The management of slow transit constipation in the laparoscopic era. *G Chir.* 2018;34:297–302.
- Dinning PG, Hunt L, Patton V, et al. Treatment efficacy of sacral nerve stimulation in slow transit constipation: a two-phase, double-blind randomized controlled crossover study. *Am J Gastroenterol.* 2015;110:733–740.
- Feng Y, Jianjiang L. Functional outcomes of two types of subtotal colectomy for slow-transit constipation: ileosigmoidal anastomosis and cecorectal anastomosis. *Am J Surg.* 2008;195(1):73–77.
- Graf W, Sonesson AC, Lindberg B, et al. Results after sacral nerve stimulation for chronic constipation. *Neurogastroenterol Motil.* 2015;27:734–739.
- Frühauf H, Fox MR. Obstipation. *Gastroenterologe.* 2008;3:488–496.
- Herold A. Diagnostik und chirurgische Therapie der Chronischen Obstipation. *Viszeralchirurgie.* 2001;36:196–202.
- Kamm MA, Dudding TC, Melenhorst J, et al. Sacral nerve stimulation for intractable constipation. *Gut.* 2010;59:333–340.
- Kumar L, Liwanag J, Athanasakos E, et al. Effectiveness of percutaneous tibial nerve stimulation in managing refractory constipation. *Colorectal Dis.* 2017;19(1):45–49.
- Mugie SM, Benninga MA, Di Lorenzo C. Epidemiology of constipation in children and adults: a systematic review. *Best Pract Res Clin Gastroenterol.* 2011;25:3–18.
- Peppas G, Alexiou VG, Mourtzoukou E, et al. Epidemiology of constipation in Europe and Oceania: a systematic review. *BMC Gastroenterol.* 2008;8:5.
- Ratto C, Ganio E, Naldini G. Long-term results following sacral nerve stimulation for chronic constipation. *Colorectal Dis.* 2015;17:320–328.
- Sailer M, Aigner F, Hetzer F, Hrsg. *Expertise Koloproktologie.* 1. Aufl. Stuttgart: Thieme; 2016.
- Senapati A, Gray RG, Middleton LJ, et al. PROSPER: a randomised comparison of surgical treatments for rectal prolapse. *Colorectal Dis.* 2013;15:858–868.
- Soares ASGF, Barbosa LER. Colonic Inertia: approach and treatment. *J Coloproctol.* 2017;37:63–71.
- Tack J, Müller-Lissner S, Stanghellini V, et al. Diagnosis and treatment of chronic constipation – a European perspective. *Neurogastroenterol Motil.* 2011;23:697–710.
- Thaha MA, Abukar AA, Thin NN, Ramsanahie A, Knowles CH. Sacral nerve stimulation for faecal incontinence and constipation in adults. *Cochrane Database Syst Rev.* 2015;24;(8): Review.
- Vergara-Fernandez O, Mejía-Ovalle R, Salgado-Nesme N, et al. Functional outcomes and quality of life in patients treated with laparoscopic total colectomy for colonic inertia. *Surg Today.* 2014;44(1):34–38.
- Zerbib F, Siproudhis L, Lehur PA, et al. Randomized clinical trial of sacral nerve stimulation for refractory constipation. *Br J Surg.* 2017;104:205–213.

22 Reizdarmsyndrom

Robert Ehehalt

22.1 Kapitelzusammenfassung

Das Reizdarmsyndrom (RDS) ist die häufigsten funktionelle Gesundheitsstörung in der Magen-Darm-Praxis. Es ist eine Ausschlussdiagnose. Relevante Differenzialdiagnosen, wie z. B. eine chronisch entzündliche Darmerkrankung, sollten vor der Diagnose möglichst sicher ausgeschlossen sein. Die Symptomatik des RDS ist individuell stark variierend. Zu den Hauptsymptomen gehören abdomineller Schmerz, Obstipation, Diarrhö, Stuhl-Drangsymptomatik und Blähungen. Nach den Hauptsymptomen werden verschiedenen Untergruppen definiert. So kann nach den aktuellen Empfehlungen das RDS in eine Obstipation-prädominante (RDS-O), eine Diarrhoe-prädominante (RDS-D) sowie eine gemischte (RDS-M) Form unterschieden werden. Im klinischen Alltag wird oft zusätzlich noch der Reizdarm vom „Bläh-Typ“ von diesen Gruppen abgegrenzt. Aufgrund der klinischen Variabilität gibt es keine definierte Standardtherapie, sondern die Behandlung erfolgt individuell, vom Schweregrad abhängig und symptomorientiert. Therapeutische Ansätze sind neben der ärztlichen Führung (psychosomatische Grundversorgung), Hilfen zur Veränderung des Ernährungs- und Lebensstils, diverse Phytotherapeutika, Probiotika, Ballaststoffe, Laxantien, Spasmolytika, Prokinetika sowie bei schwereren Formen auch Antidepressiva oder Neuroleptika.

22.2 Definition und Klassifikation

Das Reizdarmsyndrom (RDS) zählt zu den funktionellen Magen-Darm-Erkrankungen. In den allgemeinen Diagnoseverfahren sind keine strukturellen Ursachen nachzuweisen. Seit längerem wird daher versucht, das Reizdarmsyndrom anhand von charakteristischen klinischen Beschwerden zu definieren. Dies ist aber wegen der Vielfältigkeit, Individualität und Wechselhaftigkeit der Beschwerden schwierig. So können die bisherigen Definitionen von Manning et al., Kruis et al. und die seit 1990 mehrfach überarbeiteten Rom-Kriterien (zuletzt 2016) die klinische Realität nicht ausreichend abdecken und es bleibt fraglich, inwieweit eine Eingruppierung des Reizdarmsyndroms anhand von Symptomen überhaupt möglich ist. Diese Klassifikationen sind daher eher wissenschaftlichen Studien vorbehalten und spielen in der allgemeinen Praxis kaum eine Rolle. Die in der Rom-Klassifikation empfohlen Subtypen des RDS sind in Tab. 22.1 aufgeführt. Im klinischen Alltag wird aus therapeutischen Überlegungen heraus zusätzlich oft noch der Reizdarm vom Bläh-Typ davon abgegrenzt.

Tab. 22.1: Untergruppen des Reizdarmsyndroms nach Rom.

RDS-O (Obstipations-Typ)	Harter Stuhlgang bei $\leq 25\%$ aller Defäkationen und flüssiger Stuhlgang $< 25\%$ aller Defäkationen
RDS-D (Diarrhoe-Typ)	Flüssiger Stuhlgang bei $\leq 25\%$ aller Defäkationen und harter Stuhlgang $< 25\%$ aller Defäkationen
RDS-M (Misch-Typ)	Harter Stuhlgang bei $\leq 25\%$ aller Defäkationen und flüssiger Stuhlgang $\leq 25\%$ aller Defäkationen

In der immer noch neusten Leitlinie der DGVS (Deutsche Gesellschaft für Verdauungs- und Stoffwechselkrankheiten) von 2011 wird aufgrund der o. g. Überlegungen auf eine definierende Symptomkombination verzichtet und aus pragmatischen Gründen das RDS lediglich anhand von drei Kriterien definiert:

1. *Bauchbeschwerden:* Dies beinhaltet sämtliche anhaltenden Darmbeschwerden (> 3 Monate), wie z. B. Bauchschmerzen und Blähungen, die von Patienten und Arzt auf den Darm bezogen werden.
2. *Patient leidet signifikant:* Dies bedeutet, dass die Beschwerden dazu führen, dass die Lebensqualität relevant beeinträchtigt wird und der Patient medizinische Hilfe sucht.
3. *Ausschluss anderer Erkrankungen:* Andere Erkrankungen, die sich mit ähnlichen Beschwerden manifestieren können, müssen möglichst verlässlich ausgeschlossen sein.

22.3 Ätiologie und Pathogenese

Die Pathogenese des Reizdarmsyndroms ist vielschichtig und weiterhin weitgehend unverstanden. Einig ist man sich allerdings über eine Art Bio-Psycho-Soziales Modell, was bedeutet, dass ein Wechselspiel von psychosozialen und biologischen Faktoren bei der Pathogenese eine signifikante Rolle spielt.

Für das Postinfektiöse Reizdarmsyndrom (PI-RDS), welches nach einer akuten infektiösen Darmerkrankung auftreten kann, gibt es allerdings epidemiologische Daten, die einen kausalen Zusammenhang zeigen. Nach einer gastrointestinalen Infektion entwickeln 7–36 % der Erkrankten postinfektiös ein RDS, nach einer Reisediarrhö tritt ein RDS bei 4–14 % der betroffenen Personen auf. Risikofaktoren für das PI-RDS sind weibliches Geschlecht, Rauchen, Dauer und Schwere der infektiösen Entzündung, jüngeres Alter (< 60 Jahre) und das gleichzeitige Vorliegen einer psychischen Erkrankung (z. B. Depression oder Hypochondrie).

Generell geht man von einem multifaktoriellen Geschehen aus, welches von Patient zu Patient variiert. Bei jedem Betroffenen trägt wahrscheinlich eine andere

Konstellation aus Umweltfaktoren sowie molekulare und zelluläre Mechanismen zur Pathogenese bei, welche sich gegenseitig verstärken können.

Als ursächlich werden beispielsweise eine Störung der viszeralen Sensitivität, eine verringerte intestinale Barrierefunktion, eine Störung der gastrointestinalen Motilität oder eine Veränderung des Microbioms (Dysbiose) diskutiert. Außerdem konnten genetische Prädispositionen und in Einzelfällen auch eine Veränderung der Immunaktivierung nachgewiesen werden. Im nicht unerheblichen Umfang spielen auch psychische bzw. psychiatrische Störungen, psychosoziale Stressoren und diverse Umweltfaktoren eine wichtige Rolle.

22.4 Prävalenz und Inzidenz

Die Prävalenz des RDS ist trotz unterschiedlicher kultureller Einflüsse weltweit in etwa vergleichbar. Je nach zugrundeliegenden Diagnose-Kriterien (Manning, Kruis, Rom I–III) liegt sie bei 2,5 bis 25%. Es besteht außerdem wahrscheinlich noch eine hohe Dunkelziffer, da vermutlich wegen des benignen und wechselnden Charakters der Erkrankung nur ein Teil der Betroffenen mit RDS-Beschwerden sich in ärztlicher Behandlung befindet. Es sind im Allgemeinen mehr Frauen als Männer betroffen.

22.5 Diagnose und Differentialdiagnose

Die Diagnose des Reizdarmsyndroms ist vielschichtig und basiert auf einem Ausschlussverfahren. Um wirtschaftlich vorgehen zu können, wurde in der Deutschen S3-Leitlinie zur Abklärung des Beschwerdebildes ein einfacher Algorithmus empfohlen (Abb. 22.1):

Zur Diagnosestellung sollten danach grundsätzlich drei Kriterien erfüllt sein:

1. *Symptomanamnese*: Das Muster und das Ausmaß der Beschwerden müssen mit den Diagnosekriterien eines Reizdarmsyndroms vereinbar sein. Dazu gehören:

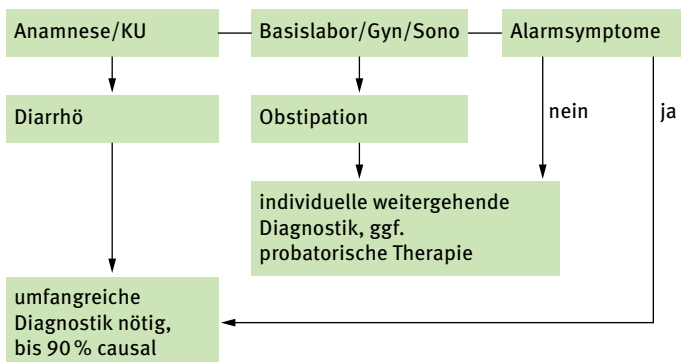


Abb. 22.1: Rationaler Abklärungsalgorithmus (nach DGVS Leitlinie).

- a. abdominale Schmerzen (meist Besserung durch Stuhlgang),
 - b. eine veränderte Stuhlform mit mindestens zwei der drei folgenden Aspekte:
 - Frequenz (wie häufig, zu selten, zu oft),
 - Konsistenz (hart, breiig, wechselnd),
 - Passage (mühsam, gesteigerter Stuhldrang, inkomplette Darmentleerung, Schleimbeimengung),
 - c. das Gefühl der abdominalen Distension oder
 - d. allgemein Blähungen.
2. *Ausschluss von Alarmsymptome*: Das Fehlen von Alarmsymptomen („red flags“) ist für die Diagnosestellung des RDS zunächst Voraussetzung. Alarmsymptome weisen auf eine organische Ursache hin, die intensiv abgeklärt gehört. Zu den Alarmsymptomen zählen u. a. Fieber, Blut im Stuhl, ein erhöhter inflammatorischer Stuhlmarker, eine Anämie, stetige Zunahme der Beschwerden, Gewichtsverlust, nächtliches Erwachen aufgrund der Beschwerden sowie schwere anhaltende Diarrhoen. Außerdem gilt eine signifikante Veränderung der bisherigen Darmbeschwerden als ein alarmierendes Zeichen. Alarmsymptome, welche eher auf eine organische Ursache hinweisen, sind in Tab. 22.2 gezeigt:

Tab. 22.2:

-
- Gewichtsverlust
 - Fieber
 - Anämie, Blut im Stuhl
 - Stetige Zunahme der Beschwerden
 - Nächtliches Erwachen wegen der Beschwerden
 - Anhaltende (schwere) Diarrhoe
 - Symptombeginn im Alter > 50 Jahre
 - Signifikante Veränderung der Bauchbeschwerden
 - Erhöhte inflammatorische Stuhlmarker (Calprotectin, Lactoferrin)
-

3. *Differentialdiagnostisches Sichern der Diagnose RDS*: Bevor die Diagnose eines RDS gestellt werden kann, müssen relevante Differentialdiagnosen ausgeschlossen sein. Einige relevante Differentialdiagnosen sind in Abhängigkeit ihres Leitsymptoms in Tab. 22.3 aufgeführt.

Bei jedem Patienten muss unbedingt eine Basisdiagnostik durchgeführt, mit der bereits viele Differentialdiagnosen ausgeschlossen werden können. Dies ist wichtig, da einige der diese Diagnosen lebensbedrohlich sein können.

Tab. 22.3: Auswahl an Differentialdiagnosen in Abhängigkeit des Leitsymptoms.

Reizdarmsyndrom- Leitsymptom	Differentialdiagnosen (Auswahl)
Diarrhoe	<ul style="list-style-type: none"> – infektiöse Kolitis durch Viren, Bakterien und Parasiten (z. B. C. difficile, CMV, Histoplasmose) – chronisch entzündliche Darmerkrankungen (M. Crohn, Colitis ulcerosa) – Zöliakie – bakterielle Fehlbesiedlung (SIBO) – tropische Sprue/M. Wippel – Nahrungsmittelunverträglichkeiten (z. B. Laktose- und Fruktoseintoleranz) – Nahrungsmittelallergien – mikroskopische Kolitis – Pankreasinsuffizienz – autonome Neuropathie (Diabetes) – Medikamentenunverträglichkeit – Inkontinenz – Hyperthyreose – paradoxe Diarrhö (z. B. Kolorektales Karzinom) – hormonaktives NET
Schmerz	<ul style="list-style-type: none"> – M. Crohn – gastroduodenale Ulzeration – Mesenterialischämie – Tumoren – Porphyrie – Endometriose – Verwachsungen – Ovarialtumoren – viszerale Tuberkulose – Mittelmeerfieber – chronische Appendizitis
Obstipation	<ul style="list-style-type: none"> – strukturelle Stuhlentleerungsstörung – Medikamentennebenwirkung – Divertikulose – stenosierender Prozess (z. B. Kolorektales Karzinom) – Hypothyreose – strukturelle Motilitätsstörungen (z. B. CIPO)
Blähungen	<ul style="list-style-type: none"> – bakterielle Fehlbesiedlung (SIBO) – Nahrungsmittelunverträglichkeiten (z. B. Laktose- und Fruktoseintoleranz) – Pankreasinsuffizienz – Verwachsungen – strukturelle Motilitätsstörungen

Zur Basisdiagnostik gehören neben der ausführlichen Anamnese, die körperliche Untersuchung sowie ein Basis-Labor, wozu primär ein Blutbild, CRP oder BSG, Pankreas-, Leber- und Nierenwerte, Blutzucker sowie ein Urinsediment gehören (Tab. 22.4). Eine psychosoziale Anamnese ist wichtig. Eine abdominale Sonographie sollte als Screening durchgeführt werden.

Calprotectin, Lactoferrin oder ein anderer inflammatorischer Stuhlmarker sollte bestimmt werden, um das RDS von einer entzündlichen Darmerkrankung zu differenzieren.

In Abhängigkeit von Beschwerdebild und Anamnese werden weitere Untersuchungen wie z. B. TSH, Transglutaminase-AK, IgA sowie Calcium und Phosphat (Ausschluss Hyperparathyreoidismus) (Tab. 22.4) durchgeführt.

Eine Bestimmung des Eisenstatus (Ferritin oder Transferrinsättigung) kann sinnvoll sein. Ein latenter Eisenmangel weist zunächst eher auf eine organische Ursache hin.

Tab. 22.4: Laboruntersuchungen zum Ausschluss von RDS Differentialdiagnosen.

Generell empfohlen (Basislabor)

Blutbild
 BSG oder CRP
 Leber- und Pankreasenzyme
 Serum-Elektrolyte, Retentionswerte
 Glukose (nüchtern)
 Urinstatus
 Calprotectin im Stuhl

Gegebenenfalls weiterführendes Labor (Auswahl)

Ferritin oder Transferrinsättigung
 TSH
 Transglutaminase-Antikörper
 IgA
 Stuhl-Mikrobiologie
 Calcium, Phosphat
 Vitamin D
 Parathormon intakt (iPTH)

Bei Frauen sollte eine gynäkologische Untersuchung veranlasst werden, da z. B. Ovarialtumoren im Frühstadium typische Reizdarmsymptome erzeugen können.

Eine weiterführende Diagnostik hängt von der gezielteren Fragestellungen ab. Es ist sinnvoll, zwischen Patienten mit und ohne Durchfallbeschwerden zu unterscheiden.

Liegt als Hauptsymptom ein Durchfall vor, ist eine eingehende diagnostische Abklärung einschließlich Erregerdiagnostik im Stuhl, endoskopischer (Gastroskopie mit tiefen Duodenalbiopsien sowie Koloskopie mit Stufenbiopsien) und funktions-

diagnostischer Untersuchungen (wie z. B. H₂-Atemtests auf Laktose, Fruktose und Sorbit) empfohlen.

Besteht keine wesentliche Diarrhö ist eher eine individuell abgestimmte Diagnostik notwendig. Auch hier können eine Ileokoloskopie, eine Ösophago-Gastro-Duodenoskopie, spezielle Funktionstests (z. B. H₂-Atemtest), manometrische und bildgebende Verfahren sinnvoll sein.

22.6 Therapie

Beim RDS ist es insbesondere wegen der intraindividuellen Variation des klinischen Krankheitsbildes schwierig, einen wirklichen Standard zu definieren. Es gilt daher allgemein eine individualisierte, Schweregrad-gestufte Therapie bezogen auf das jeweilige Leitsymptom und dem individuellen biopsychosozialen Modell durchzuführen (Tab. 22.5).

Tab. 22.5: Therapie des Reizdarmsyndroms unter Beachtung von Schweregrad und Leitsymptomatik (Therapieauswahl).

Verlauf/Schweregrad		Diarrhö	Obstipation	Blähungen	Schmerzen
leicht	ärztliche Führung	Aufklärung (beruhigen, Diagnose festlegen und mitteilen), Psychoedukation (Entwicklung eines individuellen biopsychosozialen Erklärungsmodells), vertrauliche Arzt-Patienten-Beziehung			
	allgemeine Maßnahmen	Entspannungsverfahren, Stressmanagement, Ressourcen Aktivierung			
	Ernährung/ Lebensstil	Ernährungstherapeutische Beratung, Tagesstruktur, Genussmittel, Bewegung/Sport			
	Probiotika	z. B. <i>E. coli</i> Nissle, <i>B. infantis</i> , <i>B. animalis</i> , <i>L. casei</i> Shirota, <i>B. bifidum</i> , <i>L. plantarum</i>			
	Phytotherapie	z. B. STW5, Flohsamenschalen, Chiasamen, Pfefferminzöl, Papaya-Extrakt			
mittel	symptomorientierte Medikation	Cholestyramin Loperamid Racecadotril Quellmittel	Macrogol Laxanzien Prucaloprid Linaclotid	Entschäumer Rifaximin Pfefferminz-Kümmelöl Rotierende Antibiose	Butylscopolamin Mebeverin Metamizol andere Analgetika
	Psychotherapie	z. B. Bauchhypnose, CTB (kognitive Verhaltenstherapie), Psychotherapie			
schwer	Antidepressiva/ Neuroleptika	z. B. Amitriptylin, Cymbalta, SSRI			

Ein nicht unerheblicher Aspekt ist den Patienten darüber aufzuklären, was ein RDS bedeutet. Der Arzt sollte dem Patienten ein biopsychosoziales Erklärungsmodell für seine Erkrankung erläutern. Psychische Schulungsmaßnahmen und Informationen über den Verdauungstrakt, den benignen Charakter der Erkrankung, therapeutische Optionen, psychophysiologische Zusammenhänge („gut-brain axis“) oder die Bedeutung des Mikrobioms sind sinnvoll und die Erläuterungen dazu haben bereits einen therapeutischen Charakter. Bei milden Beschwerden kann die Aufklärung über das Krankheitsbild und die Beruhigung des Patienten therapeutisch ausreichend sein.

Die medikamentöse Therapie ist wegen der Variabilität des klinischen Erscheinungsbildes immer individuell festzulegen. Nach Möglichkeit sollte sie sich an dem biopsychosozialen Erklärungsmodell orientieren.

Die Pathogenese ist nicht ausreichend verstanden und es gibt daher keine kausale Behandlung oder Standardtherapie. Jeder medikamentöse Therapieversuch hat daher immer auch einen empirischen Charakter.

Die medikamentösen Ansätze orientieren sich im Wesentlichen an den Hauptsymptome Durchfall, Verstopfung, Blähung und Schmerzen (Tab. 22.5).

Bei Verstopfungsbeschwerden wird wie bei der chronischen Obstipation mit einer Stufentherapie vorgegangen. Stufe 1 bedeutet Änderung des Life-Style, Einnahme von Ballaststoffen (z. B. Backpflaumen) oder Magnesium, Sport, ausreichende Flüssigkeitszufuhr und Toilettentraining. Wenn das nicht ausreicht, sollten Quellmittel wie Haferkleie, Flohsamenschalen oder Chiasamen und als nächster Schritt ein komplexes Polymer oder Zuckermolekül (z. B. Macrogol oder Lactulose) verwendet werden. Ist beides nicht erfolgreich, werden Laxantien (z. B. Laxoberal® oder Dulcolax®) verwendet. Bei schwerer Obstipation werden die Verfahren kombiniert. Ist auch dieser Schritt nicht ausreichend, kann ein Prokinetikum versucht werden. Hier ist seit einiger Zeit das Prucaloprid (Resolor®) verfügbar. Es handelt sich um einen Serotonin-(5HT₄)-Rezeptor-Agonisten. In Deutschland ist Prucaloprid allerdings nur für die chronische Obstipation und nicht für das RDS zugelassen.

Linaclutid (Constella®) ist eine weitere Substanz, welche beim RDS vom Obstipationstyp eingesetzt werden kann. Es aktiviert die Guanylatcyclase, was zu einer vermehrten Sekretion von Chlorid und Wasser führt. Außerdem wird Linaclutid eine Herabsetzung der viszeralen Schmerzsensitivität zugeschrieben. In den USA ist es daher für das Reizdarmsyndrom vom Obstipationstyp zugelassen. In Deutschland ist es verschreibungspflichtig, wird aber nicht von den gesetzlichen Krankenkassen übernommen.

Bei abdominellen Schmerzen zeigen Ballaststoffe kaum einen Effekt. Neben den Schmerzmitteln wie Novaminsulfon können Spasmolytika (Mebeverin, Butylscopolamin) zur Linderung chronisch rezidivierender Schmerzen eingesetzt werden.

Trizyklische Antidepressiva und SSRI (Selektive Serotonin Reuptake Inhibitoren) können zur Schmerztherapie im Sinne einer veränderten Schmerzverarbeitung verwendet werden.

Eine unterstützende Wirkung wurde in kleineren Studien den Probiotikastämmen *Bifidobacterium infantis*, *Bifidobacterium bifidum*, *Lactobacillus casei shirota* und *Lactobacillus plantarum*, *E. coli Nissle* zugeordnet. So können zum Symptommangement z. B. *Yacult*[®] (*Lactobacillus casei Shirota*) *Kijimea*[®] (*Bifidobacterium bifidum*) oder *Innovall RDS*[®] (*Lactobacillus plantarum 299v*) versucht werden.

Bei dem Leitsymptom Diarrhö können Quellmittel (Haferkleie, Flohsamenschalen oder Chiasamen) durch Wasserbindung eine erhöhte Passagezeit und eine verbesserte Stuhlkonsistenz ermöglichen.

Ansonsten werden bei diesem RDS-Typ die klassischen Antidiarrhoika (Racecadotril, Loperamid, Cholestyramin) eingesetzt.

Trizyklische Antidepressiva können nach Nutzen-Risiko-Abwägung wegen ihrer motilitätshemmenden Wirkung ebenfalls niedrig dosiert bei RDS-Typ mit Diarrhoe angewendet werden. Auch hier können Probiotika unterstützend helfen.

Die Quellmittel können zu Blähbeschwerden führen, weshalb sie zur Behandlung von Flatulenz oder Meteorismus möglicherweise nicht geeignet sind, es sei denn eine Obstipationskomponente ist mitverantwortlich für die Blähbeschwerden. Für Probiotika wie *Lactobacillus plantarum* zeigten sich positive Studienergebnisse. Ansonsten kommen beim RDS vom Bläh-Typ symptomatisch Simethicon und Kümmel- und Pfefferminzöle oder deren Extrakte (z. B. *IBgard*[®], *Carmenthin*[®]) zur Anwendung. Der Einsatz von Antibiotika zur Symbioselenkung wird auch immer wieder versucht. Insbesondere Rifaximin (*Xifaxan*[®]) erscheint nebenwirkungsarm und kann die Symptome verbessern. Rifaximin ist allerdings für das RDS nicht zugelassen.

Bei schweren RDS-Fällen können übergreifend Neuroleptika oder Antidepressiva auch in psychiatrischer Dosierung eingesetzt werden.

Der RDS-Markt ist proliferierend. Neuere, zu beachtenden Möglichkeiten sind die Bauchhypnose, eingesetzt beim Reizdarm mit Schmerzen, das oben erwähnte lokal wirksame Antibiotikum Rifaximin (*Xifaxan*[®]) sowie neue Probiotika, wie z. B. *Kijimea*[®] (*Bifidobacterium bifidum*), *Innovall RDS* (*Lactobacillus plantarum 299v*) oder *VSL#3*[®]. Auch der FODMAP-Diät oder dem Mikrobiomtransfer (FMT, Stuhltransplantation) werden eine therapeutische Wirkung zugesprochen.

Weiterführende Literatur

- Craig O. New therapies in Irritable Bowel Syndrome: what works and when. *Curr Opin Gastroenterol.* 2018;34(1):50-56.
- Drossman DA, Tack J, Ford AC, et al. Neuromodulators for Functional Gastrointestinal Disorders (Disorders of Gut-Brain Interaction): A Rome Foundation Working Team Report. *Gastroenterology.* 2018;154(4):1140–1171.
- Layer P, et al. [Irritable bowel syndrome: German consensus guidelines on definition, pathophysiology and management]. *Z Gastroenterol.* 2011;49(2):237–293.
- Quigley EM, Fried M, Gwee KA, et al. Review Team:.World Gastroenterology Organisation Global Guidelines Irritable Bowel Syndrome: A Global Perspective Update September 2015. *J Clin Gastroenterol.* 201650(9):704–713.
- Simrén M, Tack J. New treatments and therapeutic targets for IBS and other functional bowel disorders. *Nat Rev Gastroenterol Hepatol.* 2018 Jun 21. doi: 10.1038/s41575-018-0034-5. [Epub ahead of print]

23 Chirurgische Therapie der Colitis ulcerosa

Martin E. Kreis

23.1 Kapitelzusammenfassung

Die Therapie der Colitis ulcerosa ist primär – von fulminanten Verläufen oder Notfällen abgesehen – immer medikamentös, so dass die Behandlung internistisch-gastroenterologisch geführt wird. Kommt es bei der medikamentösen Therapie zu einer therapierefraktären Situation oder können entsprechende Medikamente aufgrund von Nebenwirkungen nicht hinreichend eingesetzt werden, besteht in der Entfernung des Dickdarms die Möglichkeit, die Erkrankung zu beherrschen. Des Weiteren muss die Operationsindikation gestellt werden, wenn eine maligne oder prämaligne Transformation im Rahmen der Colitis ulcerosa auftritt. Den chirurgischen Therapiestandard nach Proktokolektomie stellt heute die J-Pouch Rekonstruktion mit einer pouch-analen Klammernahtanastomose dar. Diese Operation kann heute minimal-invasiv, das heißt laparoskopisch oder – für die OP-Schritte im kleinen Becken – roboter-assistiert erfolgen. Für manche Patienten ist jedoch weiterhin die endständige Ileostomaanlage eine gute Therapiealternative, wohingegen der Kock-Pouch als obsolet anzusehen ist. Eine große Bedeutung für ein gutes Ergebnis der Pouch-Chirurgie hat neben der chirurgischen Expertise das Volumen eines Zentrums. Idealerweise erfolgt die Behandlung in interdisziplinärer Abstimmung zwischen gastroenterologischem und chirurgischen Behandlungspartner unter größtmöglicher Berücksichtigung der Bedürfnisse des individuellen Patienten.

23.2 Definition

Die Colitis ulcerosa ist eine chronische, meist in Schüben verlaufende entzündliche Erkrankung des Dickdarms. Sie verursacht Ulzerationen der Schleimhaut des Colons, die jedoch anders als beim Morbus Crohn nicht die gesamte Darmwand betreffen. Diese Entzündung der Darmschleimhaut breitet sich typischerweise vom Mastdarm beginnend kontinuierlich unterschiedlich weit im Dickdarm nach oralwärts aus. Mit Ausnahme der sogenannten „*Backwash-ileitis*“, die durch Übertritt von Dickdarminhalt retrograd ins terminale Ileum erklärt wird, betrifft die Colitis ulcerosa ausschließlich den Dickdarm. Damit unterscheidet sie sich vom Morbus Crohn, der alle Bereiche des Verdauungstraktes vom Mund bis zum Anus befallen kann.

23.3 Ätiologie /Pathogenese

Die Ätiologie und genaue Pathogenese der Colitis ulcerosa sind nicht bekannt. Eine genetische Veranlagung für die Erkrankung scheint vorzuliegen, denn sie tritt in manchen Familien gehäuft auf. Geschwister von Colitis ulcerosa-Patienten haben ein 10- bis 50-mal höheres Risiko zu erkranken als die restliche Normalbevölkerung. Für eineiige Zwillinge beträgt das Risiko ebenfalls zu erkranken 50–60 %, wenn ein Geschwisterkind erkrankt ist. Darüber hinaus beeinflussen wahrscheinlich immunologische Phänomene sowie verschiedene Umweltfaktoren einschließlich Mikrobiom den Ausbruch und Verlauf der Erkrankung.

23.4 Inzidenz/Epidemiologie

In der westlichen Welt leiden etwa 160 bis 250 von 100.000 Einwohnern an einer Colitis ulcerosa. In Deutschland gibt es 3 bis 3,9 Neuerkrankungen pro Jahr unter 100.000 Einwohnern. Frauen und Männer sind gleich häufig betroffen. Am häufigsten tritt die Erkrankung zwischen dem 20. und 40. Lebensjahr auf.

23.5 Klassifikation

Die Colitis ulcerosa sollte in Proktitis, linksseitige Colitis und ausgedehnte Colitis klassifiziert werden, da dies therapeutische Konsequenzen hat (vgl. Tab. 23.1.).

Tab. 23.1: Klassifikation der Colitis ulcerosa.

Klassifikation	Ausdehnung	Beschreibung
E1	Proktitis	auf das Rektum begrenzt, distal des rektosigmoidalen Übergangs
E2	linksseitige Colitis	Ausdehnung bis zur linken Flexur
E3	ausgedehnte Colitis	Ausdehnung bis proximal der linken Flexur einschließlich Pankolitis

23.6 Symptomatik

Typisch für die Colitis ulcerosa sind chronisch-rezidivierende Diarrhöen, perianaler Blutabgang sowie kolikartige abdominelle Schmerzen. Die Erkrankung verläuft in Schüben, die hinsichtlich Dauer und Schwere stark variieren können. Insbesondere, wenn die Erkrankung aufgrund der Entzündung mit Tenesmen einhergeht, tritt häu-

fig ein imperativer Stuhldrang und anale Inkontinenz hinzu. Darüber hinaus ist die Erkrankung oft durch Anämie, allgemeines Krankheitsgefühl und Schwäche gekennzeichnet. Die Lebensqualität ist entsprechend herabgesetzt. Psychische Veränderungen als Folge der Erkrankung sind häufig zu beobachten, jedoch konnte nie eindeutig wissenschaftlich belegt werden, dass die Psyche für die Genese der Erkrankung eine Rolle spielt. Zu den extraintestinalen Manifestationen der Erkrankung gehört die ankylosierende Spondylitis (1–26 %), die Arthritis (11 %), die Episkleritis (1,5–4 %), das Erythema nodosum (14–19 %), die Osteoporose (7–18 %) bzw. die Osteopenie (34–67 %), die primär sklerosierende Cholangitis (PSC, 2–10 %), das Pyoderma gangraenosum (1–2 %), die Sakroileitis (bis 24 %) sowie die Uveitis.

23.7 Diagnostik/Differentialdiagnosen

Die Diagnose wird durch eine Kombination von typischer klinischer Symptomatik, klinischer Untersuchung, Laborwerten, Sonographie und Endoskopie inklusive histologischen Untersuchungen gestellt. Differentialdiagnostisch ist an alle Darmerkrankungen zu denken, die ebenfalls mit akuten bzw. chronischen Diarrhöen einhergehen wie z. B. Nahrungsmittelunverträglichkeiten wie beispielsweise Lactoseintoleranz, infektiöse Erkrankungen (Zytomegalievirusinfektion, andere virale Infektionen, bakterielle Infektion wie Salmonellose etc.) sowie das Reizdarmsyndrom.

23.8 Konservative Therapie

Bei der konservativen Therapie der Colitis ulcerosa kommen unterschiedliche Immunsuppressiva zum Einsatz. Hierzu gehören hochdosierte systemische Steroide sowie Azathioprin. Weitere Substanzgruppen sind die Calcineurininhibitoren (Tacrolimus, Ciclosporin) sowie Methotrexat. In der Gruppe der Biologikatherapien finden sich die TNF-alpha-Antagonisten sowie weitere Substanzen (z. B. Vedolizumab, Ustekinumab), die spezifische Targets des Immunsystems adressieren, um eine Hemmung der Entzündungsreaktion herbeizuführen. Eine Besonderheit der Proktitis bzw. linksseitigen Colitis liegt darin, dass diese mit Einläufen behandelt werden kann, die beispielsweise topische Steroide beinhalten. Für den Remissionserhalt kann des Weiteren Mesalazin eingesetzt werden. Für die Details der konservativen Therapie sei auf die entsprechende S3-Leitlinie verwiesen.

23.9 Operative Therapie

Bei der chirurgischen Therapie der Colitis ulcerosa ist generell zwischen Notfall und elektivem Eingriff zu unterscheiden. Die Behandlung im Notfall zielt darauf ab, lebensbedrohliche Zustände abzuwenden, wie diese z. B. beim toxischen Megakolon, bei der Perforation oder schweren Blutungen auftreten können. Kommt es im Rahmen der Erkrankung zu einer Malignomentwicklung ist das primäre Ziel, den Patienten auch von der Tumorerkrankung zu heilen bzw. eine möglichst gute Prognose zu erreichen. In der häufigsten elektiven Situation, wenn es darum geht, die Grunderkrankung zu behandeln, ist die primäre Zielsetzung, eine möglichst gute Lebensqualität langfristig herbeizuführen. Insofern ist es bei der chirurgischen Therapie von zentraler Bedeutung, dass der Chirurg zusammen mit dem in der Regel mitbehandelnden Gastroenterologen und dem Patienten die Therapieziele vorab klärt. Dabei kommt der Indikationsstellung zur Operation genauso wie der Wahl des Operationsverfahrens eine enorme Bedeutung zu. Die Indikationsstellung ist neben der optimalen Durchführung der Operation zentrale Voraussetzung für ein möglichst gutes Behandlungsergebnis. Hierfür hat sich die interdisziplinäre Betreuung der Patienten als generell vorteilhaft erwiesen, wobei jedoch zu beachten ist, dass die Verantwortung für die chirurgische Therapie immer bei dem Chirurgen liegt.

23.9.1 Notfallsituation

Die meisten Patienten werden heute internistisch geführt und betreut, so dass Notfallsituationen insgesamt selten geworden sind. Wichtig ist es bei Notfalloperationen darauf zu achten, dass die Voraussetzungen für eine spätere rekonstruktive Chirurgie gewahrt bleiben und gleichzeitig die Notfallsituation suffizient beherrscht wird.

Toxisches Megakolon

Das toxische Megakolon ist durch eine fulminante Entzündungsreaktion mit Überblähung des Kolonrahmens auf einen Durchmesser von über 6 cm gekennzeichnet (vgl. Abb. 23.1). In der Regel wird dies medikamentös mit Kortisonstoßtherapie und eventuell auch mit Biologika oder Immunsuppressiva, wie Ciclosporin behandelt. Die Behandlung sollte frühzeitig unter Mitwirkung des Chirurgen erfolgen, um die rechtzeitige Indikationsstellung sicherzustellen, da bekannt ist, dass im Verlauf spät operierte Patienten eine deutlich höhere Morbidität und auch Mortalität aufweisen als Patienten, die bei einem Nichtansprechen auf die konservative Therapie früh operiert werden. Kommt es zur Operation, sollte entsprechend den Leitlinien eine Kolektomie mit Blindverschluss des Rektums oder Ausleitung des Rektums als Schleimfistel vorgenommen werden sowie eine endständige Ileostoma-Anlage. Bei diesem Vorgehen, welches bei ausreichender Übersicht und Stabilität des Patienten auch laparosko-

pisch durchgeführt werden kann, ist sichergestellt, dass nach Beherrschung der Notfallsituation eine rekonstruktive Operation mit späterer J-Pouch-Anlage weiterhin möglich ist. Das verbleibende Rektum hat keinen Stuhlkontakt mehr, so dass die Entzündungsreaktion im Rektum in der Regel zügig nachlässt, da der Darminhalt für die Entzündungsreaktion und den fulminanten Verlauf einen entscheidenden Faktor darstellt. Der Vorteil eines Belassens des Rektums liegt darin, dass am nicht vernarbenen und nicht voroperierten Becken später eine J-Pouch-Anlage weiterhin technisch nach einer Restprokterektomie in gleicher Sitzung gut möglich ist, wohingegen eine primäre Rektumresektion in der Notfallsituation die spätere Rekonstruktion deutlich erschwert. Darüber hinaus verlängert die Rektumresektion in der Notfallsituation unnötig die Eingriffsdauer und eine Rektumresektion zusätzlich zur reinen Kolektomie ist auch mit einer höheren Morbidität vergesellschaftet. Der Abstand zwischen einer Notfalloperation mit Kolektomie und einer späteren J-Pouch-Anlage wird im eigenen Vorgehen mit 3 bis 6 Monaten gewählt, wobei maßgeblich vor einer Pouch-Anlage immer der Allgemein- und Ernährungszustand des Patienten ist. Dieser sollte möglichst optimal sein, damit die Rahmenbedingungen für einen elektiven Eingriff ein möglichst gutes Ergebnis mit niedrigen Risiken erwarten lassen.

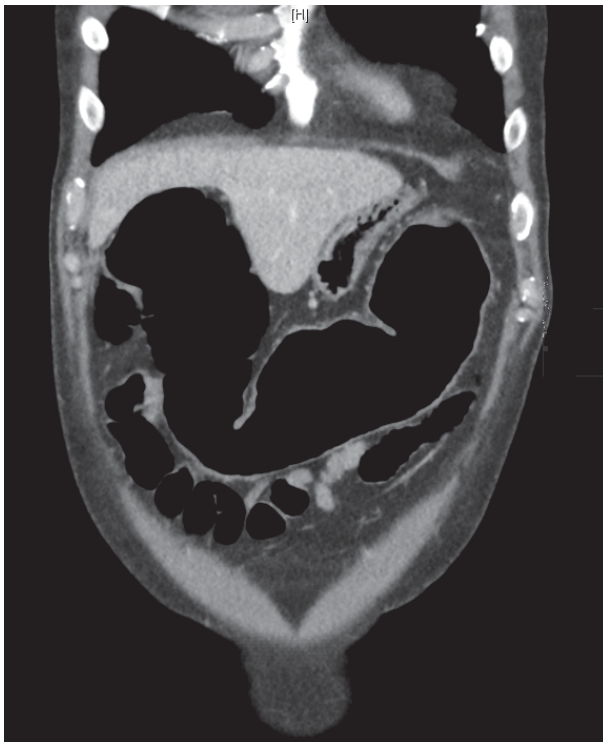


Abb. 23.1: Toxisches Megakolon in einer Röntgen-Abdomen-Leeraufnahme.

Therapierefraktärer Kolitisschub

Beim akuten fulminanten Schub, für den die Kriterien nach Truelove/Witts gelten, ist ebenfalls primär eine medikamentöse Behandlung indiziert. Ob und wann eine chirurgische Therapie erfolgt, ist im interdisziplinären Vorgehen der Situation beim toxischen Megakolon vergleichbar. Auch hier kommt es darauf an, die Patienten engmaschig sowohl chirurgisch als auch internistisch/gastroenterologisch zu visitieren, um zu klären, ob die Therapie greift und eine konservative Beherrschung der Situation möglich ist oder die Operation erfolgen sollte. Idealerweise muss die Operation erfolgen, solange noch keine gravierende Zustandsverschlechterung eingetreten ist, die dann ein erhöhtes Risiko für die postoperative Morbidität bedeutet.

Merke: Nach Truelove/Witts ist ein fulminanter Schub definiert durch mehr als 6 blutige Stuhlgänge pro Tag *und* eines der folgenden Kriterien:

- Temperatur $> 37,8^{\circ}\text{C}$ an wenigstens 2 von 4 Tagen oder eine mittlere Abendtemperatur über $37,5^{\circ}\text{C}$
- Puls $> 90 / \text{min}$
- Hb $< 75\%$ der Norm
- Blutsenkungsgeschwindigkeit $> 30 \text{ mm/h}$

Akute Blutung

Die akute Blutung geht in der Regel mit einer hohen Entzündungsaktivität einher. Sofern endoskopische Blutstillungsmaßnahmen nicht zielführend sind, besteht auch hier die Indikation zur Kolektomie mit endständiger Ileostoma-Anlage und Rektumblindverschluss. In der Regel befinden sich diese Patienten in einem schlechten Allgemeinzustand und sind anämisch, so dass die Rahmenbedingungen für eine primäre restaurative Proktokolektomie, d. h. für eine Proktokolektomie mit einer J-Pouch-Anlage, ungünstig sind. Sollte in Einzelfällen die Blutungsquelle im Rektum liegen und endoskopisch nicht beherrschbar sein, kann hier im Einzelfall die primäre Kolektomie mit (tiefer) anteriorer Rektumresektion indiziert sein. Die Indikation hierzu sollte aber außerordentlich streng gestellt werden, da nach Entfernung des Rektums im vernarbten Becken eine spätere Rekonstruktion mit Pouch deutlich erschwert ist. Darüber hinaus kann davon ausgegangen werden, dass nach Kolektomie und endständiger Ileostoma-Anlage die Entzündungsreaktion im Rektum aufgrund der dann fehlenden Stuhlpassage zurückgeht und damit auch die Blutungsaktivität nachlässt. Dies sind allerdings alles nur Erfahrungswerte, die sich nicht auf eine entsprechende Literatur stützen können. Als Kriterium für eine Kolektomie wegen Blutung ist akzeptiert, dass ein Transfusionsbedarf von mehr als vier Erythrozytenkonzentraten über 24 Stunden oder adäquate endoskopische Blutstillungsmöglichkeit vorhanden ist.

Perforation

Selbstredend ist die Perforation des Kolons eine absolute Operationsindikation. Zu beachten ist, dass aufgrund der immunsuppressiven Medikation die Perforation häufig nicht leicht klinisch zu erkennen ist. Insbesondere da die Patienten ohnehin abdominelle Beschwerden haben, kann die Symptomatik bei einer Perforation wenig ausgeprägt und larviert sein, d. h. die klassische Abwehrspannung kann fehlen. Hier muss ggf. mit entsprechender Bildgebung gearbeitet werden und eine Mitbetreuung des Viszeralchirurgen sichergestellt werden.

23.9.2 Elektive Operationsindikation

Vorbemerkung

Typische elektive Indikationen sind der therapierefraktäre Verlauf, die Entwicklung von einem Adenokarzinom bzw. entsprechenden Vorstufen sowie – in Einzelfällen – eine Wachstumsverzögerung bei Kindern. Diese letzte Indikation ist außerordentlich selten, so dass hier eine enge Abstimmung mit den behandelnden Pädiatern erforderlich ist. Da es sich hier lediglich um seltene Einzelfälle handelt wird diese Indikation im Folgenden nicht im Detail besprochen.

Therapierefraktärer Verlauf

Eine Colitis ulcerosa ist dadurch gekennzeichnet, dass trotz entsprechender medikamentöser Therapien die Entzündungsaktivität nicht adäquat beherrscht werden kann und die Lebensqualität leidet. In der Regel wird der klinische Erfolg einer Therapie am Gewichtsverlauf, der Häufigkeit der Stuhlgänge, abdominellen Schmerzen sowie im Abgang von Schleim und Blut bewertet. Hinsichtlich der medikamentösen Therapiealgorithmen sei auf die entsprechenden Bücher bzw. Literatur der Inneren Medizin/Gastroenterologie verwiesen. Allgemein lässt sich sagen, dass auch heute weiterhin ein akuter Schub primär mit Steroidbolusgabe typischerweise behandelt wird. Es ist von großer Wichtigkeit, dass diese Medikation dann zügig ausgeschlichen werden kann, um die Nebenwirkungen der Steroide zu vermeiden. Als weitere Medikamente kommen dann das Azathioprin als Steroid-Ersatz infrage. Nicht vernachlässigt werden sollte auch bei einem reinen Rektumbefall die medikamentöse Therapie mit topischen Steroiden, die rektal eingebracht werden. Sehr verbreitet ist heute der Einsatz von Biologika, die unterschiedliche Targets in der Entzündungskaskade adressieren. Weitere Medikationen, die eingesetzt werden können, sind die Kalzineurinhibitoren (Tacrolimus und Ciclosporin).

Generell gilt, dass bei Therapieeskalation immer auch die chirurgische Option bedacht werden sollte, insbesondere wenn die potenziellen Nebenwirkungen der Medikamente als kritisch eingestuft werden. Dies ist z. B. bei Kinderwunsch, Unverträglichkeiten oder Malignomen außerhalb des Kolons und Rektums zu bedenken.

Wenngleich häufig zu beobachten ist, dass die Medikamente auch bei einer hohen Entzündungsaktivität vollständig „durchdekliniert“ werden, ist das bessere Szenario sicherlich, den Patienten bzw. die Patientin nicht zu spät mit der chirurgischen Option vertraut zu machen. Dies bedeutet nicht, dass die Operation nach Erstkontakt mit dem Chirurgen automatisch gleich gewählt werden muss. Diese Kontaktaufnahme dient aber als vertrauensbildende Maßnahme und senkt die Hemmschwelle, sich für eine Operation zu entscheiden, wodurch sich dann häufig für den operativen Eingriff bessere Voraussetzungen, d. h. ein noch nicht stark reduzierter Allgemeinzustand ergibt. Eine hohe Wahrscheinlichkeit, hier eine optimale Therapieauswahl zusammen mit dem betroffenen Patienten zu erreichen, kann sicherlich dadurch erreicht werden, dass der Gastroenterologe gemeinsam mit einem entsprechend spezialisierten Chirurgen und dem Patienten das Vorgehen besprechen und abwägen.

Generell besteht eine OP-Indikation bei schlechter Lebensqualität trotz Ausschöpfung der vorhandenen medikamentösen Therapiemaßnahmen. In früheren Zeiten sprach man von einem steroidabhängigen Verlauf, d. h. dass bei Reduktion der Steroide die Symptomatik wieder derartig zunahm, dass die Lebensqualität durch hohe Stuhlhäufigkeiten und entsprechende Beschwerden sowie Gewichtsabnahme wieder schlecht wurde. Diese Situation ist aufgrund der modernen Biologika-Therapien und auch beim Einsatz von Kalzineurininhibitoren mitunter nicht so eindeutig zu stellen. Hier erfordert es entsprechende klinische Erfahrungen, um abzuschätzen, ob für den Patienten eine akzeptable Lebensqualität noch vorhanden ist und medikamentös weiterbehandelt werden kann oder nicht, ggf. sind hierfür auch Koloskopien und entsprechende Laborparameter eine sinnvolle Hilfestellung. Allgemein ist festzustellen, dass der therapierefraktäre Verlauf weiterhin für die Mehrzahl der elektiven Operationsindikationen bei Colitis ulcerosa ursächlich ist.

Malignität

Entwickelt sich im Rahmen einer Colitis ulcerosa ein Kolon- oder Rektumkarzinom besteht grundsätzlich die Indikation zur onkologischen Resektion, es sei denn, es ist bereits eine ausgedehnte Metastasierung mit einer eindeutig palliativen Situation eingetreten. Sollte dies vorliegen, kann bei einem stenosierenden Prozess abgewogen werden, ob einer limitierten Resektion mit primärer Anastomosierung oder lediglich einer Stoma-Anlage aus Gründen des geringeren OP-Risikos der Vorzug gegeben wird.

Handelt es sich um ein Kolonkarzinom würde typischerweise eine onkologische Resektion unter Mitnahme des gesamten Lymphknotenabstromgebietes im Sinne einer „CME“, d. h. „*Complete mesocolic excision*“ erforderlich sein. Je nach Lymphknotenstatus wäre dann eine adjuvante Chemotherapie indiziert. Hier sei auf die Leitlinie Kolorektales Karzinom verwiesen.

Kommt es zu einem Rektumkarzinom ist abzuwägen, ob dieses primär operiert werden kann oder ob eine Verkleinerung des Tumors durch neoadjuvante Therapie erforderlich ist. Generell ist zu beachten, dass nach einer ileoanalen Pouch-Rekon-

struktion eine Bestrahlung des Beckens nicht mehr möglich ist, da der Dünndarm dafür zu strahlensensibel ist. Insofern muss unbedingt vor Therapiebeginn geklärt werden, ob eine Bestrahlung erforderlich ist. Ist dies der Fall, dann sollte dies als neo-adjuvante Radiochemotherapie durchgeführt werden. Im Anschluss an eine solche Vorbehandlung ist es problemlos möglich, eine ileoanale Pouch-Rekonstruktion vorzunehmen, wenngleich die funktionellen Ergebnisse allgemein als etwas schlechter eingeschätzt werden als ohne Vorbehandlung.

Weitere Operationsindikation ist das Auftreten von intraepithelialen Neoplasien im Rahmen einer Colitis ulcerosa, d. h. in entzündlich veränderten Darmabschnitten. Bei hochgradigen intraepithelialen Neoplasien besteht eine absolute Operationsindikation aufgrund des hohen Risikos synchroner Karzinome bzw. der zeitnahen Entwicklung einer derartigen Veränderung. Bei niedriggradigen intraepithelialen Neoplasien wird entsprechend Leitlinien weiter eine relative Operationsindikation gesehen. Die Rate für synchrone kolorektale Karzinome wird hier zwar als niedriger angesetzt, ist jedoch dennoch – nach Literatur – mit 19 bis 27 % teilweise sehr beachtlich. Aufgrund dieser doch recht hohen Raten und dem Risiko, dass sich zu einem späteren Zeitpunkt hochgradige intraepitheliale Neoplasien oder Karzinome entwickeln, sehen wir im eigenen Vorgehen die Indikation bei niedriggradigen intraepithelialen Neoplasien großzügig und empfehlen dem Patienten in der Regel sich operieren zu lassen. Es sei aber ausdrücklich angemerkt, dass entsprechend Leitlinie auch endoskopische Kontrollen vorgenommen werden können, die wir jedoch sehr kritisch sehen. Dies u. a. deswegen, weil die Region, in der ein Nachweis einer niedriggradigen intraepithelialen Neoplasie auftrat, häufig endoskopisch nicht wiederzufinden ist und aufgrund des flächigen Wachstums in der Darmwand Karzinome teilweise schwer zu identifizieren sind. Es soll aber nicht unerwähnt bleiben, dass aufgrund der Fortschritte in der Endoskopie hier sicherlich Verbesserungen in der Diagnostik stattfinden. Ob diese allerdings ausreichen, die Empfehlungen zur Operation jetzt schon bei derartigen Veränderungen zurückzunehmen, wird sehr kontrovers diskutiert.

In der Vergangenheit wurde des Weiteren die sogenannte „DALM“, d. h. „Dysplasie-assoziierte Läsion oder Masse“ als Operationsindikation angesehen. Dieser Begriff wurde durch den Terminus „*Raised lesions with Dysplasia*“ (RLD) ersetzt. Derartige Läsionen stellen eine Indikation zur Proktokolektomie dar, wenn sie nicht vollständig reseziert werden können oder sonstige intraepitheliale Neoplasien identifiziert werden konnten.

Ein weiterer Malignomverdacht besteht generell bei Kolonstenosen. Diese stellen je nach Literatur in ca. 20 % die Manifestation eines Karzinoms dar. Leider ist es auch hier so, dass sich häufig nicht klären lässt, ob ein Karzinom vorliegt, so dass hier generell auch eine Operationsindikation besteht bzw. zumindest den Patienten die Problematik auseinandergesetzt werden muss, dass sich hinter der Stenose ein Karzinom verbergen kann, welches anderweitig nicht diagnostiziert werden kann.

23.9.3 Technisch-operative Aspekte

Prinzipiell besteht bei einer Colitis ulcerosa – wenn operiert wird – die Indikation zur Proktokolektomie, d. h. der Entfernung des betroffenen Kolons und des Rektums. In Einzelfällen kann diskutiert werden, ob eine Kolektomie und Ileorektostomie stattdessen vorgenommen wird. Dies insbesondere dann, wenn das Rektum atypischerweise ausgespart ist und ausgeprägter Kinderwunsch vorliegt bzw. – bei Männern – keinerlei Risiko der autonomen Nervenfunktion durch die Operation im Becken angegangen werden soll. Im eigenen Vorgehen wird der Erhalt des Rektums jedoch definitiv nicht empfohlen, da sich hier regelhaft in der Folge Entzündungen ergeben und natürlich das Rektum laufend überwacht werden muss, so dass meist einige Zeit später dann doch die Restproktokotomie mit J-Pouch-Anlage oder eine definitive Ileostomie erfolgen muss.

Immer wieder angefragt wird, ob bei linksseitigem Befall und inkl. Rektums nicht auch eine limitierte Resektion sinnvoll sei, insbesondere wenn das Colon ascendens noch gesund ist. Hierzu ist anzumerken, dass eine linksseitige Resektion ebenfalls mit einer koloanal Anastomose einhergeht, die funktionell ebenso wie der J-Pouch Beeinträchtigungen hinsichtlich der Sphinkterfunktion und der Kontinenz nach sich zieht, die sich kaum von der Situation mit einem funktionierenden J-Pouch unterscheiden. Darüber hinaus ist regelhaft zu beobachten, dass nach einer limitierten Resektion die Entzündung im verbleibenden, bis dato gesunden, Darmabschnitt sich dann neu manifestiert. Diese Beobachtung, die im Bereich der Colitis ulcerosa tätigen Chirurgen bestens vertraut ist, wurde leider in der Vergangenheit nie systematisch untersucht und publiziert. Dennoch ist dieses Phänomen regelhaft zu beobachten. Darüber hinaus ist nach einer Kolonanastomose, die koloanal platziert wird, der Weg für eine spätere J-Pouch-Anlage verbaut, da nach einer Anastomosierung, die oberhalb des Sphinkters erfolgte, hier nach einer Restkolektomie nur unter extrem schwierigen und ungünstigen Bedingungen ein J-Pouch platziert und eingenäht werden kann. Dies führt regelhaft zu Heilungsstörungen und nachfolgenden deutlichen Einschränkungen der Kontinenzfunktion, die dann deutlich schlechter ist, als wenn primär ein J-Pouch operiert wurde. Aus diesem Grund ist eine limitierte Resektion nur zur Entfernung der entzündeten Areale klar eine Absage zu erteilen unter Berücksichtigung der o. g. Ausnahmen. Anzumerken ist, dass auch ein erhebliches Risiko für Neoplasien bei verbliebenem Rektum mit einer Inzidenz von 7,1 und 14 % nach 10 bzw. 20 Jahren verbleibt. Offenbar ist das Neoplasie-Risiko nach Ileorektostomie auch deutlich höher im Vergleich zur ileopouchanal Anastomose. Hinsichtlich der Präparation im Becken sollte zur Schonung der autonomen Nerven möglichst eine darmwandnahe Präparation erfolgen. Dies ist mit den modernen Energy Devices wie beispielsweise Ultracision oder LigaSure, um nur einige Produkte zu nennen, sehr blutsparend möglich. Mit dieser Technik kann ein weiter Abstand von den Hüllfaszien erfolgen, wo die Grenze zu den autonomen Nerven verläuft. Leider ist es dennoch nicht generell möglich, eine Beeinträchtigung der autonomen Nervenfunktion mit

nachfolgender Einschränkung der Sexualfunktion bzw. der Blasenentleerung zu vermeiden. Entsprechende Studien, die eine bessere Schonung der Nerven dokumentierten, liegen vor und entsprechend wurde dieses Vorgehen auch in der aktuellen ECCO-Leitlinie empfohlen. Hiervon ausgenommen sind selbstverständlich Patienten, bei denen ein Malignom im Raum steht. Hier muss natürlich obligat onkologisch vorgegangen werden mit Durchführung einer totalen mesorektalen Exzision entsprechend dem onkologischen Standard.

Formen des Pouches

Im Laufe der Zeit sind sehr unterschiedliche Pouch-Konfigurationen getestet worden, die gängigsten sind der J-, S- und W-Pouch. Durchgesetzt hat sich als die einfachste Konstruktion der J-Pouch (Abb. 23.2 und 23.3). Dieser sollte eine Länge von 12 bis 15 cm betragen, wobei einzelne Chirurgen hier auch nach oben oder unten von der Länge her abweichen. Generell gilt, dass ein zu langer Pouch mit Entleerungsstörungen vergesellschaftet ist, wohingegen ein zu kleiner Pouch eine hohe Stuhlfrequenz mit geringem Reservoir für den Dünndarmstuhl nach sich zieht. In Einzelfällen kann der S-Pouch helfen bei Problemen, den Pouch bis zum Schließmuskel in das Becken hinabzuführen, um die Strecke zu verlängern. In der Regel kann mit dem S-Pouch eine Verlängerung von 2 bis 3 cm bei knapper Mesenterialwurzellänge erfolgen. Allerdings ist sehr darauf zu achten, dass der ausführende Schenkel nicht zu lang wird, weil dann sehr schnell Entleerungsstörungen auftreten, die allerdings in der Regel mit Katheterisierung und Klysmen behandelt werden können.

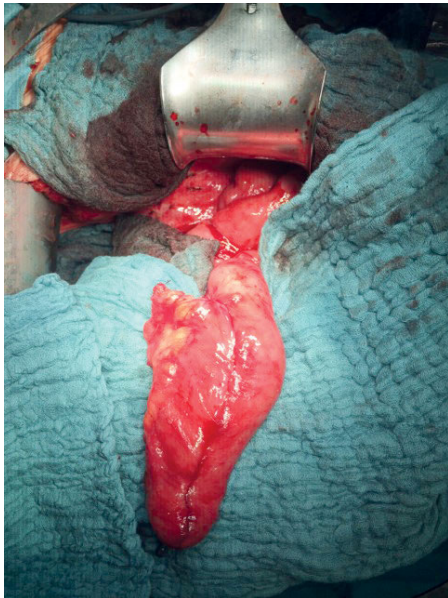

Abb. 23.2: Ileum-J-Pouch mit eingeknoteter Gegendruckplatte vor der Stapler Anastomose. Der Pouch wurde mit drei Magazinen eines 75 mm linearen Klammernahtgerätes hergestellt.

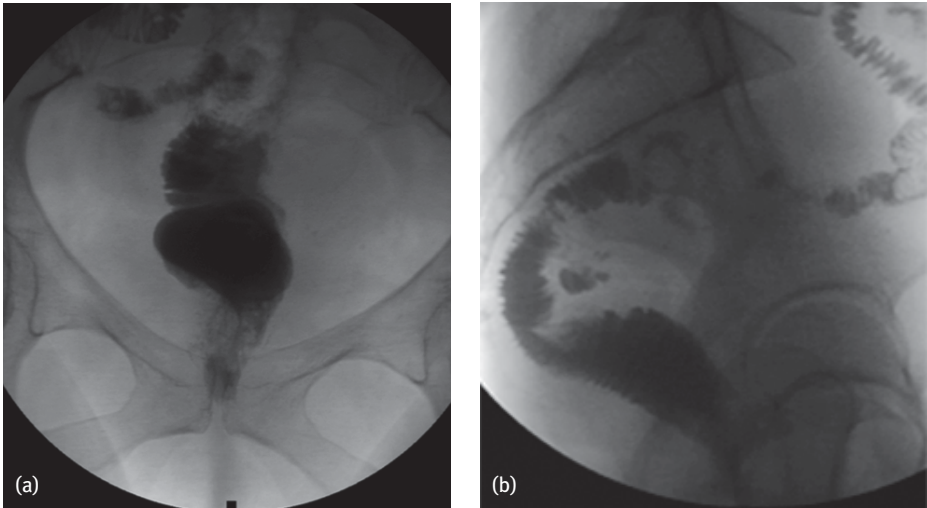


Abb. 23.3: J-Pouch-Darstellung in der Röntgenkontrastuntersuchung vor Ileostomarückverlagerung, (a) von anterior und (b) seitliche Aufnahme.

Ein grundsätzliches Problem der Pouch-Chirurgie ist, dass mitunter eine Reihe von Maßnahmen erforderlich sind, um den Pouch bis in das Becken hinabführen zu können. Hierzu gehört insbesondere die vollständige Mobilisation der Mesenterialwurzel entlang der großen Gefäße und am Treitzschen Band. Des Weiteren kann bei Erhalt der Arteria ileocolica die zentrale Durchblutung, die den Pouch am Scheitelpunkt versorgt, unter Erhalt der entsprechenden Arkade durchtrennt werden und hier nochmal weitere Länge gewonnen werden. Aufgrund der Vielzahl von technischen Problemen, die sich bei der Pouch-Erstellung ergeben können und die typischerweise bei adipösen Patienten vermehrt auftreten, sollte die Pouch-Chirurgie in Zentren mit einem hohen Volumen erfolgen. Aus unserer Sicht kann von einem hohen Volumen ab einer Frequenz von 15 bis 20 Pouch-Anlagen pro Jahr in einer Klinik pro Operateur ausgegangen werden. Leider werden in der Leitlinie hier deutlich niedrigere Zahlen als High-Volumen beschrieben. Dies wird jedoch von uns kritisch gesehen.

Durchführen der Pouch-analen Anastomose

Die ileopouchanale Anastomose kann generell in zwei Techniken durchgeführt werden. Eine besteht darin, das Rektum direkt supraanal von abdominell her abzustapeln und abzutrennen. Transanal wird ein Rundklammernahrtgerät durchgeschoben, der Dorn herausgedreht und mit der am Scheitelpunkt des Pouches eingeknoteten Gegendruckplatte konnektiert und die Anastomose wie bei der Rekonstruktion nach einer tiefen anterioren Rektumresektion gestapelt („*double-stapling*“). Zu beachten ist hierbei, dass die verbleibende Rektumschleimhaut minimal sein muss, d. h. es

ist anzustreben, dass die Anastomose direkt an der Linea dentata zu liegen kommt, allenfalls wenige Millimeter höher. Die in der Leitlinien-Literatur publizierten 2 cm halten wir im eigenen Vorgehen für zu lang, da hier doch ein relevantes Risiko besteht, dass sich eine erneute Colitis ulcerosa-typische Entzündung ergibt, die zur Folgeproblemen führt (sogenannte „Cuffitis“). Die Alternative besteht darin, ab Linea dentata transanal eine Mukosektomie durchzuführen und im Sinne einer pouchanal Anastomose den Pouch von Hand von transanal her einzunähen. Der theoretische Vorteil der Handnaht besteht darin, dass unter Sicht die Schleimhaut vollständig entfernt werden kann. Aus diesem Grunde ist dieses Vorgehen weiterhin zu empfehlen bei Malignom im Bereich des Rektums oder intraepithelialer Neoplasie. Allgemein besteht aber ein Trend, dass die funktionellen Ergebnisse hinsichtlich der Kontinenz nach der ileopouchanal Handanastomose schlechter ausfallen als nach der gestapelten Anastomose. Die wenigen Fälle von Malignom-Entwicklung im Bereich dieser Übergangszone entstanden übrigens auch nach der Handanastomose, so dass auch eine Handanastomose die Mukosektomie nicht davor schützt, dass Malignome in diesem Bereich entstehen. Es handelt sich hier aber ausschließlich um Einzelfälle. Größere Serien hierzu wurden nie publiziert, auch nicht in Zentren, die Hunderte dieser Operationen durchführten. Insofern kann die gestapelte Anastomose, wenn sie korrekt, d. h. direkt supraanal durchgeführt wurde, aufgrund der besseren funktionellen Ergebnisse heute als Standard empfohlen werden. Es darf aber keinesfalls zu einer Anastomose deutlich oberhalb des Sphinkters kommen, da sich dann eine „Cuffitis“ in der Rest-Rektumschleimhaut ausbildet. Tritt eine solche auf, bleibt in der Regel nur die Nachresektion in einem Zentrum mit dann adäquater pouchanal Anastomose direkt supraanal. Zu erwähnen ist, dass im Rahmen der ECCO-Leitlinie für die Situation eines Rektumkarzinoms bzw. innere epitheliale Neoplasien kein Vorteil dafür gesehen wurde, eine Mukosektomie durchzuführen. Dies besteht im Gegensatz zur Deutschen Leitlinie, die hier eine Mukosektomie empfiehlt. Insgesamt ist die Datenlage diesbezüglich aber nicht gut genug, um eindeutige Empfehlungen zu dokumentieren.

Hinsichtlich der Komplikationen zeigen sich beide Anastomosetypen vergleichbar. Typische Probleme der Pouch-Chirurgie wie Pouchitis, Anastomosenstenose oder Pouchfistel treten mit einer Häufigkeit von 2 bis 5 % auf. Hiervon ausgenommen ist die Anastomosenstenose mit einer Häufigkeit von 12 bis 18 %. Generell muss immer mit einem Pouch-Versagen in einer Größenordnung von 5 % gerechnet werden.

Zwei- vs. dreizeitiges Vorgehen

Generell hatte sich bei der Entwicklung der Pouch-Chirurgie das zweizeitige Vorgehen durchgesetzt, d. h. die Proktokolektomie mit J-Pouch-Anlage und doppelläufiger protektiver Ileostomie im rechten Unterbauch. Nach Verbreitung der Anti-TNF-Alpha-Antikörpertherapien auch zur Behandlung der Colitis ulcerosa wurde in US-amerikanischen Zentren (Cleveland und Rochester) deutlich, dass die Pouch-assoziierten

Komplikationen deutlich anstiegen. Spätere Metaanalysen bestätigten dieses Phänomen. Dieses wurde jedoch immer nur in retrospektiven Studien und nie in prospektiv randomisierten Untersuchungen dokumentiert. Aufgrund dieser Problematik, die mit einer laufenden Biologika-Therapie assoziiert war, wurde ab da ein dreizeitiges Vorgehen empfohlen, welches auch heute noch Bestandteil der Deutschen Leitlinie ist. Auch für neuere Substanzen wie Vedolizumab wurde dies beschrieben. Dies bedeutet, dass im ersten Schritt eine Kolektomie mit endständiger Ileostomie und Rektumblindverschluss erfolgt. Anschließend – in der Regel etwa 3 Monate später – eine Restproktomie mit J-Pouch-Anlage und protektiver Ileostomie, die dann nach weiteren 6 bis 12 Wochen im Sinne einer Ileostoma-Rückverlagerung verschlossen wird.

Fraglich ist, ob hier ein direkter Effekt der Anti-TNF-Medikation bzw. Biologikatherapie vorliegt oder mit dieser Therapie lediglich Patienten selektioniert werden, die sich dann in einem deutlich schlechteren Allgemeinzustand befinden. Letztlich konnte die Frage nie ganz geklärt werden, warum es zu diesem Anstieg der Komplikationsraten kam. In jedem Fall ist der Allgemeinzustand des Patienten ebenso wie die Medikation zu berücksichtigen, wenn die Entscheidung zur Operation gefallen ist und eine J-Pouch-Anlage erfolgen soll. Es ist nicht zu unterschätzen, dass häufig Heilungsstörungen im Bereich der Anastomose oder septische Komplikationen im Becken sehr schnell Vernarbungen und Probleme nach sich ziehen, die ein Pouch-Versagen zur Folge haben können. Insofern muss im Sinne des Patienten immer dafür vorgesorgt werden, dass alle Vorsichtsmaßnahmen getroffen werden, dass ein langfristig gutes Pouch-Ergebnis erzielt wird. Dies bedeutet in der Mehrzahl der Fälle, dass o. g. dreizeitige Vorgehen zu favorisieren.

Es ist aber nicht ausschließlich dreizeitig vorzugehen. Auch heute noch können sehr wohl Patienten in gutem Allgemeinzustand und ohne entsprechende Medikation zweizeitig operiert werden. Dies sind typischerweise Patienten, bei denen intraepitheliale Neoplasien nachgewiesen werden oder ein Malignom vorliegt. Hier muss nicht zwingend dreizeitig operiert werden, wenn die genannten Rahmenbedingungen stimmen.

Alternativen zur pouchanalen Rekonstruktion

Grundsätzlich weisen Patienten, die ein endständiges Stoma tragen und damit gut zu recht kommen eine exzellente Lebensqualität auf, die Patienten mit funktionierendem Pouch kaum nachsteht. In der eigenen Erfahrung fühlen sich aber insbesondere körperlich bzw. sportlich aktive, jüngere Patienten durch ein Stoma mehr beeinträchtigt als durch eine Pouch-Rekonstruktion. Obwohl amerikanische Studien zeigten, dass auch ältere Patienten mit über 60 Jahren mit einer Pouch-Rekonstruktion eine sehr gute Funktion und Lebensqualität erreichen können, sind die Ergebnisse bei älteren Menschen nach unserer Einschätzung aber doch öfters unbefriedigend. Da zusätzlich die Akzeptanz eines Stomas im höheren Lebensalter bei Menschen in einem festen sozialen Gefüge oft leichter fällt, würden wir bei höherem Lebensalter eher zu einem

endständigen Ileostoma raten, wobei wir bei entsprechender Motivation und Präferenz des Patienten in fast jedem Lebensalter eine Pouch-Rekonstruktion anbieten.

Es gibt in Deutschland eine Reihe von Patienten, die statt eines endständigen Ileostomas mit einem Kock-Pouch versorgt wurden, d. h. einem kontinenten Stoma mit dahinterliegendem Pouch, welches durch Einläufe regelmäßig entleert wird. Patienten mit funktionierendem Kock-Pouch weisen in der Regel eine gute Lebensqualität auf. Da jedoch die Anlage des Kock-Pouches technisch schwierig und sehr komplikationsbehaftet ist, häufig Reoperationen wegen Dysfunktionen nötig werden und bei Resektion eines Kock-Pouches relativ viel Dünndarm verloren geht, hält der Autor dieses Verfahren für obsolet.

Laparoskopisches Vorgehen

In vielen Studien wurde gezeigt, dass die gesamte Operation sehr gut laparoskopisch durchgeführt werden kann. Dies hat Vorteile hinsichtlich der Kosmetik, aber auch hinsichtlich der postoperativen Schmerzen und Raten an Wundinfektionen, so wie dies generell bei laparoskopischen vs. offenen Eingriffen auch bei anderen Operationen beobachtet wurde. Wichtig ist allerdings, dass die laparoskopische Operation eine erhebliche Expertise erfordert, so dass auch hier klare Empfehlung auszusprechen ist, dass dies in Zentren mit einer entsprechenden Fallzahl vorgenommen wird. Insbesondere hinsichtlich des funktionellen Ergebnisses oder der Komplikationsraten ergeben sich nach der laparoskopischen Operation in entsprechend geübten Händen keine Nachteile. Entsprechend ist die Empfehlung in die ECCO-Leitlinie eingegangen, dass die laparoskopische Operation zu bevorzugen ist, wenn die entsprechende Expertise vorhanden ist. Dies gilt insbesondere auch für die Notfall-Kolektomie.

23.9.4 Komplikationen/Folgestände

Typische Komplikationen wie Nachblutung, Abszess oder Wundinfekt werden entsprechend behandelt. Kommt es zu einer Anastomoseninsuffizienz am Pouch kann neben endoskopischen Spülmaßnahmen in der Regel die Endo-VAC Therapie eine Ausheilung erbringen, wenn die Durchblutungsverhältnisse intakt sind. Kommt es allerdings zur Pouchnekrose, muss dieser entfernt werden. Dabei sollte der Schließmuskel erhalten bleiben, um eine Option auf einen Re-Pouch zu behalten.

Da das protektive Stoma nach Pouch-Anlage häufig 50 cm und mehr vor dem Ende des terminalen Ileums liegt, ist eine high-output Situation häufig. Somit muss die Stomafördermenge postoperativ sorgfältig überwacht werden und ein eventuelles high-output Stoma erkannt und entsprechend mit obstipierenden Substanzen bzw. Infusionen behandelt werden.

Kommt es nach inadäquater Pouch-Chirurgie zu einer „Cuffitis“, kann diese lokal mit topischen Substanzen behandelt werden. Sofern dies nicht genügt, kann eine

Rest-Mukosektomie erfolgen oder – falls dies ebenfalls nicht zielführend ist – eine Nachoperation mit Resektion des „Cuffs“ bzw. Restrektums und Schaffung einer korrekten pouch-analen Anastomose.

Die Pouchitis ist außerordentlich häufig. Sie tritt passager mindestens bei 30–40 % der Patienten auf. Die Therapie mit Clont oral bzw. Ciprobay ist meistens völlig ausreichend und zielführend. In Einzelfällen müssen die Substanzen kombiniert gegeben werden. Spricht diese Therapie nicht an, kann mit topischen Steroiden oder mit einer anti-TNF-alpha-Medikation behandelt werden.

Kommt es postoperativ zu einer Pouch-Dysfunktion mit dauerhaft mehr als 10 Stühlen ist nach einer Ursache zu fahnden. Typischerweise liegt hier eine Pouchitis oder ein zu kleiner Pouch vor. Letzterer ist häufig nur durch eine Neuanlage zu behandeln.

Die anale Stenose nach Pouch-Anlage sollte konsequent behandelt werden, da hierdurch vermehrt Fisteln und Abszesse sowie Pouchitiden entstehen können. In der Regel muss die Stenose mit Hegar-Stiften auf einen Durchmesser von 13–14 mm aufbougiert werden. Da die Stenose sich in den meisten Fällen neu ausbildet, sollten die Patienten in der Selbstbougierung geschult werden und dies dauerhaft durchführen.

Die anale Inkontinenz ist nach Pouch Anlage mit Klammernahtgerät selten. Tritt sie doch ein, kommen konservative Verfahren wie Stuhlregulation mit obstipierenden Medikamenten, Biofeedback-Training sowie die Sakralnervenstimulation zum Einsatz. In extremen Fällen kann natürlich auch die Pouch-Entfernung mit Anlage einer Ileostomie die Lebensqualität deutlich verbessern.

Weiterführende Literatur

- Arbeitsgemeinschaft der Wissenschaftlichen Medizinischen Fachgesellschaften. S3-Leitlinie: Diagnostik und Therapie der Colitis ulcerosa. 15.05.2018. AWMF Registrierungsnummer: 021-009, https://www.awmf.org/uploads/tx_szleitlinien/021-009l_S3_Diagnostik_Therapie_Colitis_ulcerosa_2018-05.pdf [abgerufen am: 20.11.2018]
- Bernstein CN, Shanahan F, Weinstein WM. Are we telling patients the truth about surveillance colonoscopy in ulcerative colitis? *Lancet*. 1994;343:71–74.
- Bertelsen CA, Neuenschwander AU, Jansen JE, et al. Disease-free survival after complete mesocolic excision compared with conventional colon cancer surgery: a retrospective population-based study. *Lancet Oncol*. 2015;16:161–168.
- Billioud V, Ford AC, Tedesco ED, et al. Preoperative use of anti-TNF therapy and postoperative complications in inflammatory bowel diseases: A meta-analysis. *J Crohn's Colitis*. 2013;7:853–867.
- Burns EM, Bottle A, Aylin P, et al. Volume analysis of outcome following restorative proctocolectomy. *Br J Surg*. 2011;98:408–417.
- Gan SI, Beck PL. A new look at toxic megacolon: an update and review of incidence, etiology, pathogenesis, and management. *Am J Gastroenterol*. 2003;98:2363–2371.
- Gumaste V, Sachar DB, Greenstein AJ. Benign and malignant colorectal strictures in ulcerative colitis. *Gut*. 1992;33:938–941.

- Holubar SD, Larson DW, Dozois EJ, et al. Minimally invasive subtotal colectomy and ileal pouch-anal anastomosis for fulminant ulcerative colitis: a reasonable approach? *Dis Colon Rectum*. 2009;52:187–192.
- Ishii H, Hata K, Kishikawa J, et al. Incidence of neoplasias and effectiveness of postoperative surveillance endoscopy for patients with ulcerative colitis: comparison of ileorectal anastomosis and ileal pouch-anal anastomosis. *World J Surg Oncol*. 2016;14:75.
- Kirat HT, Remzi FH, Kiran RP, Fazio VW. Comparison of outcomes after hand-sewn versus stapled ileal pouch-anal anastomosis in 3,109 patients. *Surgery*. 2009;146:723–729.
- Leitlinie Kolorektales Karzinom.
- Lightner AL, Raffals LE, Mathis KL, et al. Patients undergoing abdominal operations for inflammatory bowel disease. *J Crohn's Colitis*. 2016:1–6.
- Lovegrove RE, Constantinides VA, Heriot AG, et al. A comparison of hand-sewn versus stapled ileal pouch anal anastomosis (IPAA) following proctocolectomy: a meta-analysis of 4183 patients. *Ann Surg*. 2006;244:18–26.
- Marceau C, Alves A, Ouassii M, et al. Laparoscopic subtotal colectomy for acute or severe colitis complicating inflammatory bowel disease: a case-matched study in 88 patients. *Surgery*. 2007;141:640–644.
- Mor IJ, Vogel JD, da Luz Moreira A, et al. Infliximab in ulcerative colitis is associated with an increased risk of postoperative complications after restorative proctocolectomy. *Dis Colon Rectum*. 2008;51:1202–1207; discussion 1207–1210.
- Oresland T, Bemelman WA, Sampietro GM, et al. European Crohn's and Colitis Organisation (ECCO). European evidence based consensus on surgery for ulcerative colitis. *J Crohns Colitis*. 2015;9(1):4–25.
- Oresland T, Fasth S, Nordgren S, Akervall S, Hultén L. Pouch size: the important functional determinant after restorative proctocolectomy. *Br JSurg*. 1990;77:265–269.
- Pal S, Sahni P, Pande GK, et al. Outcome following emergency surgery for refractory severe ulcerative colitis in a tertiary care centre in India. *BMC Gastroenterol*. 2005;5:39.
- Rutter MD, Saunders BP, Wilkinson KH, et al. Thirty-year analysis of a colonoscopic surveillance program for neoplasia in ulcerative colitis. *Gastroenterology*. 2006;130:1030–1038.
- Selvasekar CR, Cima RR, Larson DW, et al. Effect of infliximab on short-term complications in patients undergoing operation for chronic ulcerative colitis. *J Am Coll Surg*. 2007;204:956–962; discussion 962–963.
- Simillis C, Afxentiou T, Pellino G, et al. A systematic review and meta-analysis comparing adverse events and functional outcomes of different pouch designs after restorative proctocolectomy. *Colorectal Dis*. 2018;20: 664–675.
- Stange E (Hrsg.) *Entzündliche Darmerkrankungen: Klinik, Diagnostik und Therapie*. Schattauer Verlag, Stuttgart (2015).
- Truelove SC, Witts LJ. Cortisone in ulcerative colitis: final report on a therapeutic trial. *Br Med J*. 1955;2:1041e8.
- Ullman T, Croog V, Harpaz N, et al. Progression of flat low-grade dysplasia to advanced neoplasia in patients with ulcerative colitis. *Gastroenterology*. 2003;125:1311–1319.
- Uzzan M, Kirchgessner J, Oubaya N, et al. Risk of Rectal Neoplasia after Colectomy and Ileorectal Anastomosis for Ulcerative Colitis. *J Crohns Colitis*. 2017;11:930–935.

24 Morbus Crohn

Peter Kienle

24.1 Kapitelzusammenfassung

Der Morbus Crohn kann den gesamten Magen-Darm-Trakt befallen. In der Regel wird die Operationsindikation nur bei Auftreten von Komplikationen (z. B. Stenose, Abszess, symptomatische Fisteln etc.) gestellt. Ausnahme ist der lokalisierte ileocaecale Befall, wo die primäre Operation als gleichwertig zur Eskalation der medikamentösen Therapie angesehen wird. Operationsprinzip ist die begrenzte, nicht radikale Chirurgie (sparsame Resektion bzw. Strikturoplastiken). Die minimal invasive Operationstechnik zeigt klare Vorteile gegenüber der konventionellen Chirurgie im frühen postoperativen Verlauf. Bei Patienten im schlechten AZ und EZ, unter immunsuppressiver Therapie (höherdosierte Steroide oder anti-TNF-alpha-Antagonisten) und im Notfall sollte defensiv operiert werden (protektive Stomaanlage oder keine Anastomosenanlage).

24.2 Definition

Morbus Crohn stellt eine von zwei Hauptentitäten der sogenannten chronisch entzündlichen Darmerkrankungen dar. Es handelt es sich um eine Entzündung, die den gesamten Magen-Darmtrakt vom Mund bis zum After befallen kann und in der Regel segmental diskontinuierlich und transmural auftritt.

24.3 Ätiologie und Pathogene

Letztendlich sind die Ätiologie und Pathogenese der chronisch entzündlichen Darmerkrankungen im Allgemeinen und des Morbus Crohns im Speziellen nicht abschließend geklärt, obgleich es eine Vielzahl von unterschiedlichen Erklärungsansätzen gibt. Mittlerweile geht man nicht mehr primär nur von einer Dysregulation der intestinalen Immunantwort mit einer inadäquaten Antwort des enterischen mukosalen Immunsystems auf die normale intraluminale bakterielle Flora im Sinne einer Autoimmunerkrankung aus. Vielmehr spielt auch ein intestinaler Barriere defekt, der das Eindringen bakterieller Antigene in die Schleimhaut mit einer dann überschießenden Immunantwort ermöglicht, eine wesentliche Rolle. Offensichtlich gibt es jedoch eine Vielzahl von Faktoren, die das Erkrankungsrisiko beeinflussen können. Unzweifelhaft hat das Zigarettenrauchen einen relevanten Einfluss. So wird das Risiko, an Morbus Crohn zu erkranken oder auch ein Rezidiv zu erleiden, dadurch deutlich erhöht, ebenso wie durch eine vorausgegangene Appendektomie.

Open Access. © 2019 Peter Kienle, publiziert von De Gruyter.  Dieses Werk ist lizenziert unter der Creative Commons Attribution-NonCommercial-NoDerivatives 4.0 Lizenz.
<https://doi.org/10.1515/9783110614589-024>

Der immer wieder postulierte Zusammenhang zu bestimmten Nahrungsbestandteilen oder Ernährungsgewohnheiten konnte bisher nicht belegt werden, ebenso auch nicht der Einfluss psychosozialer Faktoren. Dagegen besteht offensichtlich eine gewisse genetische Disposition, so erkrankt ungefähr die Hälfte der eineiigen Zwillinge betroffener Patienten auch an Morbus Crohn. Mittlerweile sind über 200 genetische Risikofaktoren identifiziert worden (das bekannteste ist sicherlich das zuerst beschriebene NOD2-Gen). Allerdings erhöhen diese genetischen Varianten, das Risiko einen Morbus Crohn zu bekommen, um maximal 20 %, was die Aussagekraft relativiert. Möglicherweise wird eine bessere Vorhersagekraft durch die Entwicklung eines Risikoscores aus vielen unterschiedlichen genetischen Faktoren in der Zukunft erreicht werden können.

24.4 Inzidenz und Epidemiologie

Der Morbus Crohn ist mit einer durchschnittlichen Inzidenz zwischen 3–6 Fällen pro 100.000 Einwohner eine seltene Erkrankung, nimmt aber weltweit tendenziell zu. Die durchschnittliche Inzidenz variiert in verschiedenen geographischen Gebieten erheblich, in Europa und in den USA liegt sie bei 2–25 pro 100.000 Einwohner, wobei in Deutschland zuletzt 6–11 pro 100.000 Einwohner angegeben wurden. Generell besteht in Europa und in Nordamerika ein Nord-Süd-Gefälle mit der höchsten Inzidenz im Norden, wobei dieses durch neuere Daten relativiert wird. In Entwicklungsländern waren chronisch entzündliche Darmerkrankungen bisher eine Rarität, interessanterweise steigt die Inzidenz mittlerweile aber bei Verbesserung der Lebensumstände in Subgruppen deutlich an, was die Relevanz umweltassoziierte Faktoren in der Auslösung der Erkrankung nahelegt.

Beim Morbus Crohn gibt es zwei Altersgipfel bei Diagnosestellung. Der erste Häufigkeitsgipfel liegt zwischen 15–30 Jahren, der zweite kleinere zwischen 50 und 70 Jahren.

24.5 Klassifikationen und Scores

Drei Phänotypen können nach der gängigen Montreal-Klassifikation unterschieden werden: B1 = ohne Strikturausbildung, nicht-penetrierend, B2 = strikturierend, B3 = penetrierend (und B3p = perianal penetrierend). Die meisten Patienten stellen sich zunächst mit dem B1-Phänotyp vor und ungefähr die Hälfte entwickeln sich innerhalb von 20 Jahren nach Diagnosestellung in einen aggressiveren Phänotyp. Allerdings scheint eine derartige rigide Differenzierung in der klinischen Realität nur bedingt sinnvoll, da es eine erhebliche Überlappung zwischen den verschiedenen Phänotypen gibt. Zum Beispiel können Patienten durchaus auch zunächst mit einer Fistel diagnostiziert werden und erst später infolgedessen eine Stenose entwickeln.

Zur Aktivitätsbeurteilungen sind mehrere Scores entwickelt worden. Die am meisten verwendeten Scores zur Beurteilung der klinischen Aktivität sind der „*Crohn's Disease Activity Index*“ [CDAI], der „*Harvey-Bradshaw Index*“ [HBI] und der „*Perianal Disease Activity Index*“ [PDAI]. Der CDAI besteht aus acht Faktoren, die miteinander kombiniert werden, ein Wert unter 150 wird als Remission, ein Wert über 450 als schwere Erkrankung definiert. In vielen Studien wird ein Ansprechen der Therapie als ein Abfall des CDAI um 70 bzw. 100 Punkte festgelegt. Obgleich der CDAI sicherlich den am meisten verwendeten Score darstellt, weist er mehrere Schwachpunkte auf. So ist er zum einen nicht komplett objektiv, da einige der erhobenen Faktoren subjektiv sind (z. B. generelles Wohlbefinden) und zum anderen ist er bei stenosierender und fistulierender Erkrankung wenig präzise, ebenso nach Operationen. Schließlich kann er nicht gut als „Alltags“- Score eingesetzt werden, da die Erfassung über 7 Tage im Rahmen einer Tagebucherstellung geht.

Der HBI-Score ist eine vereinfachte Form des CDAI (Werte ≤ 3 entsprechen einer Remission, Werte über 8–9 einer schweren Erkrankung), allerdings korreliert er schlecht mit der biologischen Aktivität der Erkrankung und auch mit dem CRP.

Der PDAI (maximale Punktzahl 20) korreliert zwar gut mit der globalen Einschätzung des Arztes und des Patienten, wird aber auf Grund der erheblichen Variabilität des Befalls dem wahren Schweregrad oft nicht gerecht.

Für die endoskopische Beurteilung stehen im Wesentlichen zwei validierte Scores (*Crohn's Disease „Endoscopic Index Of Severity“* [CDEIS], „*Simple Endoscopic Score for Crohn's disease*“ [SES-CD] und der nicht adäquat validierte Rutgeerts Score zur Verfügung (Tab. 24.1). Die ersten beiden Scores werden in der Regel auf Grund ihrer Komplexität nur in Studien eingesetzt, während der Rutgeerts bzw. modifizierter Rutgeerts Score auf Grund seiner Simplizität auch im Alltag Verwendung findet.

Verschiedene Leitlinien unterscheiden noch gerne zwischen begrenzter und ausgedehnter Erkrankung. Erstere beinhaltet einen intestinalen Befall von maximal 30 cm und bezieht sich in der Regel auf den ileocaecalen Übergang. Als ausgedehnte Erkrankung wird ein Befall von mehr als 100 cm unabhängig vom Ort des Befalls, ggf. auch mehrere befallene Segmente addiert, definiert. Natürlich ergibt sich dadurch ein relativ großer Übergangsbereich, weswegen diese Einteilung nur bedingt praktikabel ist. Allerdings wird man bei ausgedehntem Befall eher die konservative Thera-

Tab. 24.1: Modifizierter Rutgeerts Score für postoperatives endoskopisches Rezidiv.

-
- i0 = keine aphthöse Läsionen
 - i1 = < 5 aphthöse Läsionen
 - i2 = > 5 aphthöse Läsionen mit normaler Mukosa zwischen den Läsionen oder „Skiplesions“ oder Läsionen beschränkt auf die ileokolische Anastomose
 - i2a = Läsionen auf ileokolische Anastomose beschränkt
 - i2b = moderate Läsionen im neoterminalen Ileum
 - i3 = diffuse aphthöse Ileitis mit diffus entzündlicher Mukosa
 - i4 = diffuse Entzündung mit großen Ulzera und/oder Verengung
-

pie intensivieren im Vergleich zum begrenzten Befall, da hier ein deutlich größerer Darmverlust bei der Operation droht.

Validierte histologische Scores für die spezifische Aktivitätsbeurteilung bei Morbus Crohn existieren nicht, so dass in den letzten ECCO-Leitlinien ein expliziter Bedarf für die Entwicklung derartiger Scores formuliert wurde.

24.6 Klinische Manifestation und Symptomatik

Der Morbus Crohn kann prinzipiell den gesamten Magendarmtrakt vom After bis zum Anus befallen, wobei die Ileocaecalregion den häufigsten Befallsort darstellt (~60–70 %) (Tab. 24.2). Der Kolonbefall, entweder als segmentaler Befall oder als generelle Kolitis, hat in den letzten Jahren zugenommen und tritt oft in Kombination mit einem anorektalen Befall auf. Ein Befall des oberen GI-Trakts ist selten

Tab. 24.2: Befall durch Morbus Crohn in Abhängigkeit von der Montreal-Klassifikation.

terminales Ileum (L1)	40–50 %
ileokolonisch (L3)	~20 %
Kolon (L2)	~30 %
oberer GI-Trakt (L4)	~5 %
anorektaler Befall (p)	20–30 %

Leitsymptom der Erkrankung sind krampfartige Bauchschmerzen mit schleimigen, selten blutigen Durchfällen. Die Durchfälle müssen aber nicht zwingend nur direkt durch die Inflammation am Darm bedingt sein, sondern es kann sich auch um chologene Diarrhöen durch einen übermäßigen Gallensäureverlust handeln, sei es durch eine schwere Entzündung im distalen Ileum oder auf Grund eines Zustandes nach Ileumresektion.

Die klinische Symptomatik hängt zum einem vom Befallsmuster und zum anderen von den strukturellen Folgen der Entzündung ab. So rufen Stenosen oft postprandiale Bauchschmerzen und -krämpfe im Sinne von Subileusbeschwerden hervor, ggf. in Kombination mit Durchfällen und Obstipation und können schließlich bis zum Darmverschluss führen (Abb. 24.1).

Sind Stenosen v. a. durch die entzündliche Schwellung bedingt, können sie durch die medikamentöse Therapie rasch gebessert werden, bei narbigen Stenosen ist in der Regel dann doch im weiteren Verlauf eine invasive Maßnahme (endoskopische Dilatation, Operation) notwendig. Fisteln können einerseits eine Vielzahl von Symptomen auslösen, andererseits können sie sich auch völlig asymptomatisch darstellen

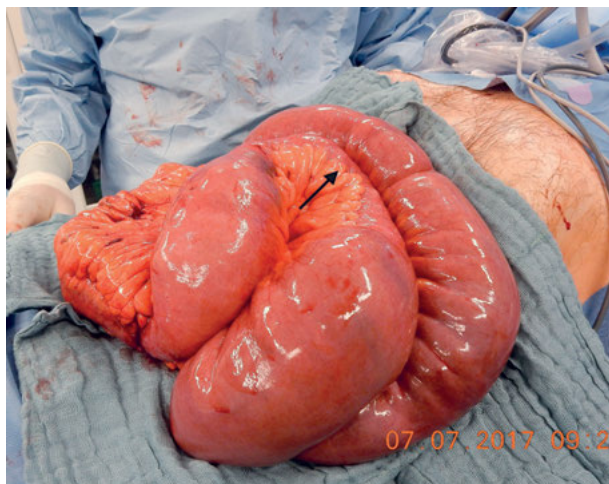

Abb. 24.1: Intraoperativer Situs bei Ileus bei hochgradiger Stenose bei Morbus Crohn (pathognomonisches „Fat-creeping“ am Darm mit Pfeil markiert).

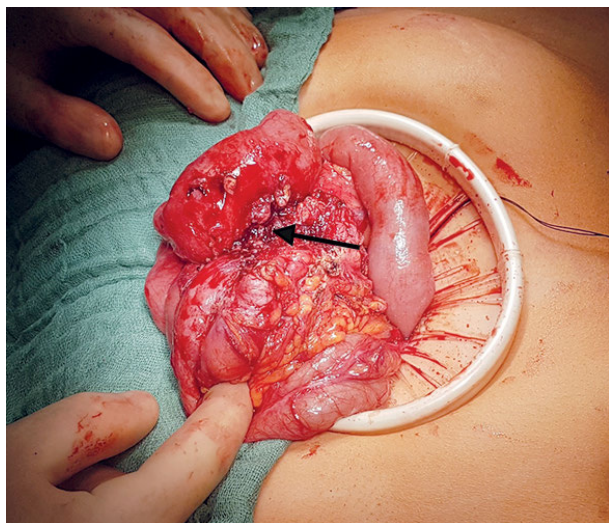


Abb. 24.2: Ileocaecaler Konglomerattumor mit Fistelsystem (Pfeil) bei Morbus Crohn.

(Tab. 24.3). Hohe interenterische Fisteln (z. B. duodenokolische Fisteln) können durch schwere Durchfälle ein funktionelles Kurzdarmsyndrom hervorrufen. Andererseits können kurzstreckige Fisteln zwischen benachbarten Dünndarmabschnitten ohne irgendeine Symptomatik als Zufallsbefund auffallen. Im Rahmen der Fisteln können Konglomerattumoren (Abb. 24.2) mit Abszessbildungen entstehen (ggf. auch als Walze tastbar), welche dann in einem septischen Krankheitsbild mit Fieber und AZ-Ver schlechterung auffällig werden. Im Rahmen eines perianalen Fistelleidens können perianale Schmerzen, eitrig-sekretorische Entladung aus dem Anus und den Fistelöffnungen und Inkontinenzepisoden auftreten.

Tab. 24.3: Fisteln bei Morbus Crohn: klinische Symptomatik und Operationsindikation.

Fisteltyp	Klinik	OP-Indikation
interenterische Fistel	<ul style="list-style-type: none"> – häufig asymptomatisch – Durchfälle, Mangelernährung (bei funktionellem Kurzdarm) – selten Abszesssymptomatik 	absolut bei Kurzdarmsyndrom, ansonsten relativ
enterokutane Fistel	<ul style="list-style-type: none"> – wenig symptomatisch – Hautirritation – Durchfälle, Mangelernährung (bei funktionellem Kurzdarm) 	absolut bei Kurzdarmsyndrom, ansonsten relativ
enterovesikale Fistel	<ul style="list-style-type: none"> – rez. Harnwegsinfekte, ggf. Urosepsis – Pneumaturie, Stuhlabgang über Urin (nicht zwingend!) 	absolut
enterovaginale Fistel	<ul style="list-style-type: none"> – Ausfluss, rez. Vaginalmykosen – Stuhl- und Luftabgang über Scheide – zum Teil oligosymptomatisch 	relativ
retroperitoneale Fistel („blinde Fistel“)	<ul style="list-style-type: none"> – laviertes septischer Verlauf – selten Osteitis (Sakrum, Wirbel) – selten Ureterstenose – asymptomatisch 	absolut (wegen Risiko larviertes Sepsis)
perianale Fistel	<ul style="list-style-type: none"> – Schmerzen – Sekretion – selten Inkontinenz – auch wenig symptomatisch 	relativ

Extraintestinale Manifestationen treten bei 20–40 % der Patienten auf und hängen auch von der Gesamtaktivität der Erkrankung ab (Tab. 24.4). Anämie ist die am häufigsten auftretende assoziierte Erkrankung, welche v. a. durch einen chronisch inflammatorisch bedingten Eisenmangel bedingt ist, seltener auf Grund einer gastrointestinalen Blutung oder eines Vitamin B12-Mangels (Ileumentzündung oder Z. n. Ileumresektion). Die zweithäufigste extraintestinale Manifestation ist eine Affektion der Gelenke im Sinne einer Arthropatie/Arthritis. Augen bzw. die Haut sind in bis zu 15 % betroffen. Eine sklerosierende Cholangitis tritt im Wesentlichen nur bei der Crohncolitis auf. Bis zu 4 % der Patienten entwickeln eine Pankreatitis, wobei dieses weniger durch eine direkte Entzündung aber viel häufiger sekundär durch Medikamentennebenwirkungen (Azathiopin bis 5 % aller behandelten Patienten) oder die Folgen einer Choledocholithiasis bedingt ist.

Tab. 24.4: Extraintestinale Manifestationen und assoziierte Erkrankungen bei Morbus Crohn.

Lokalisation	Typ
Blut	– Anämie – Thrombophilie
Gelenke	– Sakroiliitis – periphere Arthritis – ankylosierende Spondylitis
Augen	– Uveitis – Episkleritis
Knochen	– Osteoporose/Osteopenie
Haut	– Erythema nodosum – Pyoderma gangraenosum
Thorax	– Pleuritis – Myokarditis
Nieren	– Amyloidose – Nephrolithiasis
Pankreas	– Pankreatitis
hepatobiliärer Trakt	– Cholecystolithiasis – primär sklerosierende Cholangitis – CCC (cholangiocelluläres Ca) – Autoimmunhepatitis

Insgesamt ist das klinische Bild des Morbus Crohn sehr heterogen und Patienten können auch lediglich durch eine Gewichtsabnahme, Kachexie und Leistungsverlust auffallen. Daher sollte bei Verdacht generell eine weiterführende Diagnostik erfolgen.

24.7 Diagnostik

Ein einzelner Referenzstandard für die Diagnose eines Morbus Crohn existiert nicht, vielmehr wird die Diagnose aus der Kombination von Klinik, Labormarkern, Endoskopie, Histologie und Schnittbildgebung gestellt.

24.7.1 Labor

CRP ist ein sensitiver, aber unspezifischer Marker für die Beurteilung der Entzündung und dient daher v. a. zur Verlaufsbeobachtung. Fäkales Calprotectin ist ein sensitiver, aber unspezifischer Marker für die Bestimmung einer Entzündung im Darm und korreliert bei Morbus Crohn auch gut mit den Endoskopiebefunden. Ein Wert von $< 50 \mu\text{g/g}$ scheint ein guter negativer Prädiktionswert für einen Dünndarmbefall bei Morbus Crohn, Werte $> 150 \mu\text{g/g}$ scheinen ein guter Parameter für die Abgrenzung von funktionellen Darmerkrankungen zu sein. Vor allem ist das Calprotectin aber ein guter Marker für die Beurteilung der entzündlichen Aktivität unter Therapie oder auch nach einer Operation, hier liegt der Cut-off zwischen 100–250 $\mu\text{g/g}$.

Gemäß den aktuellen deutschen Leitlinien sollte bei der Diagnosestellung zudem eine Untersuchung auf pathogene Stuhlkeime inklusive auf *C. difficile* erfolgen.

Neben den Standardblutwerten inklusive Cholestaseparameter (PSC!) sollte bei Anämie eine weitere Aufarbeitung mit Bestimmung von Ferritin und ggf. der Transferrinsättigung durchgeführt werden. Bei schwerem Verlauf kann ebenfalls ein Screening auf Mangelerscheinungen indiziert sein (z. B. Eisen, Zink, Vitamin D, Vitamin B12)

24.7.2 Endoskopie

Die primäre Diagnostik beinhaltet eine komplette Ileokoloskopie mit Stufenbiopsien, wobei makroskopisch das Spektrum von lediglich Schleimhautrötungen, Aphten bis „*snail trails*“ (längliche Ulzerationen) über das sogenannten Pflastersteinrelief (Abb. 24.3 und 24.4) bis zu hochgradigen entzündlichen oder narbigen Stenosen reicht. Histologische Proben sollten in allen Kolonabschnitten und im zugänglichen Dünndarm entnommen werden, da makroskopisch unauffällig imponierende Berei-

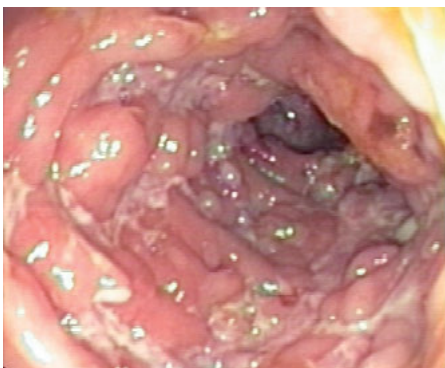

Abb. 24.3: Endoskopisches Bild eines Pflastersteinreliefs im Kolon bei Morbus Crohn.

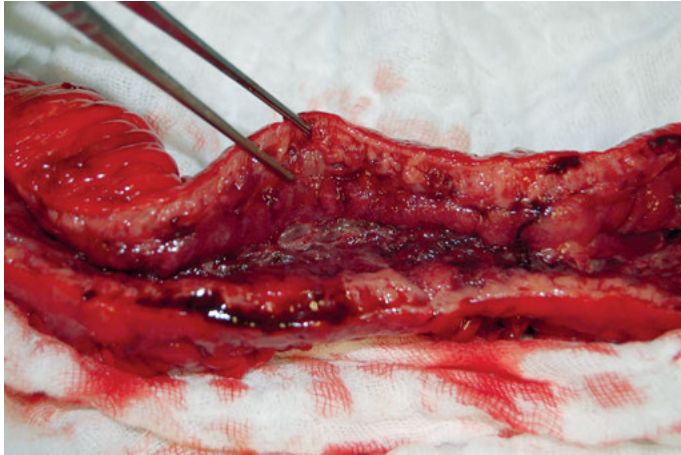


Abb. 24.4: Präparat eines Dünndarmresektats mit Pflastersteinreliefs bei Morbus Crohn.

che histologisch entzündliche Veränderungen aufweisen können. Bei akuter, schwerer Colitis Crohn ist in der Regel eine Sigmoidoskopie ausreichend, da eine totale Koloskopie in dieser Situation kaum ein Informationsvorteil erbringt und zumindest theoretisch ein erhöhtes Perforationsrisiko anzunehmen ist.

Eine Spiegelung des oberen GI-Trakts wurde bisher immer als Standarddiagnostik im Rahmen der Diagnosestellung angesehen. Mittlerweile wird eine ÖGD aber nur noch bei entsprechender Klinik empfohlen.

Eine routinemäßige endoskopische Verlaufsdagnostik mit Erfassung endoskopischer Aktivitätsindices wurde bei Morbus Crohn bisher nur als bedingt sinnvoll eingeschätzt. Mittlerweile wird die Endoskopie aber auch bei der Einschätzung eines Therapieerfolgs (Stichwort Mukosaheilung) und auch zur Indikationsstellung zu einer frühen medikamentösen Therapie nach einer Operation eingesetzt.

Bei langjährigem Verlauf einer Colitis Crohn mit ausgeprägtem Befall sind regelmäßige Koloskopien (alle 1 bis maximal 3 Jahre) mit Stufenbiopsien bzw. Chromoendoskopien mit Biopsien aus auffälligen Bereichen essentiell, um intraepitheliale Neoplasien (früher Dysplasien) bzw. schon manifeste Karzinome frühzeitig nachzuweisen. Dieses gilt auch für ausgeschaltete distale Darmabschnitte (Hartmannstumpf). Die deutsche Leitlinie empfiehlt hier eine Kontrolle analog der Colitis ulcerosa Leitlinie.

24.7.3 Bildgebung

In der hochauflösenden Sonographie können Wandverdickungen mit Stenosen, Fisteln und Abszesse in der Regel gut nachgewiesen und gegebenenfalls auch gleich durch interventionelle Drainage behandelt werden. Ferner eignet sie sich zur Verlaufskontrolle unter medikamentöser Therapie. Die Endosonographie spielt vor allem

beim perianalen Fistelleiden und beim crohn-assoziierten Rektum- und Fistelkarzinom zum Staging eine Rolle.

Die konventionelle Röntgendiagnostik ist fast nur noch in der Notfallsituation indiziert und dann in der Regel als Abdomenübersichtsaufnahme bei V. a. Ileus, Perforation und beim toxischen Megacolon.

Zur Dünndarmdiagnostik hat sich das MR-Enteroklysma als Diagnostikum der Wahl etabliert, weil hierdurch sowohl das Lumen als auch die extraluminale Prozesse adäquat und, im Gegensatz zum CT-Enteroklysma, ohne Strahlenbelastung dargestellt werden können (Abb. 24.5). Allerdings hängt die Aussagekraft dieser Untersuchung sehr von der angewandten Technik ab (Buscopangabe, adäquate Menge an oral und transrektal zugeführtem Kontrastmittel, Aufnahmesequenzen). Das CT-Enteroklysma hat in besonderen Fällen weiter einen Stellenwert (z. B. Klaustrophobie) und v. a. auch bei der interventionellen Drainage von Abszessen. Das MRT ist neben der Endosonographie die Methode der Wahl zur Diagnostik bei perianalem Fistelleiden.

In den seltenen Fällen, in denen die Standardmodalitäten bei V. a. Morbus Crohn nicht zielführend waren, kann auch die Kapselendoskopie sinnvoll sein. Höhergradige Stenosen stellen hier eine Kontraindikation dar, wobei dann sogenannte „Patency“-Kapseln vor der eigentlichen Untersuchung eingesetzt werden können. Die Doppelballonendoskopie ist indiziert, wenn Biopsien im Dünndarm oder therapeutische Maßnahmen (v. a. bei Blutung und bei Stenose) vorgenommen werden sollen.

Bei endoskopisch nicht-passierbarer Stenose im Kolon kommen heute die virtuelle Koloskopie mittels CT oder MRT in Frage, obgleich die Aussagekraft dieser Untersuchungen noch eingeschränkt ist. Bei Malignitätsverdacht werden die herkömmlichen Schnittbildverfahren (CT oder MRT) eingesetzt.

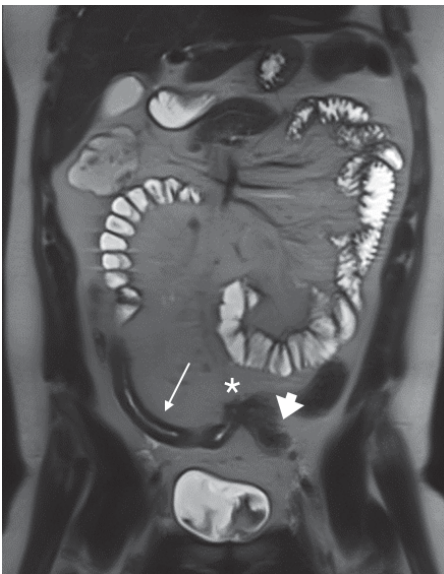


Abb. 24.5: MR-Sellink mit langstreckiger distaler Ileumstenose (schmaler Pfeil) und einer ileosigmoidalen Fistel (Stern, breiter Pfeil = Sigma).

24.8 Differentialdiagnosen

Bei akuten rechtsseitigen Unterbauchschmerzen im Sinne einer typischen Ileitis terminalis sind die akute Appendizitis und die Yersiniose die wichtigsten Differentialdiagnosen. Dünndarmstenosen und -fisteln mit „Konglomerattumoren“ können auch selten durch entzündete bzw. perforierte Dünndarmdivertikel (v. a. Meckel) und durch intestinale maligne Lymphome bzw. ein Dünndarmkarzinom ausgelöst werden. Crohnähnliche granulomatöse Darmentzündungen können auch auf der Basis einer Tuberkulose entstehen (häufig in Asien). Nach Operationen eines Morbus Crohns können neue Passageprobleme auch auf Grund von Verwachsungen entstehen.

Die Colitis Crohn muss natürlich in erster Linie von der Colitis ulcerosa bzw. der Colitis indeterminata (neuerdings auch als CED, unspezifiziert, bezeichnet) abgegrenzt werden, wobei die Übergänge hier durchaus fließend sein können. Die Entzündung beim Morbus Crohn betrifft in der Regel die gesamte Darmwand, die Colitis ulcerosa in der Regel nur die Schleimhaut. Damit sind Fisteln beim Crohn häufig, bei der Colitis ulcerosa selten ($\leq 5\%$). Histologisch sind bei der Colitis ulcerosa Kryptenabszesse häufig, beim Morbus Crohn sind epitheloidzellige Granulome pathognomonisch, aber in weniger als der Hälfte der Patienten nachweisbar.

Am häufigsten ist als Differentialdiagnose an eine infektiöse Kolitis zu denken, die vor Einleiten einer immunsuppressiven Therapie sicher auszuschließen ist. Selten kann eine ischämische segmentale Kolitis auch einem segmentalen Crohnbefall ähneln. Einen fulminanten Verlauf ähnlich dem schweren Schub einer Colitis Crohn gibt es bei Salmonellenkolitis, pseudomembranöser und CMV-Kolitis, wobei letztere beiden häufig auch zu einer deutlichen Verschlechterung einer existierenden CED-Colitis beitragen können.

24.9 Therapie konservativ

Der Morbus Crohn wird primär konservativ behandelt, es sei denn die Erkrankung manifestiert sich primär in einer operationsbedürftigen Notfallsituation (z. B. Peritonitis bei Perforation). Bei der medikamentösen Therapie werden Remissionsinduktion und -erhaltung unterschieden, zudem wird die Therapie auch am Befallsmuster ausgerichtet.

Im akuten Schub bei mäßig aktiver Entzündung bei vorwiegend ileozökalem Befall werden primär topisch wirksame Steroide, Budenosid (9 mg), eingesetzt. Bei zusätzlicher septischer Komplikation (vor allem bei Konglomerattumor mit Fisteln/Abszess) sollten Antibiotika zusätzlich gegeben werden. Bei schwerem Schub werden hochdosiert Steroide systemisch zur Remissionsinduktion gegeben. Bei Nichtansprechen werden Biologika gegeben, wobei auf Grund des relativen raschen Wirkungseintritts zunächst anti-TNF-alpha-Präparate empfohlen werden. Bei Versagen wären dann Vedolizumab oder auch Ustekinumab weitere Therapieoptionen.

Bei der mäßig aktiven Colitis Crohn werden systemische Steroide gegeben werden. Bei vorwiegend distalem leichten bis mäßigem Kolonbefall kann auch eine begleitende lokale topische Therapie mit 5-ASA Präparaten (Mesalazin) oder Kortison-schaum versucht werden, obgleich hierfür keine gute Evidenz vorliegt. Bei schwerer Colitis oder bei Therapieversagen werden im akuten Schub i. v. Steroide verabreicht.

Bei chronisch persistierendem Schub bzw. steroidrefraktärer Situation sollte mit anti-TNF-alpha mit oder ohne Azathioprin oder 6-Mercaptopurin behandelt werden. Bei Versagen wären dann Vedolizumab, Ustekinumab und auch Methotrexat weitere Therapieoptionen, wobei die ersten beiden Medikamente auf Grund des günstigen Nebenwirkungsprofils zunehmend schon früher in der Therapiekaskade eingesetzt werden.

Gleichzeitig müssen vor Intensivierung der medikamentösen Therapie immer auch chirurgische Optionen erwogen werden.

Patienten, die eine frühes Rezidiv erleiden (< 6 Monate) und die zu einer Remissionsinduktion Biologika brauchten, sollten eine remissionserhaltende Therapie erhalten. Bei Risikofaktoren für einen schweren Verlauf (ausgedehnter Befall, junges Alter, perianales Fistelleiden bei Diagnosestellung, Bedarf an Steroiden als initiale Therapie) sollte eine weitere Therapie in der Regel auch diskutiert werden. Nach den aktuellen Leitlinien sind Azathioprin bzw. 6-Mercaptopurin, anti-TNF- α -Antikörper, Vedolizumab, Ustekinumab und Methotrexat zur remissionserhaltenden Therapie nach Induktion durch Steroide geeignet. Bei nicht ausreichender Azathioprin- bzw. 6-Mercaptopurin-Wirksamkeit kann Azathioprin bzw. 6-Mercaptopurin und anti-TNF- α -Antikörper auch in Kombination eingesetzt werden, wobei hier allerdings ein deutlicher Anstieg der Gesamtkomplikationsrate (Infektionen, Tumorentstehung) gegen den Nutzen der kombinierten Immunsuppression abgewogen werden müssen.

Generell orientiert sich die medikamentöse Therapie weiter an einem so genannten „*step-up-approach*“, d. h. es wird mit einem wenig toxischen, aber auch möglicherweise weniger wirksamen Medikament begonnen und dann bei Bedarf weiter gesteigert. Der im Rahmen einer Mukosaheilung diskutierte „*top-down-approach*“, um frühzeitig strukturelle Veränderungen zu vermeiden (Stenose, Fistel), hat sich bisher noch nicht durchgesetzt.

Inwiefern nach erfolgter Operation eine Rezidivprophylaxe sinnvoll ist, bleibt umstritten. In Risikokonstellation, wie zum Beispiel kurzen Intervallen zwischen Operationen und ausgedehntem Befall, erscheint diese sinnvoll. Ein Abwarten mit einer endoskopischen Evaluation nach 6 Monaten oder auch eine Überwachung der Aktivität mittels Entzündungsmarkern (CRP und Calprotectin im Stuhl) und dann entsprechender Einleitung weiterer Diagnostik und ggf. einer Therapie hat sich in neueren Studien ebenso als erfolgreich erwiesen.

24.10 Therapie operativ

24.10.1 Operationsindikation

Die überwiegende Mehrheit der Patienten mit Morbus Crohn müssen im Laufe ihrer Erkrankung zumindest einmal operiert werden. Bis 5 % der Patienten müssen im Notfall operiert werden. Häufigste Operationsindikation hier sind dann der Ileus, die Perforation, seltener das toxische Megakolon (deutlich seltener als bei der Colitis ulcerosa) und selten die nicht sistierende Blutung.

Prinzipiell kann der Crohn chirurgisch nicht geheilt werden und daher orientiert sich die Therapie an der Behandlung von Komplikationen der Erkrankung und der Verbesserung der Lebensqualität. Als Ausnahme muss hier allerdings der isolierte Ileozökalbefall mit hoher Krankheitsaktivität genannt werden. Hier ist gemäß der aktuellen deutschen Leitlinie der Patient über die primäre Operation als Alternative zur konservativen Therapie aufzuklären. Rationale hierfür ist, dass ohnehin die überwiegende Mehrheit der Patienten ($\geq 80\%$) im weiteren Verlauf bei diesem Befall operiert werden müssen und dass mehr als die Hälfte der Patienten langfristig dann keine oder nur wenig Beschwerden haben, also quasi geheilt sind. Neuere Studien zeigen nach Ileocaecalresektion sogar nur noch Reinterventionsraten von unter 20 % (im Gegensatz zu 50 % aus älteren Studien) und eine Medikationsnotwendigkeit von um die 50 % nach 10 Jahren. Eine randomisiert kontrollierte Studie aus den Niederlanden, welche die primäre Ileocaecalresektion mit der Eskalation der medikamentösen Therapie mit Infliximab bei isolierten ileocaecalem Befall untersucht hat, zeigte, dass 4 Jahre nach der Intervention in der operierten Gruppe lediglich 16 % eine anti-TNF-Therapie benötigten, während in der anti-TNF-Gruppe 37 % der Patienten operiert werden mussten. In den meisten der gemessenen LQ-Parameter nach einem Jahr schnitt die Chirurgie besser ab.

Operationsindikationen

- Stenosen
- Fisteln
- Abszesse
- Dysplasie
- Karzinome (Dünndarm-, Dickdarm-, Fistelkarzinome)
- Notfall
 - Ileus
 - Perforation
 - Blutung
 - Toxisches Megacolon

Häufigste Operationsindikation beim Morbus Crohn ist das Versagen der medikamentösen Therapie bzw. die therapierefraktäre Situation, seltener die Nebenwirkungen

der konservativen Therapie. Die Grenzen zwischen relativer und absoluter Operationsindikation sind beim Morbus Crohn fließend: offensichtlich sind Karzinome und Perforationen absolute OP-Indikationen. Aber ein Patient mit Ileus auf Grund einer entzündlichen Stenose kann durchaus unter Nahrungskarenz, parenteraler Ernährung und anti-inflammatorischer Therapie (in der Regel Steroidstoß), ggf. mit Antibiose und oder interventioneller Drainage bei assoziiertem Abszess, wieder rekompensiert werden und braucht dann ggf. für eine längere Zeit keine Operation. Inwiefern Patienten mit abdominellen Abszessen heute überhaupt noch generell operiert werden müssen, wird kontrovers diskutiert, allerdings scheint bei einem Rezidivrisiko des Abszesses von bis zu 50 % eine elektive Operation sinnvoll.

Stenosen sind generell nur behandlungsbedürftig, wenn sie zu einer klinischen Symptomatik führen und auf Medikamente nicht dauerhaft ansprechen. Endoskopisch zugängliche kurzstreckige Stenosen können dilatiert werden, wobei dieses nur bis zu einer Länge von maximal 5 cm sinnvoll ist.

Asymptomatische interenterische Fisteln sollten in der Regel nicht operiert werden, als Ausnahmen gelten hohe Fisteln mit einem funktionellen Kurzdarmsyndrom. Enterovesikale Fisteln stellen auf Grund des Risikos einer Urosepsis eine absolute Operationsindikation dar, ebenso nach retroperitoneal blind endende Fisteln wegen der Gefahr schleichender Sepsisverläufe. Enterokutane Fisteln stellen eine relative Operationsindikation dar, bei hohen Fördermengen kann allerdings auf Grund der nicht beherrschbaren Hautirritation eine absolute Operationsindikation bestehen.

24.10.2 Operationsprinzipien

Prinzipiell gilt es, so wenig wie möglich, aber so viel wie nötig zu entfernen. Anastomosen sollten generell in nicht entzündetem oder allenfalls in wenig entzündetem Darm erfolgen. Eine Darmresektion mit großen Sicherheitsabständen resultiert nicht in einer niedrigeren Rezidivrate (Level Ia-Evidenz). Andererseits erhöht die radikalere Darmresektion das Risiko eines Kurzdarmsyndroms und ist daher kontraindiziert. Inwiefern das radikalere Entfernen im Gegensatz zur derzeitig praktizierten darmnahen Absetzung des Mesenteriums (Abb. 24.6) vorteilhaft sein könnte, wird derzeitig diskutiert, ist aber nicht gesichert.

Stenosen können entweder durch kurzstreckige Resektion oder verschiedene Strikturoplastiktechniken behandelt werden, wobei vergleichende Studien keinen Unterschied in der postoperativen Rezidivhäufigkeit zwischen den Operationsmethoden gezeigt haben. Daher sollte, wenn möglich, die Strikturoplastik bevorzugt werden, weil dadurch kein Darm verloren geht. Allerdings sind Strikturoplastiken häufig auf Grund verschiedener Kontraindikationen nicht sinnvoll (siehe Abb. 24.7).

Strikturoplastiken werden bei Stenosen bis zu einer Länge von 10 bis maximal 15 cm empfohlen, in der Regel als Heinicke-Mikulicz Strikturoplastik (Abb. 24.8). Allerdings kann eine Resektion bei kurz hintereinander geschalteten multiplen Ste-

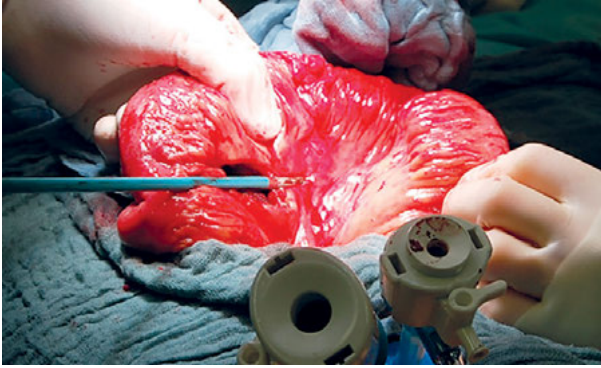


Abb. 24.6: Darmnahe Skeletierung mit Versiegelungsgerät bei Dünndarmresektion bei Morbus Crohn.

- ▶ Malignitätsverdacht
- ▶ Phlegmonöser Darm oder Fistel
- ▶ Kolonstenose
- ▶ Blutung als Operationsindikation
 - ▶ verdickte fibrosierte Wand
 - ▶ massive Dilatation

absolute



relative

Abb. 24.7: Kontraindikationen Strikturoplastik.

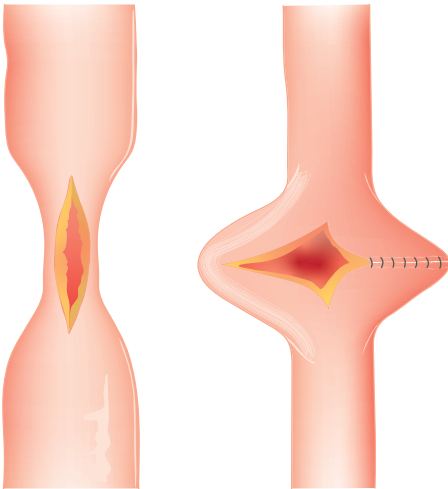


Abb. 24.8: Schematische Illustration einer Strikturoplastik nach Heinicke-Mikulicz.

nosen sinnvoller sein, wenn ausreichend Dünndarm vorhanden ist (Komplikationsrisiko nur einer versus multipler Anastomosen!). In selektionierten Fällen mit stark verringerter Dünndarmlänge können neuere Techniken der Strikturoplastik auch bei Stenosen über 10 cm zum Einsatz kommen, so zum Beispiel die Strikturoplastik nach Michaelassi, welche bei Stenosen von bis zu 50 cm anwendbar ist (Abb. 24.9).

Die Operationsstrategie bei Fisteln hängt davon ab, ob die Fistel aus einem entzündeten Darmschnitt herrührt oder ob sie als sogenannte „Einschussfistel“ nur in

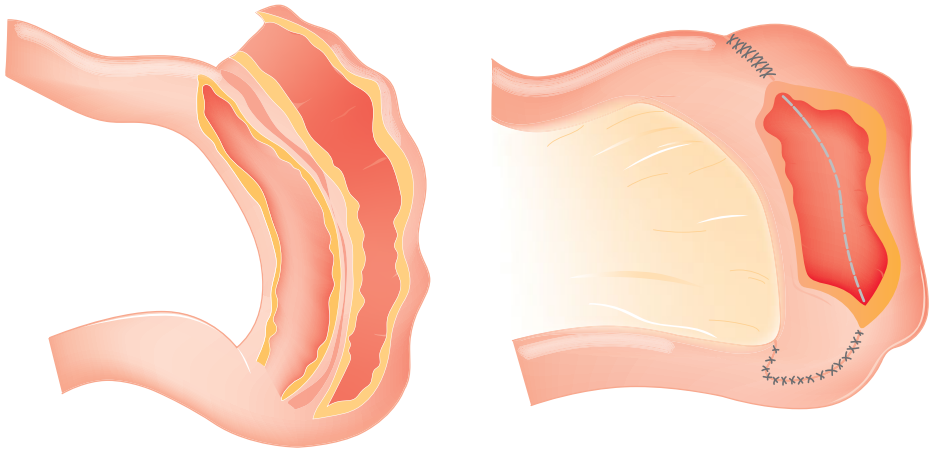


Abb. 24.9: Schematische Illustration einer Strikturoplastik nach Michaelassi.

gesunden Darm eintritt. Letztere kann nur exzidiert und per Naht verschlossen werden, das primär befallene Darmstück sollte aber immer reseziert werden.

Die Art der Anastomosenanlage nach Resektion wird weiterhin kontrovers diskutiert. Einige Fall-Kontroll-Studien suggerieren, dass weite, geklammerte Seit-zu-Seit Anastomosen (Abb. 24.10) in Bezug auf die Komplikationsrate und auch dem Auftreten eines postoperativen Anastomosenrezidivs im Vergleich zu handgenähten End-zu-End-Anastomosen günstiger sind. Die dazu größte randomisierte Studie aus Kanada hat keinerlei Vorteil für die eine oder andere Anastomosentechnik gefunden, ebenso wie das Cochrane Review zu diesem Thema. Daher bleibt es dem Chirurgen überlassen, welche Technik er einsetzt.

Neuere, innovativere Techniken, wie die Kono-Anastomose, welche letztendlich eine Kombination einer breiten Strikturoplastik mit einer End-zu-End-Anastomose ist, werden derzeit in Studien untersucht (Abb. 24.11).

Für den segmentalen Kolon-Crohn wurde früher von einigen Autoren die primäre subtotalen Kolektomie propagiert, da hierdurch die Rezidivrate geringfügig gesenkt werden kann. Da dieses radikalere Vorgehen aber mit einer schlechteren Lebensqualität einhergehen kann, wird in der aktuellen Leitlinie präferentiell eine segmentale, sparsame Resektion empfohlen. Zumindest für den multisegmentalen Befall des Kolons aber kann die ileorektale Anastomose vorteilhaft sein.

Bei isolierter Kolonstenose ist die segmentale Resektion analog dem begrenzten Dünndarmbefall heutzutage das Vorgehen der Wahl. Bei ausgedehnter Crohncolitis hängt das chirurgische Vorgehen sehr vom Befallsmuster und der Ausdehnung ab. Bei Aussparen des Rektums ist die Ileorektostomie eine Option, allerdings hängt die Lebensqualität dann sehr von einem möglichen perianalen Fistelleiden und der Sphinkterfunktion ab. In sehr selektionierten Fällen (kein perianales Fistelleiden und kein Dünndarmbefall) kann auch beim Morbus Crohn die restaurative Proktokolek-

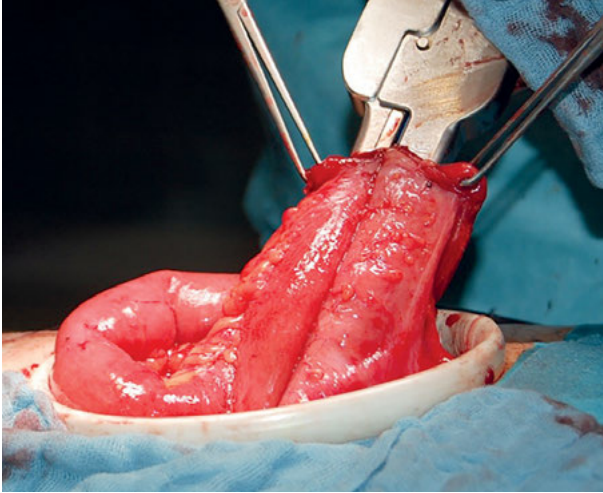

Abb. 24.10: Anlage einer weiten Seit-zu-Seit Ileoscendostomie mit dem 100er-ILA.

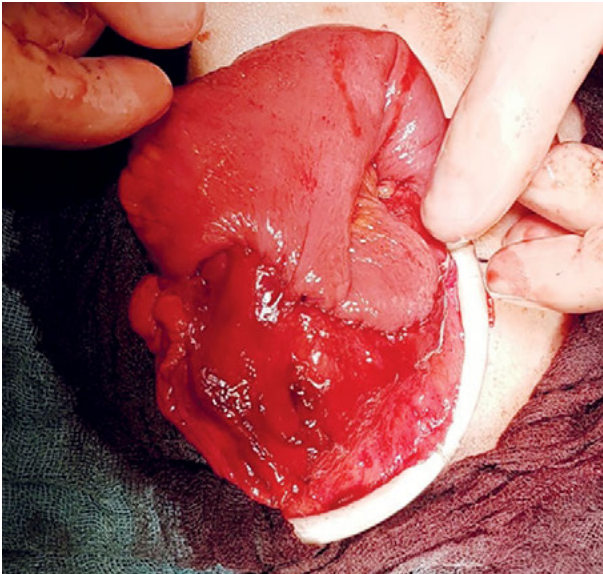


Abb. 24.11: Fertiggestellte breite Ileoscendostomie in Kono-Technik.

tomie mit ileoanaler Pouchanlage erwogen werden. Der Patient muss aber über das erhöhte Risiko eines Pouchversagens ($\leq 1/3$) aufgeklärt werden.

Bei Dysplasie (immer Referenzpathologie einholen) oder Malignom wird der betroffene Darmabschnitt prinzipiell nach onkologischen Kriterien reseziert. Im Kolo- rektum ist hier dann umstritten, inwiefern eine klassische onkologische Resektion im Sinne einer Hemikolektomie, Sigmaresektion oder Rektumresektion jeweils ausreicht oder ob nicht doch besser, v. a. bei langjähriger Colitis Crohn, analog der Colitis ulcerosa vor dem Hintergrund einer multifokalen Neoplasieentstehung auf dem Bo-

den der chronischen Inflammation, prinzipiell eine onkologische Proktokolektomie erfolgen sollte. Dieses wird von den Leitlinien offengelassen und muss individuell mit dem Patienten abgesprochen werden. Werden aber an mehreren Stellen im Kolorektum Neoplasien nachgewiesen, sollte zwingend eine onkologische Proktokolektomie erfolgen, ggf. wenn keine Kontraindikationen vorliegen (siehe oben), als restaurative Proktokolektomie mit ileoanaler Pouchanlage.

Zugangsweg: Minimal invasiv versus offen

Nahezu alle Eingriffe beim Morbus Crohn können minimal invasiv durchgeführt werden. Zumindest für die primäre Ileocaecalresektion liegt Level-I-Evidenz vor, dass die laparoskopische gegenüber der konventionellen Operation Vorteile im Kurzzeitverlauf und auch in Bezug auf die Komplikationen aufweist. Offensichtlichster Vorteil bei diesem überwiegend jüngeren Krankengut ist die bessere kosmetische Situation. Es muss aber von einer relevanten Konversionsrate von 5–20 %, je nach Patientenselektion und chirurgischer Expertise, ausgegangen werden. Mittlerweile gibt es nur noch wenige absolute Kontraindikationen für den minimal invasiven Zugang, aber es sollten die relativen Kontraindikationen beachtet werden. So ist es wenig sinnvoll eine aufwendige laparoskopische Dissektion durchzuführen, nur um dann bei großem Konglomerattumor einen längeren Bergeschnitt zu machen, über welchen man deutlich schneller hätte die gesamte Operation primär bewerkstelligen können (Abb. 24.2).

In diesem Zusammenhang muss auch die sogenannte *single-port* Laparoskopie kritisch gesehen werden. Sie ist sicherlich nur in sehr selektionierten Fällen sinnvoll einsetzbar, teurer und ein relevanter Vorteil nach der derzeitigen Datenlage nicht nachweisbar.

Relative Kontraindikationen für das minimal invasive Vorgehen bei Morbus Crohn:

- Ausgedehnte vorherige abdominelle Eingriffe
- Konglomerattumoren
- extensive intraabdominelle Fistulierung
- Bösartigkeit
- schlechter AZ

24.10.3 Besonderheiten

Vielfach wird die Operation von Patienten und Therapeuten erst als letzte Option in der Therapiekaskade beim Morbus Crohn gesehen, was dazu führt, dass Patienten häufig in einem reduzierten AZ und EZ dem Chirurgen vorgestellt werden. Dieses hat natürlich einen erheblichen Einfluss auf die Komplikationsraten. Hinzu kommt, dass die Patienten häufig unter diversen Medikamenten stehen, die großteils das Immun-

system unterdrücken und damit auch potentiell Einfluss auf die perioperative Heilungsrate ausüben. Dieses führt dazu, dass die Operationsstrategie sich auch am AZ, EZ und den zuletzt genommenen Medikamenten orientieren muss.

Unstrittig ist, dass Steroide präoperativ, wenn möglich unter 20 mg Prednisolonäquivalent reduziert bzw. am besten ganz ausgeschlichen werden sollten. In der Mehrzahl der aktuellen Metaanalysen haben anti-TNF-alpha-Medikamente einen Einfluss auf die perioperative Komplikationsraten, so dass sie mindestens 4 Wochen vor der Operation nicht mehr gegeben werden sollten. Bei den neueren Biologika (Vedolizumab, Ustekinumab) sind die wenigen verfügbaren Daten noch widersprüchlich. Es scheint aber pragmatisch sinnvoll, das gängige Dosierungsintervall abzuwarten, d. h. frühestens 6 Wochen nach der letzten Gabe zu operieren. Patienten in einem schlechten EZ sollten mindestens eine Woche, besser 2 Wochen präoperativ zusätzlich enteral und ggf. auch parenteral ernährt werden, um die Ernährungssituation zu verbessern. Guter Surrogatmarker zur Beurteilung des EZ ist das Serumalbumin, Werte unter 30 mg% sind mit einer deutlich erhöhten perioperativen Komplikationsrate assoziiert.

Im Notfall und/oder bei Patienten in besonders schlechten Allgemein- und Ernährungszustand und unter hochdosierter Steroidtherapie (größer 20 mg) sollte die Indikation zur Anlage einer primären Anastomose nur sehr zurückhaltend gestellt werden. Hier bietet sich entweder die Anlage eines Anastomosentomas oder einer Hartmannsituation an, in selektionierten Fällen kann auch die Anastomosenanlage unter Stomaschutz erwogen werden.

Bei Anastomoseninsuffizienz sollte die Überernährung oder Neuanlage der Anastomose ohne Stomaanlage nur im Ausnahmefällen erfolgen, da die Gesamtbedingungen in der Regel bei der primären Anastomosenanlage deutlich besser waren und die Anastomose hier schon nicht geheilt ist.

Beim Morbus Crohn ist es ein vorrangiges Ziel die Indikation zur Operation zeitgerecht vor Eintreten einer Notfallsituation zu stellen. Daher ist dieses Krankheitsbild als Paradigma für eine enge interdisziplinäre Zusammenarbeit von Internisten und Chirurgen zu sehen.

Weiterführende Literatur

- De Cruz, P, Kamm MA, Hamilton AL, et al. Crohn's disease management after intestinal resection: a randomised trial. *Lancet*. 2015;385:1406–1417.
- Gomollón F, Dignass A, Annese V, et al. 3rd European Evidence-based Consensus on the Diagnosis and Management of Crohn's Disease 2016: Part 1: Diagnosis and Medical Management. *J Crohn's and Colitis*. 2017;11(1):3–25.
- Kono T, Ashida T, Ebisawa Y, et al. A new antimesenteric functional end-to-end handsewn anastomosis: surgical prevention of anastomotic recurrence in Crohn's disease. *Dis Colon Rectum*. 2011;54:586–592.

- Molodecky NA, Soon IS, Rabi DM, et al. Increasing incidence and prevalence of the inflammatory bowel diseases with time, based on systematic review. *Gastroenterology*. 2012;142(1):46–54. e42.
- Ponsioen CY, de Groof EJ, Eshuis EJ, et al. Laparoscopic ileocaecal resection versus infliximab for terminal ileitis in Crohn's disease: a randomised controlled, open-label, multicentre trial. *Lancet Gastroenterol Hepatol*. 2017;2(11):785–792.
- Preiß JC, Bokemeyer B, Buhr HJ, et al. Updated German clinical practice guideline on „Diagnosis and treatment of Crohn's disease“ 2014. *Z Gastroenterol*. 2014;52(12):1431–1484.
- Rivière P, Vermeire S, Irlès-Depe M, et al. No Change in Determining Crohn's Disease Recurrence or Need for Endoscopic or Surgical Intervention With Modification of the Rutgeerts Scoring System. *Clin Gastroenterol Hepatol*. 2018 Oct 4. pii: S1542-3565(18)31079–6. doi: 10.1016/j.cgh.2018.09.047. [Epub ahead of print]
- Rogler G, Biedermann L, Scharl M. New insights into the pathophysiology of inflammatory bowel disease: microbiota, epigenetics and common signalling pathways. *Swiss Med Wkly*. 2018;148:w14599.
- Silverberg MS, Satsangi J, Ahmad T, et al. Towards an integrated clinical, molecular and serological classification of inflammatory bowel disease: Report of a working party of the 2005 Montreal World Congress of Gastroenterology. *Can J Gastroenterol*. 2005;19(suppl. A):5–36.
- Sturm A, Maaser C, Calabrese E, et al. ECCO-ESGAR Guideline for Diagnostic Assessment in IBD Part 2: IBD scores and general principles and technical aspects. *J Crohns Colitis*. 2018. doi: 10.1093/ecco-jcc/jjy114. [Epub ahead of print]

25 Kolorektales Karzinom

Werner Hohenberger

25.1 Kapitelzusammenfassung

Mit rund 60.000 Neuerkrankungen jährlich gehören kolorektale Karzinome neben dem Mamma- und dem Prostatakarzinom zu den drei häufigsten malignen Tumoren in Deutschland. Alterskorrigiert nimmt ihre Häufigkeit seit wenigen Jahren ab. Trotzdem tritt hierzulande dieses Karzinom weltweit mit am häufigsten auf. Da die Inzidenz ab dem 55. Lebensjahr steil ansteigt, sollte ohne familiäre Belastung ab dem 50. Lebensjahr eine koloskopische Vorsorgeuntersuchung erfolgen.

Die Behandlung von Kolon- bzw. Rektumkarzinomen folgt vor allem unter multimodalen Gesichtspunkten unterschiedlichen Strategien, weshalb bei der Diagnose wie auch der Dokumentation eine klare Zuordnung erfolgen sollte, beim Rektumkarzinom zudem unter Benennung der Höhenangabe in Dritteln.

Immerhin werden derzeit geschätzt 15 % diese Karzinome durch Vorsorgeuntersuchungen entdeckt, aber immer noch 20 % mit Fernmetastasen, da möglicherweise hinweisende Symptome zu lange ignoriert werden. Blut mit dem Stuhl, eine unklare Anämie, Änderung der Stuhlgewohnheit, eventuell im Wechsel von Durchfall und Verstopfung werden zu lange verdrängt. Nur eine komplette Koloskopie kann dann ein kolorektales Karzinom ausschließen.

Die Anforderungen an die chirurgische Behandlung des Kolonkarzinoms wurden viele Jahre unterschätzt. Vielmehr war das klinische wie auch wissenschaftliche Interesse aus verschiedensten Gründen vor allem auf Seiten der Diagnostik, der Reputation einer Rektumkarzinomoperation und der multimodalen Behandlungsoption beim Rektumkarzinom weit größer. Der Verlass auf die adjuvante Chemotherapie des Kolonkarzinoms hat ein Übriges beigetragen. Dies hat dazu geführt, dass entgegen fast einhundertjähriger Erfahrung zuvor mittlerweile die Prognose des Rektumkarzinoms besser als die des Kolonkarzinoms ist. Wohl deshalb wurde die Einführung der kompletten mesokolischen Exzision vor zehn Jahren mit dem Vorschlag einer definierten Standardisierung der Kolonkarzinom-Chirurgie innerhalb kurzer Zeit weltweit aufgegriffen und akzeptiert. Sie beinhaltet vor allem die scharfe Präparation zwischen der mesokolischen und parietalen Faszie und die zentrale Durchtrennung der den Tumor versorgenden Arterien und damit eine optimierte Lymphknotenausräumung. Ihr Vorteil ist inzwischen durch zahlreiche Daten belegt, wobei offensichtlich eine gewisse Lernkurve notwendig ist, um dieses Verfahren zu beherrschen, wobei die Rate postoperativer Komplikationen anschließend nicht ansteigt, sondern eher abnimmt.

Knapp über 60 % aller an einem kolorektalen Karzinom Erkrankte können geheilt werden. Hierbei bestehen aber immer noch erhebliche Ergebnisunterschiede, die sich besonders im fortgeschrittenen Stadium dokumentieren. So werden in der aktuellen

Literatur im Stadium III 5-Jahres-Überlebensraten noch mit erheblicher Schwankung zwischen 44 % und 80 % berichtet.

25.2 Definition von Kolon und Rektum

Das von Drüsenepithel ausgekleidete Kolon und Rektum erstreckt sich von der Bauhin'schen Klappe bis zum Übergangsepithel der Linea dentata mit einer Länge von etwa 1,2 m bis 1,5 m, die allerdings darüber hinaus noch variabel ist. Der makroskopisch definierbare Übergang zwischen Kolon und Rektum erfolgt relativ scharf und ist gekennzeichnet vom Verlust der Täten und der Appendices epiploicae des Kolons und der nachfolgenden gleichmäßigen Verteilung der äußeren, längsverlaufenden Muskultur auf die Darmwand im Rektum. Diese eindeutige Zuordnung von Läsionen zu einem der beiden Darmabschnitte ist derzeit allerdings erst intraoperativ nach Eröffnung der Bauchhöhle zu treffen, obwohl aktuelle radiologische Studien zum Ziel haben, bereits präoperativ eine Zuordnung von Karzinomen zum distalen Sigma oder dem proximalen Rektum treffen zu können. Diese Unschärfe der eindeutigen Zuordnung wird aus verschiedensten Gründen auch missbraucht, da Operationen von Rektumkarzinomen entgegen den tatsächlichen Anforderungen moderner Kolonkarzinomchirurgie lange Zeit als schwieriger galten, deshalb ein höheres Entgelt erzielen und damit auch aktuell noch mit einer höheren Reputation verbunden sind. Aus diesen Gründen hat sich der Begriff des „rektosigmoidalen Übergangs“ eingeschlichen, der Ermessensspielräume zulässt. Allerdings erlaubt er auch vor allem unter eindeutigen epidemiologischen wie auch therapeutischen Gesichtspunkten keine klare Zuordnung und sollte deshalb nicht mehr verwendet werden.

Ein weiterer Gesichtspunkt der eindeutigen Lokalisation von Karzinomen am Übergang beider Dickdarmabschnitte betrifft die Indikationsstellung zur neoadjuvanten Therapie. Es zeichnet sich ab, dass Karzinome des Kolons mit einer ungünstigen Prognose von einer neoadjuvanten systemischen Therapie profitieren und dies möglicherweise auch für Karzinome des oberen Rektumdrittels zutrifft. Für die unteren zwei Rektumdritteln hat sich für lokal fortgeschrittene Karzinome mittlerweile die neoadjuvante Strahlentherapie etabliert, insbesondere in Kombination mit der simultanen Chemotherapie. Deshalb ist die exakte präoperative Zuordnung von Karzinomen zu ihrer eindeutigen Lokalisation unabdingbar.

Unter operativen sowie weiteren Gesichtspunkten (Sphinktererhalt und Abstand eines Tumorrandes zur Linea dentata, postoperative Kontinenz im Falle einer Resektion, Rezidivrisiko, Lebensqualität) sind jedoch bei Karzinomen des unteren Rektumdrittels weitergehende anatomische Differenzierungen erforderlich. Die äußere längsverlaufende Muskulatur des Rektums setzt sich über die Linea dentata nach distal als M. sphincter ani internus fort bis zur palpatorisch zur erfassenden Anokutanlinie am unteren Ende des Analkanals („*intersphincteric groove*“), wo auch die potentiell behaarte Haut mit ihren weiteren Anhangsgebilden beginnt.

Unter dem Gesichtspunkt der bereits präoperativen Festlegung der Tumorlokalisierung im Rektum bzw. im distalen Kolon ist seit Jahrzehnten die starre Rektoskopie für die Therapieplanung wie aber auch Rekrutierung von Patienten in Studien eine bewährte Untersuchungsmethode, die eine sichere und reproduzierbare Lokalisationszuordnung erlaubt. Bei Karzinomen des unteren Drittels ist die Proktoskopie wie auch die flexible Koloskopie zur Therapieentscheidung gleichwertig.

Die UICC-Klassifikation definiert den Oberrand des Rektums mit dem starren Rektoskop ab der Anokutanlinie gemessen bei 16 cm. Der anale Kanal wird dabei mit einer Länge von 4 cm festgelegt, obwohl er bei der Frau im Allgemeinen kürzer ist. Die anteriore peritoneale Umschlagsfalte liegt dabei 9 cm bis 10 cm von der Anokutanlinie entfernt.

In den USA werden seit Jahrzehnten als Rektumkarzinome nur Tumore der unteren zwei Rektumdrittel (rektoskopisch bis 12 cm) definiert, in Korea sogar solche bis 9 cm. Die *European Society for Medical Oncology* weicht hiervon um ein weiteres ab und legt das kraniale Ende des Rektums bei 15 cm fest.

Inzwischen liegen auch umfangreiche Erhebungen vor, die radiologisch vor allem an Hand von MRT-Bildern eine präoperative anatomische Unterscheidung von Rektum- bzw. distalen Kolonkarzinomen zulassen. So gelingt die Lokalisation der anterioren peritonealen Umschlagsfalte, des Beginns des Rektums und des Analrands mittels Kernspintomographie mit hoher Zuverlässigkeit. Das kraniale Ende der Rektumwand lässt sich anhand des Verlustes der zirkulären longitudinalen Wand ebenfalls eindeutig identifizieren.

25.3 Epidemiologie

Das Robert Koch Institut weist 60.580 Neuerkrankungen an kolorektalen Karzinomen (C18–C20) für das Jahr 2013 aus. Nach dem Brustkrebs ist es damit der zweithäufigste maligne Tumor in Deutschland, gefolgt vom Prostatakarzinom. Dieses Karzinom macht demzufolge 12,6 % aller Malignome aus. Die Inzidenz beträgt somit ohne Alterskorrektur in Deutschland 73,27/100.000, alterskorrigiert in Europa aktuell 57,0. Das lebenslange Erkrankungsrisiko beträgt zwischen 4 % und 6 %. Zu rund 55 % sind dabei Männer betroffen; hierbei liegt deren Anteil beim Rektumkarzinom mit etwa 60 % noch etwas höher.

Das mittlere Erkrankungsalter liegt bei 72,9 Jahren für Frauen und 70,3 bei Männern. Insgesamt zeichnet sich in allen Altersgruppen ab 55 Jahren ein Rückgang seit 2004 ab. Für 2020 wird ein Abfall der Neuerkrankungen auf 58.000 Neuerkrankungen erwartet, der vor allem bei Frauen stärker ausgeprägt sein soll.

Weltweit erkranken etwa 1,4 Millionen Menschen jedes Jahr an Darmkrebs. Im internationalen Vergleich ist die höchste altersstandardisierte Rate an Neuerkrankungen für die Slowakei mit 135 dokumentiert, wobei in diesem Land das Geschlechterverhältnis Männer/Frauen etwa 1:3 beträgt. Weitere Inzidenzen sind in Tab. 25.1

dargestellt. Während in den „westlichen“ Ländern die Inzidenz zurückgeht, steigt sie vor allem in China, Japan und Korea weiter an, wobei als Ursache die Anpassung an „westliche“ Lebensgewohnheiten gesehen wird. Unabhängig davon ist der Anteil an Rektumkarzinomen in diesen Ländern zum Teil deutlich höher und erreicht bis zu 50 %.

Tab. 25.1: Altersstandardisierte (Welt) Inzidenz der Karzinome von Kolon und Rektum pro 100.000 außerhalb Europas (C18–20).

	Männer	Frauen
USA	29,6	22,1
Weißer	22,8	21,4
Schwarze	37,0	27,4
Chile, Concepcion	16,4	13,8
Brasilien, Florianopolis	40,7	28,1
China, Honkong	39,6	25,9
Guangzhou	26,9	19,5
Beijing	21,1	16,0
Indien, Mumbai	6,4	5,3
Japan, Osaka	45,9	27,7
Australien, Victoria	43,8	30,8

Im Jahr 2013 starben in Deutschland 25.693 Menschen an Darmkrebs. Damit liegt die rohe Mortalitätsrate bei 29,3 für Frauen und 34,5 bei Männern; die entsprechenden Raten altersstandardisiert lauten auf 13,0 und 21,6. Insgesamt beträgt der Anteil an allen Krebstodesfällen 8,0 %, wobei die Sterberate an dieser Tumorentität kontinuierlich abnimmt.

Als Risikofaktoren gelten vor allem hohes Alter und das Vorkommen von Adenomen und andere Dysplasien. Als weitere Ursachen werden langjähriges Rauchen, Übergewicht, mangelnde Bewegung, ballastarme Ernährung, Vitamin D-Mangel und hohe Nitratbelastung im Grundwasser diskutiert. Vor allem distale Kolon- und Rektumkarzinome treten in Verbindung mit dem Verzehr von rotem Fleisch und Milchprodukten gehäuft auf. Nicht in allen Studien konnten einige dieser Faktoren erhärtet werden.

25.4 TNM-Klassifizierung

Die aktuelle Klassifikation maligner Tumore wurde 2017 veröffentlicht.

Wie bereits bisher erfolgt die Festlegung nach histologischer Diagnosesicherung der jeweiligen T-, N- und M-Kategorie aufgrund klinischer Untersuchungen, bildgebender und endoskopischer Verfahren sowie einer chirurgischen Exploration.

25.4.1 T-Kategorien

Für alle Lokalisationen gelten bezüglich der Tiefeninvasion durch den Primärtumor folgende Definitionen mit gewissen Abweichungen bei Appendixkarzinomen (A):

- T1 Tumor infiltriert Submukosa
- T2 Tumor infiltriert Muscularis propria
- T3 Tumor infiltriert Subserosa oder in nicht peritonealisiertes perikolisches oder perirektales Gewebe bzw. (A) Mesoappendix
- T4 a Tumor perforiert viszerales Peritoneum, bzw. (A) eingeschlossen muzinöse peritoneale Tumorabsiedlungen oder azelluläres Muzin jenseits der Serosa der Appendix oder Mesoappendix innerhalb des rechten unteren Quadranten
- T4b Tumor infiltriert (direkt) andere Organe oder Strukturen.

Mit dieser Neuauflage wurde wiederum nicht der klinischen Entwicklung mit weiterer Präzisierung, vor allem der T3-Kategorie (T3 a,b,c,d) Rechnung getragen. Es ist mittlerweile gut belegt, dass das Lokalrezidiv von Karzinomen mit einer Infiltrationstiefe bis 5 mm (T3 a,b) demjenigen von pT2-Karzinomen entspricht und somit für diese Tumore eine neoadjuvante Radiochemotherapie entfallen kann.

25.4.2 N-Kategorien

Zu den regionären Lymphknoten gehören bei einem Appendixkarzinom diejenigen entlang der A. ileocolica.

Bei einem Karzinom des Kolons und Rektums erfolgt die Zuordnung komplexer. Regionäre Lymphknoten sind demnach bei einem Primärtumor im

- *Colon ascendens*: ileokolische, rechte und mittlere kolische Lymphknoten
- *Flexura hepatica*: rechte und mittlere kolische Lymphknoten
- *Colon transversum*: rechte, mittlere und linke kolische Lymphknoten und Lymphknoten an A. mesenterica inferior
- *Flexura lienalis*: mittlere und linke kolische Lymphknoten und Lymphknoten an A. mesenterica inferior
- *Colon descendens*: linke kolische Lymphknoten und Lymphknoten an A. mesenterica inferior

- *Colon sigmoideum*: linke kolische Lymphknoten und Sigma-Lymphnoten, Lymphknoten an der A. mesenterica inferior, der A. rectalis superior sowie rektosigmoidalen Lymphknoten
- *Rektum*: Lymphknoten an Aa. rectalis superior, media und inferior, mesenterica inferior, iliaca interna, mesorektale (paraproktale), laterale sakrale und prä-sakrale Lymphknoten sowie sakrale Lymphknoten am Promontorium (Gerota).

Metastasen in anderen als den angeführten Lymphknotenstationen werden als Fernmetastasen klassifiziert. Damit entsprechen Metastasen in den Lymphknoten über dem Pankreaskopf entlang der A. gastroepiploica dextra sowie am linken Unterrand des Pankreas bei Karzinomen des Colon transversum einschließlich beider Flexuren Fernmetastasen, obwohl sie aufgrund ihrer Lage (teilweise an nicht benannter Arterien, die embryologisch besehen vom Hinterdarm in Vorderdarmorgane ziehen) der ersten Lymphknotenstation entsprechen (s. a. Kap. 22).

- N0 Keine regionären Lymphknotenmetastasen
- N1 Metastasen in 1 bis 3 regionären Lymphknoten
 - N1a Metastase in 1 regionärem Lymphknoten
 - N1b Metastase in 2 bis 3 regionären Lymphknoten
 - N1c Tumorknötchen bzw. Satellit(ten) im Fettgewebe der Subserosa oder im nichtperitonealisierten perikolischen/perirektalen Fettgewebe ohne regionäre Lymphknotenmetastasen
- N2 Metastasen in 4 oder mehr regionären Lymphknoten
 - N2a Metastasen in 4 bis 6 regionären Lymphknoten
 - N2b Metastasen in 7 oder mehr regionären Lymphknoten.
 (beim Appendixkarzinom erfolgt keine weitere Unterteilung in 2a oder 2b)

25.4.3 M-Fernmetastasen:

- M0 Keine Fernmetastasen
- M1 Fernmetastasen
 - M1a Metastase(n) auf ein Organ beschränkt (Leber, Lunge, Ovar, nichtregionäre Lymphknoten), ohne Peritonealmetastasen (A) nur intraperitoneales Muzin
 - M1b Metastasen in mehr als einem Organ (A) nur intraperitoneale Metastasen, eingeschlossen muzinöses Epithel
 - M1c Metastasen im Peritoneum mit/ohne Metastasen in anderen Organen (A) nicht peritoneale Metastasen.

25.4.4 Stadieneinteilung

Stadium			
I	T1, T2	N0	M0
II	T3, T4	N0	M0
IIA	T3	N0	M0
IIB	T4a	N0	M0
IIC	T4b	N0	M0
III	jedes T	N1, N2	M0
IIIA	T1, T2	N1	M0
	T1	N2a	M0
IIIB	T1, T2	N2b	M0
	T2, T3	N2a	M0
	T3, T4a	N1	M0
IIIC	T3, T4a	N2b	M0
	T4a	N2a	M0
	T4b	N1, N2	M0
IV	jedes T	jedes N	M1
IVA	jedes T	jedes N	M1a
IVB	jedes T	jedes N	M1b
IVC	jedes T	jedes N	M1c

Die Stadieneinteilung beim Appendixkarzinom weicht hiervon im Wesentlichen nur im Stadium IV ab, insofern als dem Stadium IVA Karzinome der M-Kategorie M1b zugeordnet werden, wenn der Tumor gut differenziert ist; ansonsten erfolgt bei schlechterer Differenzierung die Zuordnung zum Stadium IVB.

25.5 Symptomatik und Differentialdiagnosen

Die Einführung gesetzlich geregelten Vorsorgemaßnahmen zur Früherkennung asymptomatischer Karzinome mit nunmehriger Koloskopie bereits ab dem 50. Lebensjahr hat sicherlich erheblich dazu beigetragen, dass der Anteil der im Stadium I entdeckten Karzinome im Laufe der zurückliegenden Jahre zugenommen hat. Mittlerweile betrug der Anteil des Stadium I im Krankengut der Chirurgischen Klinik Er-

langen in den Jahren 2003 bis 2009 30,8 %, hingegen nur 25,4 % in den sieben Jahren davor.

Mehr als 20 % aller Patienten weisen andererseits immer noch Fernmetastasen zum Zeitpunkt der Erstdiagnose auf.

Schätzungsweise um die 15 % aller kolorektalen Karzinome werden derzeit durch Vorsorgemaßnahmen entdeckt und ca. 10 % bis 15 % im Zuge der Diagnostik aus anderer Ursache. Häufigstes Symptom von Sigma- und Rektumkarzinomen ist der perianale Abgang von Blut mit dem Stuhl. Dieser Befund sollte nicht als „Hämorrhoidalblutung“ abgetan, sondern bei gegebener Risikokonstellation koloskopisch abgeklärt werden. Diarrhö vor allem im Wechsel von Obstipation und bleistiftdünner Stuhl ist ebenfalls bei dieser Lokalisation ein häufigeres Symptom. Eine Anämie liegt eher bei rechtsseitigen Karzinomen vor. Bauchschmerzen und wiederkehrende Übelkeit weisen auf stenosierende Karzinome hin.

Ungefähr 10 % aller Patienten kommen notfallmäßig zur stationären Aufnahme, wobei es sich überwiegend um Kolonkarzinome handelt. Zu fast drei Vierteln liegt dann ein Obstruktions-Ileus zugrunde, im Übrigen eine Perforation. Massive perianale Blutungen als erstes Symptom sind sehr selten.

Mögliche Symptome eines kolorektalen Karzinoms:

- Veränderung des Stuhlganges mit
 - schwarz gefärbtem, übelriechendem Stuhl
 - Blut auf oder im Stuhl
 - bleistiftdünner Stuhlgang
 - Wechsel von Durchfall und Obstipation
- wiederholte Darmkrämpfe über mindestens eine Woche hinweg
- laute Darmgeräusche; starke Blähungen, die evtl. auch mit Schleim-, Blut- oder Stuhlverlust verbunden sind
- unerklärliche Gewichtsabnahme
- Appetitlosigkeit, Müdigkeit, Blässe
- Leistungsabfall
- tastbare Verhärtungen im Bauchraum

Differentialdiagnostisch ist in Abhängigkeit von dem zum Arzt führenden Leitsymptom die Palette denkbarer Erkrankungen groß.

Die eher *spezifischeren* Kardinalsymptome eines kolorektalen Karzinoms sind

- Veränderung des Stuhlganges,
- Anämie,
- Bauchschmerzen.

Unspezifische Beschwerden sind Gewichtsverlust, Appetitlosigkeit und Leistungsabfall.

Letztendlich gilt es, bei entsprechenden Symptomen an ein kolorektales Karzinom zu denken. Dabei obliegt es der Erfahrung des Arztes, auch bei einem 35-jährigen

mit blutigen Stuhlauflagerungen eventuell auch ein Rektumkarzinom in die differentialdiagnostischen Überlegungen einzubeziehen und nicht ohne weitere Diagnostik ein Hämorrhoidalleiden zu unterstellen. Die Hinterfragung der Familienanamnese könnte in solchen Fällen entscheidend weiterhelfen. Letztendlich wäre bei den genannten Symptomen vor allem auch an eine Proktitis bzw. Colitis ulcerosa zu denken und eventuell ohnehin eine Koloskopie zu veranlassen.

Insgesamt gilt es, benigne Erkrankungen bei den vorgetragenen Symptomen auszuschließen bzw. zu verifizieren. Hierbei spielt auch der Zeitfaktor eine wichtige Rolle. Mutmaßlich maligne Erkrankungen lassen keine Wartefrist auf vorzunehmende Untersuchungen von drei Monaten zu.

Letztlich münden alle differentialdiagnostischen Überlegungen in eine Koloskopie ein. Diese Untersuchungen sollten vor allem dann erfolgen, wenn Änderungen der Stuhlgewohnheit und Blutauflagerungen im Stuhl auftreten. Anämie und Bauchschmerzen bedingen in der alltäglichen ärztlichen Praxis fast meistens zielgerichtete diagnostische Maßnahmen, die auch endoskopische Untersuchungen einzubeziehen haben.

Eine Sonderstellung nimmt das akute Abdomen ein. So gut wie immer gehen ihm relevante Beschwerden der betroffenen Patienten voraus, die ignoriert worden sind. Bei der Diagnostik eines Obstruktionsileus mit erhöhter Aspirationsgefahr ist eine Röntgenaufnahme im Stehen hilfreich (keinesfalls im Liegen, da dann Spiegelbildungen als Hinweis auf eine Obstruktion oder einen paralytischen Ileus der Diagnostik entgehen). Die computertomographische Untersuchung mit peroraler Kontrastmittelgabe erfasst vor allem eventuelle gedeckte Tumorperforationen und die exakte Tumorausdehnung. Um eine eindeutige Diagnose zu erreichen, ist sie immer, dann allerdings auch mit einem zusätzlichen peranal Kontrastmitteleinlauf durchzuführen.

25.6 Allgemeines zur Diagnostik

Im Vordergrund der Diagnostik steht zunächst der Nachweis des Primärtumors, dem sich weitere diagnostische Maßnahmen zur Festlegung der Tumorausdehnung anschließen (Staging). Deutlich weniger als zehn Prozent aller Fälle von Fernmetastasen werden durch kolorektale Karzinome bedingt; diese werden erst dann im Rahmen der Primärtumorsuche entdeckt.

Grundsätzlich sollte die chirurgische Therapie kolorektaler Karzinome nur auf Basis einer histologischen Diagnose erfolgen. Für die Indikation zu einem Verfahren eingeschränkter Radikalität sind seitens der pathohistologischen Untersuchung sogar weitergehende Kriterien zu erfassen (Grading, Tiefeninvasion mit Sm-Kategoriebestimmung, L-Kategorie).

Nach den aktuell gültigen Leitlinien sind folgende Untersuchungen zur präoperativen Ausbreitungsdiagnostik bei kolorektalen Karzinomen durchzuführen:

- komplette Koloskopie,
- CEA,
- Abdomensonographie und
- Röntgenuntersuchung des Thorax.

Im Falle eines Rektumkarzinoms ist zusätzlich zur endoskopischen Untersuchung die rektal digitale Untersuchung mit exakter Angabe der Höhenlokalisation, ein Kernspintomogramm des Beckens und eine Endosonographie bei solchen Karzinomen erforderlich, die möglicherweise durch ein lokales Verfahren behandelt werden können.

Sofern aufgrund einer nicht passierbaren Stenose eine komplette Koloskopie verunmöglicht wird, ist diese 3 bis 6 Monate postoperativ nachzuholen.

Des Weiteren ist bei einem unklaren sonografischen Befund oder des Verdachtes auf Fernmetastasen bzw. der Infiltration von Nachbarorganen oder angrenzenden Strukturen ein Mehrzeilen-CT des Abdomens bzw. bei Verdacht auf Lungenmetastasen des Thorax durchzuführen.

Ein PET-CT empfiehlt sich insbesondere dann, wenn aus lokalen Gesichtspunkten die Resektion von Fernmetastasen indiziert ist, das Risiko einer weitergehenden Fernmetastasierung oder eines zusätzlichen Lokalrezidivs aber erhöht ist. In diesem Sinne ist auch die kürzlich erfolgte Entscheidung des Gemeinsamen Bundesausschusses zur Finanzierung dieser Untersuchung zu interpretieren.

Derzeit noch nicht durch entsprechende Publikationen belegt, jedoch aufgrund der aktuellen Studienentwicklung absehbar, dürften Patienten mit einem erhöhten Risiko von Lymphknotenmetastasen eines Kolonkarzinoms von einer neoadjuvanten systemischen Therapie profitieren. Da die Spezifität aller bildgebenden Verfahren zur Feststellung von Lymphknotenmetastasen sehr gering ist, können nur indirekte Hinweise auf ein erhöhtes Risiko lymphogener Metastasierung weiterhelfen. Diese sind eine die Darmwand überschreitende Infiltration von mehr als 5 mm, extramurale Veneninvasion und schlechte Tumordifferenzierung. Deshalb ist zu erwarten, dass absehbar auch die Schnittbilddiagnostik zum Staging des Kolonkarzinoms bei fortgeschrittenen Tumoren zu den unabdingbaren Untersuchungen gezählt wird.

25.7 Allgemeines zur Therapie des kolorektalen Karzinoms

Die Therapie kolorektaler Karzinome erfolgt inzwischen differenziert in Abhängigkeit von einer Vielzahl von Parametern. Frühe Karzinome mit sehr geringem Metastasierungs- und lokalem Rezidivrisiko werden lokal und zunehmend häufiger mit endoskopischen Verfahren entfernt. Ihr Anteil macht inzwischen 5 % und 10 % aus. Bei Karzinomen mit einem erhöhten Rezidivrisiko oder nicht resektablen Fernmetastasen

erfolgt eine neoadjuvante Behandlung, in der Regel durch eine Chemotherapie, die im Falle des Rektumkarzinoms meistens eine lokale Bestrahlung einbezieht. Das weitere Vorgehen wie auch die zeitliche Abfolge der zu treffenden Maßnahmen hängt im Falle von Fernmetastasen auch vom Ausmaß der jeweiligen Remission ab. Letztlich haben auf diese Weise etwa 40 % primär inkurabler Patienten die Option auf Heilung.

Aufgrund dieser komplexen Behandlungsoptionen, die zudem eine hochwertige Bild gebende Diagnostik bedingt, können die im Einzelfall zu treffenden Therapieentscheidungen nur mehr durch kompetente Fachärzte der zu beteiligten Fachdisziplinen in einem gemeinsam abzuhaltenden Tumorboard getroffen werden.

25.7.1 Präoperative Darmlavage

Seit etwa zwanzig Jahren galt die in den späten siebziger Jahren eingeführte Lavage des Darmes vor der Operation eines kolorektalen Karzinoms als überholt, insbesondere vor einer Resektion wegen eines Kolonkarzinoms. Bei der Behandlung des Rektumkarzinoms oder bei laparoskopischen Operationen haben die meisten Chirurgen allerdings wegen der potentiellen Stuhlkontamination der Bauchhöhle ohnehin nie darauf verzichtet. Dies wurde durch Studien von Panis bezüglich des Rektumkarzinoms mit deutlich erhöhten postoperativen Komplikationen im Falle des Verzichtes auf eine Darmspülung vor kurzem nochmals erhärtet. Inzwischen liegen jedoch auch für das Kolonkarzinom Daten vor mit einer höheren Heilungsrate der Patienten mit einer präoperativen mechanischen Darmreinigung.

25.7.2 Perioperative Antibiotikaprophylaxe

Die perioperative Antibiotikaprophylaxe, am häufigsten mit einem Cephalosporin der zweiten oder auch dritten Generation in Kombination mit Metronidazol, einem gegen Anaerobier wirksamen Medikament senkt erwiesener Maßen die Rate postoperativer Wundinfektionen.

Neu in die Diskussion gekommen ist die orale Prophylaxe mit nicht resorbierbaren Antibiotika, insbesondere in Kombination mit systemischen Gaben. Eine kürzliche Studie ließ jedoch keinen Vorteil erkennen.

25.7.3 Neoadjuvante Therapie

Eine regelhafte neoadjuvante Therapie des Kolonkarzinoms ist derzeit noch nicht etabliert. Nur beispielsweise bei Karzinomen des distalen Sigmas mit Infiltration des Retroperitoneums und Kontakt zu den Iliakalgefäßen bietet alleine eine vorgeschaltete Radiochemotherapie

Aussicht auf Heilung: Es ist jedoch zu erwarten, dass die britische Foxtrott-Studie zu der Empfehlung einer neoadjuvanten systemischen Therapie im Falle von Karzinomen mit einem erhöhten Risiko von Lymphknotenmetastasen oder extramuraler Veneninvasion führen wird.

Das derzeitige multimodale Vorgehen beim Rektumkarzinom wird im nächsten Kapitel dargestellt.

25.8 Chirurgische Therapie des Kolonkarzinoms

Die chirurgischen Anforderungen an Operationen von Kolonkarzinomen wurden lange unterschätzt. Dies wird durch eine ganze Reihe von Daten belegt. Die Qualität von Operationspräparaten mit eindeutigem Einfluss auf die Prognose weist national wie auch international erhebliche Unterschiede auf. Vor allem bei fortgeschrittenen Kolonkarzinomen mit Lymphknotenmetastasen oder Infiltration von Nachbarorganen schwanken die Überlebensraten beträchtlich, mit lokalen Rezidivraten von über 20% und Halbierung der Heilungschancen im Vergleich zu optimierter chirurgischer Therapie. Dies führte dazu, dass nahezu weltweit inzwischen die Prognose des Rektumkarzinoms besser als die des Kolonkarzinoms ist.

Diese Qualitätsunterschiede der Behandlung machen es offensichtlich, dass eine tatsächliche Standardisierung der chirurgischen Therapie des Kolonkarzinoms bisher nicht umfassend erfolgt ist. Mit dem Ziel einer Vereinheitlichung und optimierten chirurgischen Behandlung des Kolonkarzinoms wurden 2009 unter dem Begriff der

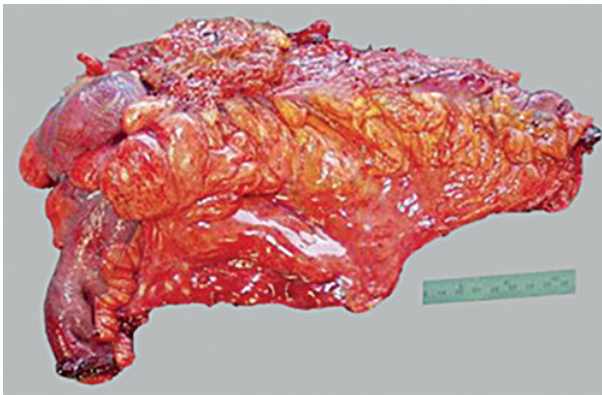


Abb. 25.1: Operationspräparat nach einer Hemikolektomie rechts bei einem Karzinom des Colon ascendens mit Infiltration der vorderen Bauchwand. Die mesokolische Faszie ist allseitig glatt und weist keinerlei Defekte auf. Das Karzinom ist vor allem auch zirkumferenziell im Gesunden entfernt und wird von einer durchgängig intakten Schicht der Bauchdeckenmuskulatur abgedeckt. Der Gefäßpedikel der Arteria ileocolica ist nach zentraler Absetzung des Gefäßes lang. Auch der rechte Ast der a. colica media wurde zentral an der Teilung des Hauptastes abgesetzt. Damit sind alle regionären Lymphknoten entfernt.

kompletten mesokolischen Exzision (CME) die Prinzipien beschrieben, die den onkologischen Erfordernissen der chirurgischen Behandlung von Karzinomen in allen Kolonabschnitten gerecht werden (Abb. 25.1). Dieses Konzept fußt auf den embryologischen und differenzierten anatomischen Gegebenheiten, dem strikten Erhalt der mesenterialen Hüllschichten (Faszien) durch scharfe Präparation im spaltförmigen Raum zwischen der mesenterialen und der parietalen Faszia sowie der zentralen Durchtrennung der Arterien, die den vom Tumor betroffenen Dickdarmabschnitt versorgen. Damit wird das gesamte regionäre Lymphabstromgebiet entfernt und eine wesentliche Ursache von Lokalrezidiven vermieden.

25.8.1 Lokale Verfahren

Nur frühe Karzinome mit einem sehr niedrigen Risiko der lymphogenen Metastasierung lassen lokale Verfahren wie endoskopische Abtragung bzw. Submukosadissektion oder auch Segmentresektionen zu. Die Indikation für diese Maßnahmen leitet sich von den gleichen Kriterien wie beim Rektumkarzinom ab. Allerdings kommen lokale Wandexzisionen bei Kolonkarzinomen so gut wie nie zur Anwendung. Im Gegensatz zur lokalen Wandexzision im Rektum bedingte eine radikale Nachoperation im Falle eines „high-risk-Karzinoms“ eben eine nochmalige Laparotomie, wenn nach einer Segmentresektion eines T1-Karzinoms bei der späteren pathohistologischen Aufarbeitung Lymphknotenmetastasen gefunden würden. Solange also durch geeignete präoperative Untersuchungen eventuelle Lymphknotenmetastasen nicht sicher auszuschließen sind, empfiehlt sich auch bei T1-Karzinomen beispielsweise mit Lymphgefäßinvasion in der vorausgegangenen Biopsie eine radikale Operation. Inwieweit dabei eine zentrale Gefäßabsetzung erfolgt, wird kontrovers diskutiert. In Japan wird in solchen Fällen eine sog. D2-Dissektion durchgeführt mit Durchtrennung der versorgenden Kolonarterie in Höhe der Aufteilung des zentralen Gefäßes. Allerdings resultieren die schwerwiegendsten Komplikationen aus Anastomoseninsuffizienzen, die unabhängig vom Resektionsausmaß und der Höhe der Gefäßdurchtrennung auftreten. Zudem führt selbst der Verlust der halben Dickdarmlänge zu keinen funktionellen negativen Folgen, so dass auch bei frühen Karzinomen ein analoges Vorgehen wie bei fortgeschrittenen Karzinomen gerechtfertigt ist.

25.8.2 Radikale Operation

Der Begriff der radikalen Operation beinhaltet neben der Resektion des Primärtumors mit angemessenem Sicherheitsabstand, vor allem auch zirkumferentiell, daneben die komplette Ausräumung der regionären Lymphknoten mit zentraler Absetzung der Arterien, die den vom Karzinom betroffenen Kolonabschnitt versorgen. Tumoradhäsionen zu Nachbarstrukturen sind etwa je zur Hälfte durch entzündliche Fixierung bzw.

tatsächliche Tumordinfiltration bedingt. Jegliche Versuche, die tatsächlich zu Grunde liegende Ursache durch „vorsichtige“ Separation zu klären, müssen strikt unterlassen werden, da es ansonsten zur Tumordissemination in die Bauchhöhle kommt und sich darüber hinaus die Heilungschancen deutlich verschlechtern. Selbst wenn es sich nur um eine entzündliche Adhäsion handelt, liegt meistens ein lokal fortgeschrittenes Karzinom oder eine gedeckte Perforation vor. Vielmehr muss von vorneherein eine En bloc-Resektion der involvierten Strukturen erfolgen, seien es die Bauchwand oder auch der Pankreaskopf.

Lymphknotenmetastasen können sich bei Kolonkarzinomen epikolisch entlang den die Wand perforierenden Vasa rectae entwickeln oder viel häufiger in den parakolischen Lymphknoten entlang der arteriellen Randarkade, dies jedoch nie jenseits eines Abstandes von 8 cm zu beiden Seiten des Primärtumors. Der weitere Metastasierungs-weg folgt vielmehr zentralwärts entlang den benannten Kolararterien. Zentrale Lymphknotenmetastasen am Stamm dieser Arterien, welche in der japanischen Nomenklatur als D3-Lymphknoten bezeichnet werden, treten in einer Häufigkeit zwischen 3% und maximal 10% auf. Allerdings sind bei Karzinomen der Flexuren und des Querkolons auch Lymphknotenmetastasen über dem Pankreaskopf, an der A. gastroepiploica entlang der großen Magenkurvatur bzw. entlang dem Unterrand des linken Pankreas zu finden. Dies erklärt sich daraus, dass zum einen an beiden Flexuren dünnlumige Arterien aus den Kolararterien mit den Aa. gastroepiploicae kommunizieren können, so dass es z. B. in ebenfalls etwa 5% bis 10% zum Befall von Lymphknoten am Stamm dieses Gefäßes und damit rechts über dem Pankreaskopf kommen kann. Im linken Mesocolon transversum ziehen regelhaft drei bis vier dünnlumige Gefäße zentralwärts vom linken Ast der A. colica media ausgehend Richtung linkes Pankreas und kommunizieren mit der intrapankreatischen A. pancreatica transversa (Abb. 25.2).

Das Resektionsausmaß des Kolons selbst resultiert letztlich aus der jeweiligen arteriellen Versorgung des vom Tumor betroffenen Abschnittes, wobei es zahlreiche Gefäßvarianten gibt. Alle innerhalb eines Abstandes von 10 cm zu beiden Seiten des Karzinoms zentralwärts ziehenden Arterien sowie die nächste Arkade werden reseziert und dementsprechend auch der von der arteriellen Versorgung betroffene Dickdarm. Allein das terminale Ileum macht hiervon eine Ausnahme, da proximal der Äste der A. ileocolica niemals Lymphknoten entlang dem terminalen Ileum zu finden sind. In Japan werden die angrenzenden arteriellen Arkaden belassen und somit kürzere Kolonsegmente reseziert, ohne dass sich die onkologischen Langzeitergebnisse offensichtlich verschlechtern würden.

Bei Karzinomen des rechten Kolons bis zum linken Colon transversum werden die Patienten bei offenen Verfahren in Rückenlagerung operiert, im Falle von Tumoren der linken Flexur und des linken Kolons analog wie bei Rektumkarzinomen in einer modifizierten Steinschnittlagerung mit gespreizten Beinen, erhöhtem Becken und Streckung der Oberschenkel oder allenfalls leichter Beugung. Die meisten Chirurgen bevorzugen mediane Inzisionen, aber auch Oberbauchquerschnitte erlauben eine ausreichende Exposition bei rechtsseitigen Karzinomen.

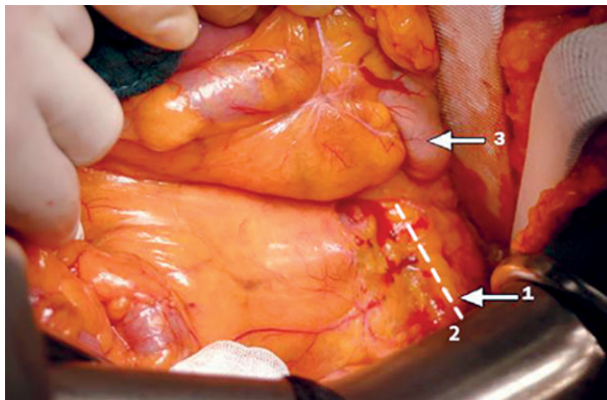


Abb. 25.2: Nach Abpräparation des großen Netzes vom Querkolon ist die Bursa omentalis breit eröffnet. Das vordere Blatt der mesenterialen Faszie des Mesokolon transversum ist gestreckt und geht kontinuierlich in das vordere Blatt der mesopankreatischen Faszie (1) über (Pfeil 3: Magen; Linie 2: spätere Inzision der vorderen mesopankreatischen Faszie). Eine der drei bis vier regelhaft vom linken Ast der A. colica media radiär zur intrapancreatischen A. pancreatica transversa verlaufenden dünnlumigen Arterien ist gut erkennbar. Bei der Mobilisierung der linken Kolonflexur werden sie ebenfalls durchtrennt, allerdings nicht unmittelbar am Pankreas. Diesen Gefäßen liegen am Pankreasunterrand die Lymphknoten an, die bei Karzinomen der linken Flexur befallen sein können.

(Erweiterte) Hemikolektomie rechts (Abb. 25.3)

Karzinome des Zökums und des Colon ascendens werden in gleicher Weise jeweils durch eine Hemikolektomie rechts reseziert. Die Präparation erfolgt von lateral nach medial und beginnt mit der Inzision des Peritoneums lateral des Dickdarmes. Damit gelangt man unmittelbar in den spaltförmigen Raum zwischen der die retroperitonealen Organe sowie Vena cava und Aorta bedeckenden parietalen Faszie und der kontinuierlich über alle Bauchorgane hinwegziehenden mesenterialen Faszie. Diesen Raum („Interface“) hat bereits Toldt vor 140 Jahren beschrieben. Durch Zug und Gegenzug unter strikter Vermeidung jeglicher Läsionen vor allem des Mesocolon ascendens wird zunächst das Duodenum mit dem Pankreaskopf („Kocher’sches Manöver“) und die gesamte Mesenterialwurzel mobilisiert, so dass der Tumor vor die Bauchdecke gelagert wird und frei zugänglich ist. Vor allem bei sehr adipösen Patienten erlaubt dies eine sichere Präparation entlang des dorsalen Blattes der mesokolischen Faszie und später einen kontrollierten Zugang zur Vena mesenterica superior und der einmündenden V. gastroepiploica dextra bzw. dem sehr viel häufigeren gastrokolischen Venentrunkus sowie dem Ursprung der Kolonarterien.

Als nächstes erfolgt die Inzision der Adhäsion des Duodenums vom dorsalen Blatt des Mesocolon ascendens mit nachfolgender scharfer Abpräparation der dieses Organ sowie den angrenzenden Processus uncinatus wie auch die Vena mesenterica superior bedeckenden viszerale Faszie. Über dieser Vene geht sie in die mesokolische Faszie über, die hier längsverlaufend scharf inzidiert werden muss, um Zugang

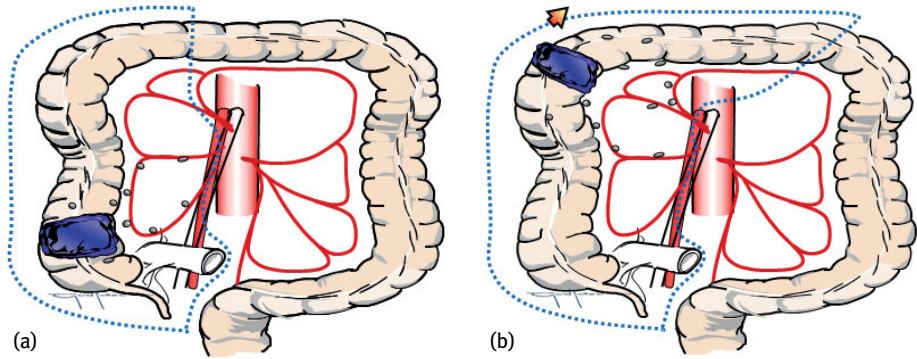


Abb. 25.3: Ausmaß der Kolonresektion bei einer Hemikolektomie rechts (a). Die Absetzung des Colon transversum erfolgt in Höhe des Abganges des rechten Astes der A. colica media aus dem Hauptstamm. Bei einer erweiterten Hemikolektomie rechts (b) wird die A. colica media zentral und das Kolon vor der linken Flexur durchtrennt.

zu dem Ursprung der A. ileocolica und dem Stamm der A. colica media zu erhalten. Eine aus der A. mesenterica superior zentral abgehende A. colica dextra fehlt ja in den allermeisten Fällen; vielmehr versorgt in etwa 85% ein aus der A. colica media nach rechts ziehender Ast das Colon ascendens. Vorher wird jedoch durch Abpräparation des großen Netzes vom Quercolon die Bursa omentalis major breit eröffnet. Auch nun erfolgt dessen Ablösung durch scharfe Präparation zwischen der ebenfalls das große Netz bedeckenden viszeralen Faszie und dem adhären Kolon bzw. dem oberen Blatt (Faszie) des Mesocolon transversum. Hierbei ist besonders auf die Einmündung des gastrokolischen Venentrunkus in die V. mesenterica superior zu achten, da er bereits weitestgehend freiliegt und durch brusken Zug am Mesocolon transversum einmündende Äste, am häufigsten die V. colica dextra oder er selbst zentral ausreißen und zu starken Blutungen führen können. Es ist deshalb vorteilhaft, die in fast 90% aller Fälle in diesen Trunkus einmündende V. colica dextra präliminär zentral abzusetzen. Sofern auch die V. colica media ebenfalls Teil dieses Trunkus ist, wird sie ebenfalls zentral durchtrennt. Damit ist das gesamte rechte Kolon bis zur Transversum-Mitte völlig frei präpariert, so dass nun übersichtlich unter Schonung des die A. mesenterica superior bedeckenden autonomen Nervengeflechtes zentral die A. ileocolica und der rechte Ast der A. colica media durchtrennt werden können. Das terminale Ileum wird etwa 8 cm vor der Bauhin'schen Klappe schräg je nach Lumen des Dickdarmes abgesetzt. Die Durchtrennung des Querkolons erfolgt in Höhe des Stammes der A. colica media, gefolgt von der Anastomose (Ileo-Transversostomie). Persönlich wurde immer eine End-zu-End-Anastomose mit einreihig extramuköser fortlaufender Naht gefertigt.

Karzinome der rechten Flexur und des rechten Colon transversum machen eine erweiterte Hemikolektomie erforderlich. Der Unterschied zu der vorausgehend be-

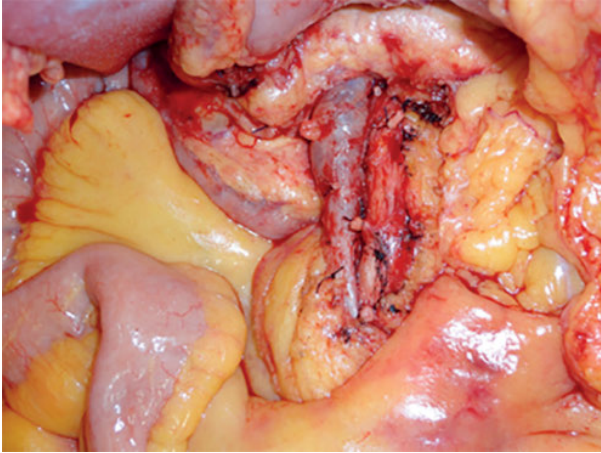


Abb. 25.4: Operationssitus nach einer erweiterter Hemi-kolektomie rechts wegen eines Karzinoms der rechten Kolonflexur. Die A. colica media und A. ileocolica sind zentral abgesetzt, die autonomen Nerven als längsverlaufendes Geflecht über der A. mesenterica superior wurden erhalten.

schriebenen Operation besteht darin, dass die A. colica media zentral durchtrennt wird, ebenso die A. gastroepiploica dextra ebenfalls zentral unter Abdissektion der wenigen Lymphknoten über dem Pankreaskopf. Außerdem wird je nach exakter Lage des Primärtumors ein Anteil des rechten Omentum majus reseziert unter Skelettierung der großen Magenkurvatur, beginnend proximal des Pylorus. Die A. pancreaticoduodenalis superior kann hierbei geschont werden. Bezüglich des Ausmaßes des zu resezierenden großen Netzes wird arbiträr auch hier auf die „10-cm-Regel“ zurückgegriffen, da man unterstellen kann, dass jenseits davon perigastrisch keine Lymphknotenmetastasen zu finden sein werden.

Die Absetzung des Colon transversum nach links zu wird durch die jenseits von 10 cm des linken Tumorrandes aufzufindende, zentralwärts in Richtung Pankreas ziehende Arterie bestimmt, die in die Resektion einbezogen wird. Hierbei gibt es zahlreiche Varianten des Verlaufes und des Kalibers dieser unbenannten Arterien (Abb. 25.4).

Für die Operation von *Karzinomen des linken Colon transversum wie auch der linken Flexur* können Patienten sowohl flach auf dem Rücken oder in „Rektumlagerung“ operiert werden. Bei beiden Lokalisationen muss das rechte Kolon wie oben beschreiben in gleicher Weise mobilisiert werden, da eine Aszendostomie oder im weitesten Falle eine Ileosigmoidostomie resultiert und somit das gesamte rechte Kolon zu mobilisieren und außerdem die A. colica media zentral zu durchtrennen ist. Für all dies ist der Zugang bei flacher Lagerung des Patienten einfacher. Bei nach dorsal kaudal in die Umgebung infiltrierenden Karzinomen der Flexur und der eventuellen Notwendigkeit, das Sigma ebenfalls komplett zu resezieren, ist der Zugang mit dem in Steinschnittlage positionierten Patienten kontrollierter und einfacher. Im Falle einer zusätzlichen Pankreaslinksresektion ist wiederum der Zugang zu der A. lienalis von rechts her übersichtlicher. All dies ist bei der Entscheidung für die entsprechende Lagerung des Patienten zu bedenken.

Bei der Mobilisierung des linken Pankreas sollte man sich den Verlauf des dorsalen Blattes der mesenterialen Faszie vor Augen führen: das hintere Blatt des Mesocolon transversum und descendens verläuft kontinuierlich kranialwärts weiter und zieht dorsal um das Pankreas herum und schließt auch die Lienalisgefäße ein (Abb. 25.2 und 25.5). Dies bedeutet auch, dass man bei der Abdissektion der Lymphknoten am Unterrand des Pankreas mit zentraler Durchtrennung der drei bis vier meist dünnlumigen Arterien sowohl das vordere wie auch das hintere Blatt durchtrennt. Die Präparationsebene erfolgt also im Zwischenraum zwischen dieser und der parietalen Faszie, die soweit sie die Nieren bedeckt, in der Vergangenheit auch als „Gerota’sche Faszie“ bezeichnet wurde.

Die weiterhin zu beachtenden Besonderheiten bei Tumoren dieser Lokalisation sind folgende:

- Aus onkologischen Gesichtspunkten kann das Colon ascendens erhalten werden, die rechte Flexur ist jedoch in die Resektion einzubeziehen. In mehreren Fällen kardiopulmonal vorbelasteter Patienten haben wir es erlebt, dass durch die postoperative Paralyse eine Distension des Zökums aufgetreten ist unter Entwicklung einer umschriebenen Wandnekrose mit nachfolgender Perforation, so dass man bei derartig vorbelasteten Patienten eine vollständige Entfernung des rechten Kolons diskutieren kann.
- Die Höhe der distalen Durchtrennung des Kolons (C. descendens bzw. Sigma) ergibt sich aus den zentralwärts verlaufenden Arterien im Bereich des betroffenen Kolons unter Beachtung der 10 cm-Regel. Der Stamm der A. mesenterica inferior kann meistens erhalten werden; die A. colica sinistra ascendens als am häufigsten aufzufindende Versorgung der linken Flexur wird zentral unter Schonung des autonomen Plexus mesentericus durchtrennt. Wird das proximale Colon descendens im Falle eines Flexurenkarzinoms überwiegend von einer A. colica sinistra accessoria versorgt, die in etwa 5% aller Fälle zu finden ist und zentral links aus dem Stamm der A. mesenterica superior abgeht und streckenweise parallel mit der Vena mesenterica inferior verläuft, so muss auch diese an ihrem Ursprung abgesetzt werden.
- Die zentrale Durchtrennung der A. colica media kann unterbleiben, wenn in einem Abstand von mehr als 10 cm proximal des Tumors eine relevante Arterie von ihrem linken Ast aus zentral Richtung Pankreas verläuft.
- Die Abdissektion der Lymphknoten am Unterrand des linken Pankreas. Sie sollte unterbleiben, wenn diese Lymphknoten durch vorausgegangene Pankreatitiden am Pankreas fixiert sind, da dann mit hohem Risiko postoperative Pankreasnekrosen mit allen möglichen Folgen resultieren können.
- Die Resektion der Arkade der A. gastroepiploica unter Skelettierung der großen Magenkurvatur. Bei der Absetzung der zahlreichen kleinen Gefäße muss die Magenwand sicher geschont werden (keine Massenligaturen!), da es ansonsten zu Magenwandnekrosen kommen kann. Das Ausmaß der damit einhergehenden Re-

sektion des großen Netzes hängt wiederum vom Abstand der radiär von diesem Gefäß ausgehenden, in das große Netz einstrahlenden Arterien ab (10 cm-Regel). Die Abb. 25.5 zeigt das Operationspräparat nach Resektion eines Karzinoms der linken Kolonflexur.

- Für die Fertigung der Anastomose wird das terminale Ileum oder das Colon ascendens gegen den Uhrzeigersinn gedreht und mit dem distalen Kolon anastomosiert. Ein wie auch immer gearteter Verschluss eines Mesenterialschlitzes ist damit nicht möglich.

Patienten mit *Karzinomen im Colon descendens und im Sigma* werden immer in Rektumlagerung gebracht. Die wesentlichen Schritte beinhalten:

- Die *Mobilisierung des gesamten linken Kolons* mit der Flexur einschließlich des oberen Rektumdrittels mit scharfer Präparation zwischen der dorsalen Faszie des Mesocolon descendens, bzw. Mesosigmas und des kranialen Mesorektums und der parietalen Faszie auf der dorsalen Seite. Nicht nur bei adipösen Patienten bewährt es sich, bei den allermeisten Karzinomen dieser Lokalisationen, d. h. sofern im Falle eines proximalen Deszendenskarzinoms dieses nicht Wand überschreitend wächst, zunächst median möglichst weit kranialwärts dorsal entlang der mesenterialen hinteren Faszie des Pankreas zu präparieren und erst dann strikt entlang der anterolateralen Darmwand im Bereiche der linken Flexur vorzugehen und damit deren eigentliche Mobilisierung umzusetzen (Abb. 25.6). Im Übrigen erfolgt auch diese Dissektion zwischen dem „Interface“ der Faszien von Mesocolon descendens bzw. transversum, dem unteren Blatt der mesomentalen Faszie bzw. der die laterale Bauchdecke von innen bedeckenden parietalen Faszie.

Bei dieser Präparation gilt es noch einen weiteren wichtigen Aspekt zu beachten, der die Bewahrung der Vaskularisation der parakolischen Gefäße im Bereiche der linken Flexur betrifft und die bei weitem häufigste Ursache einer Gangrän des zur Anastomosierung transponierten Colon descendens sein dürfte. Alleine durch grobes Umfassen der Kolonwand mit Einbeziehung der parakolischen Randarkade und Ausübung von Scherkräften durch die Fingerspitzen des Assistenten oder auch des Operateurs auf diese Gefäße kann es zu Intimaläsionen mit nachfolgender lokaler Thrombose sowie konsekutivem Verschluss der gesamten Blutversorgung des transponierten Kolons kommen. So gut wie nie sind Gefäßvarianten die Ursache. Dabei erfolgt die Auslösung der linken Flexur durch scharfe Präparation unmittelbar entlang der Darmwand, wiederum den mesenterialen Faszien folgend (Abb. 25.7) und unter Vermeidung jeglichen Zugs auf die möglichen mesenterialen Fazienduplikatur, die zur Milz ziehen. Durch diese Maßnahmen werden auch Milzverletzungen zuverlässig vermieden.

- Die *zentrale Durchtrennung der A. mesenterica inferior* mit Schonung des Plexus mesentericus und die Absetzung der V. mesenterica unmittelbar unterhalb des Pankreas. Nur mit diesen beiden Maßnahmen gelingt eine spannungsfreie Transposition des linken Kolons bis in die Tiefe des kleinen Beckens. Wenn der Stamm

der A. rectalis superior erhalten und nur die A. colica sinistra zentral durchtrennt wird und lediglich die anliegenden Lymphknoten am Stamm dieses Gefäßes abdisseziert werden, ist dies onkologisch ausreichend.

- Die Durchtrennung des proximalen Kolons erfolgt beim Descendens- wie auch beim Sigmakarzinom mindestens 10 cm proximal des Tumors unter Einbeziehung der letzten zentralwärts ziehenden Arterie. Beim Sigmakarzinom reicht fast immer die Absetzung des Dickdarmes im distalen Colon descendens aus; aboral wird stets das obere Rektumdr Drittel durchtrennt, da die parakolische Gefäßarkade im distalen Sigma inkonstant ist (Sudeck'scher Punkt).

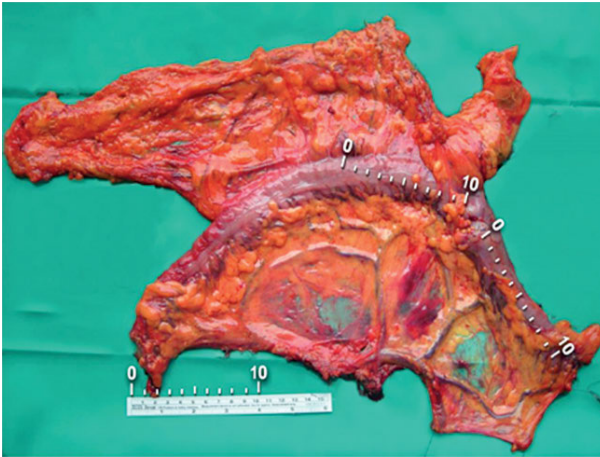

Abb. 25.5: Resektat eines Karzinoms der linken Kolonflexur (1). Jenseits einer Entfernung von mehr als 10 cm finden sich keine perikolischen Metastasen mehr; der Lymphabstrom erfolgt vielmehr zentralwärts entlang den radiär verlaufenden Arterien zum Stamm der A. colica media bzw. A. mesenterica inferior. Bei dieser Lokalisation können auch Lymphknotenmetastasen entlang der A. gastroepiploica dextra (2) und am linken Pankreasunterrand (3) auftreten.

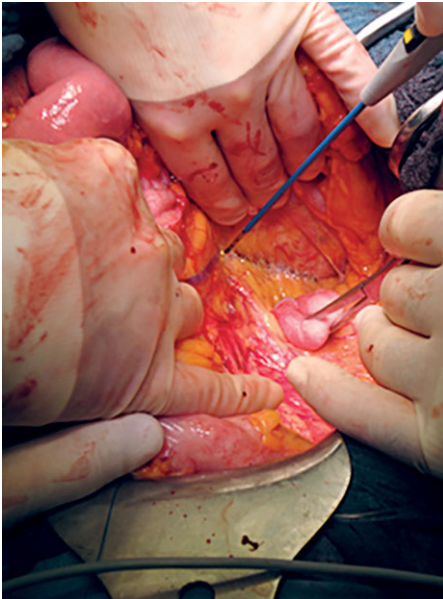


Abb. 25.6: Verlauf des unteren Blattes der mesokolischen Faszie des Querkolons (von der Hand des Assistenten zurückgehalten), welche weiter kontinuierlich dorsal um das Pankreas herumzieht und damit zur mesopankreatischen Faszie wird. Bei der Mobilisierung der linken Kolonflexur erleichtert die bis hinter das Mesopankreas reichende Abpräparation von der parietalen Faszie die spätere eigentliche Auslösung des Dickdarmes (Abb. 25.5). Die Spitze der Diathermie liegt unmittelbar am medialen Rand des erkennbaren spaltförmigen Raumes („Toldt's Interface“) zwischen dorsalen mesopankreatischen und der parietalen Faszie, welche nachfolgend durch Zug und Gegenzug eröffnet und damit das linke Pankreas mobilisiert wird.

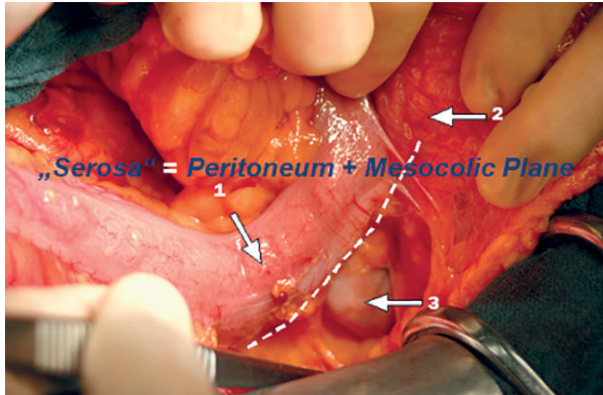


Abb. 25.7: Die Präparation zur Auslösung der linken Flexur erfolgt unmittelbar entlang der Darmwand, wobei wiederum im Zwischenraum von der mesokolischen Faszie („Darmserosa“) zu dem Faszienblatt der Unterfläche des großen Netzes (dorsales „Mesomentum“) bzw. dem die Milz bedeckenden mesenterialen Faszie („mesolienale“ Faszie) präpariert wird (1 „Serosa“; 2 untere, das große Netz bedeckende mesenteriale Faszie; 3 Magen).

Reicht die Länge des verbleibenden linken Colon transversum zur spannungsfreien Anastomose mit dem oberen Rektum nicht aus, muss die A. colica media durchtrennt werden. Dabei kann es notwendig werden, aus Gründung der ausreichenden Durchblutung das Querkolon nach zu reseziieren. Gelegentlich scheint der zu anastomosierende Dickdarm auch ohne diese Maßnahme ausreichend lang zu sein, wenn man ihn über die Dünndarmschlingen hinweg ziehen lässt. Diese Maßnahme ist jedoch mit einem erhöhten Risiko der Anastomoseninsuffizienz verbunden, da auch durch die postoperative Darmatonie Zugspannung auf die Anastomose kommen kann.

Sondersituationen

- *Multiviszzerale Resektionen:* In etwa 10 % aller Kolonkarzinome ist der Primärtumor an angrenzende Strukturen fixiert, hierbei am häufigsten am Blasendach, an Dünndarmschlingen und der Bauchdecke. Pankreas, Magen oder Milz können aber genauso einbezogen sein, allerdings mit einer Häufigkeit unter 5 %. Nur in etwa der Hälfte aller Fälle liegt auch histologisch gesichert eine tatsächliche Infiltration dieser Nachbarorgane vor. Im Übrigen handelt es sich um entzündliche Adhäsionen bis hin zu gedeckten Perforationen. In allen diesen Fällen muss von vorneherein ein En-bloc Resektion aller involvierter Strukturen geplant werden, wobei zudem den allgemeinen Regeln bezüglich Erhaltung der mesenterialen Faszien, der Dissektion der regionären Lymphknoten und Wahrung eines ausreichenden zirkumferentiellen Sicherheitsabstandes zu folgen ist. Jeglicher Versuch einer „vorsichtigen“ Trennung involvierter Organe zur Prüfung einer

tatsächlichen Infiltration sollte unterlassen werden, da ansonsten im Falle einer Freilegung des Karzinoms auch nach einer kompletten Entfernung in einem zweiten Schritt das Lokalrezidiv-Risiko mindestens verdoppelt wird und die Heilungschancen vor allem im Stadium III halbiert werden dürften.

- *Notfälle:* Ebenfalls etwa ein Zehntel aller Dickdarmkarzinome wird erst in einer Notfallsituation diagnostiziert. Hierbei handelt es sich überwiegend um eine Tumorobstruktion. In solchen Fällen ist die Entscheidung zu treffen, ob eine primäre Tumoresektion mit oder ohne Anastomose, ggf. mit einem protektiven Stoma oder zuerst ein dem Tumor vorgeschaltetes Deviationsstoma anzulegen ist.

Die primäre endoskopische Stentplatzierung zur Beseitigung der Obstruktion wird kontrovers beurteilt. Bezüglich der onkologischen Prognose ist sie in erfahrenen Händen der Operation wahrscheinlich gleichwertig. Dem stehen allerdings hohe Komplikationsraten und einer damit verbundenen Letalität bis über 20 % gegenüber.

Sollte die Entscheidung für eine unmittelbare Tumoresektion fallen, muss diese vollständig nach den Regeln einer elektiven Karzinomresektion durchgeführt werden. Erscheint eine R0-Resektion, z. B. aufgrund der Infiltration eines Sigmakarzinoms in das Retroperitoneum im Bereich der Iliakalgefäße nicht möglich zu sein, wäre eine neoadjuvante Radiochemotherapie vorzuschalten und damit primär nach Ausschluss einer zusätzlichen gedeckten Perforation lediglich ein Transversostoma anzulegen.

Nach einer auch erweiterten rechtsseitigen Hemikolektomie eines obstruierenden Karzinoms kann in der Regel immer eine Anastomose angelegt werden. Ob auch bei Karzinomen einschließlich des Sigmas eine onkologisch nicht erforderliche Erweiterung der Resektion, unter Umständen mit vollständiger Kolektomie erfolgt, um eine kolokolische oder kolorektale Anastomose zu vermeiden, bleibt Ermessenssache. In Abhängigkeit von der Gesamtsituation (Alter des Patienten, Ausmaß und Dauer der vorbestehenden Darmdilatation proximal der Stenose, eventuell bereits eingetretene Durchblutungsstörungen oder seromuskuläre Einrisse des Zökums) kann auch mit hinreichender Sicherheit eine primäre Transverso-Rektostomie angelegt werden, eventuell mit einem protektiven Ileostoma.

Bei gedeckten Perforationen ist im Allgemeinen eine den onkologischen Erfordernissen gerecht werdende Resektion wie in elektiven Fällen ohne Einschränkungen durchführbar.

Auch bei freien Perforationen sollte möglichst eine entsprechende Tumoresektion erfolgen, ob in Diskontinuität oder mit nachfolgender Anastomose hängt vom Ausmaß einer eventuellen, vor allem diffusen Peritonitis ab.

Laparoskopische Operationen, Robotik

Mehrere randomisierte Studien haben inzwischen belegt, dass laparoskopische Resektionen von Kolonkarzinomen im Vergleich zum offenen Vorgehen onkologisch gleichwertige Ergebnisse erzielen können. Vor allem in asiatischen Ländern wird

mittlerweile die Mehrzahl linksseitiger Kolonkarzinome laparoskopisch operiert, zunehmend auch unter Einsatz von Robotersystemen. Deren Vorteil wiederum liegt in der Unabhängigkeit des Operateurs vom Assistenten, die dreidimensionale Wiedergabe und damit präzisere Darstellung des Operationsfeldes und die deutlich bessere Handhabung der Instrumente beim Nähen.

Grundsätzlich gelten bezüglich laparoskopischer Operationen kolorektaler Karzinome nach wie vor die Aussagen der Deutschen S3-Leitlinien, dass gleichwertige Behandlungsergebnisse im Vergleich zum offenen Verfahren nur bei entsprechender Expertise des Operateurs und geeigneter Selektion von Patienten zu erreichen sind. Vor allem bei adipösen Patienten ist bei der Manipulation des zu entwickelnden Resektates mit einem entsprechend erhöhten Gewicht eindeutig weniger kalkulierbar ein Einriss der mesokolischen Faszien im Vergleich zum offenen Vorgehen durch die relativ spitzen Enden der laparoskopischen Instrumente zu verhindern. Laparoskopische Resektionen des rechten Kolons einschließlich der linken Flexur sind in diesem Sinne technisch deutlich anspruchsvoller und mit einer längeren Lernkurve verbunden als linksseitige. Dies gilt um ein weiteres bei T4-Karzinomen.

Grundsätzlich sind letztlich bei laparoskopischen Resektionen bezüglich der onkologischen Anforderung die gleichen Bedingungen zu erfüllen wie beim offenen Vorgehen mit tatsächlich zentraler Absetzung der versorgenden Arterien und der strikten Vermeidung von Einrissen der mesokolischen Faszie während der Präparation. Dies stellt insbesondere bei adipösen Patienten eine hohe Herausforderung dar.

Palliative Resektionen und Vorgehen bei Fernmetastasen

Bewusst lokal palliative Resektionen unter Belassung makroskopisch sichtbarer Tumorstellen sollten auch bei Rezidiveingriffen der Vergangenheit angehören. Lokale R1-Resektionen hingegen sind nie ganz zu vermeiden. Die R1-Resektionsrate liegt derzeit in den Deutschen Darmkrebszentren nur mehr knapp über 2%. Im Detail ist hierbei zu beachten, dass die Definition einer R1-Resektion sowohl das Heranreichen des Tumors selbst bis an die Resektionsebene wie auch das Unterschreiten eines longitudinalen, vor allem aber auch des zirkumferentiellen Sicherheitsabstandes von einem Millimeter beinhaltet, was deshalb jeweils entsprechend zu dokumentieren und bei der Interpretation von Behandlungsergebnisses aber auch zu bewerten ist.

Im Falle von Fernmetastasen ist über die Therapieplanung vor jeglicher chirurgischen Maßnahme in einem interdisziplinären Tumorboard zu entscheiden. Grundsätzlich werden unter Ausschöpfung aller Behandlungsoptionen etwa 40% aller primär nicht kurativ behandelbarer Fernmetastasen im Gesunden resektabel. Die Heilungschancen der betroffenen Patienten sind dann denjenigen vergleichbar, deren Fernmetastasen primär entfernt werden konnten. Aber auch im Falle persistierender Fernmetastasen können Patienten bei geeigneter Selektion von einer Entfernung des Primärtumors profitieren.

25.9 Postoperative Komplikationen

Anastomosen-Insuffizienzen stellen die schwerwiegendste Komplikation nach Kolonkarzinomresektionen dar. Ihre Häufigkeit schwankt immer noch beträchtlich in Abhängigkeit von Operateur und Klinik. Ob der Indozyanintest mit Objektivierung der Durchblutung an den zu anastomosierenden Darmenden die Rate zu senken in der Lage ist, wird kontrovers diskutiert. Auch ohne diese Maßnahmen wurden in umfangreichen Serien von mehreren Hundert Patienten Insuffizienzraten unter 1% erreicht. Eine häufig nicht erfasste Ursache von Durchblutungsstörungen des zur Anastomose mit dem Rektum transponiertem Colon descendens sind vielmehr Intimaläsionen der Randarkade im Bereich der linken Flexur, die durch Verletzungen durch die den Darm fassenden Finger des Assistenten oder des Operateurs selbst bei deren Auslösung entstehen und nicht erfasst worden sind.

Nachblutungen sind bei scharfer Präparation und Wahrung der embryonalen Schichten selten. Die Rate von Nachoperationen beinhaltet diese Komplikation ebenso wie den postoperativen mechanischen Ileus sowie Reoperationen wegen einer Peritonitis.

Eine weitere Diskussion dreht sich um die Frage, ob durch die konsequente Umsetzung der kompletten mesokolischen Exzision die Häufigkeit postoperativer Komplikationen ansteigt.

Auch hierzu ist die Datenlage widersprüchlich. Es dürfte sich aber vielmehr so verhalten, dass nach Beendigung der sicherlich länger dauernden Lernphase die Komplikationsrate eher abnimmt. In diesem Zusammenhang hat sich allerdings eine bisher kaum erfasste Ursache potentieller intraoperativer Blutungen bei der Präparation im Bereich der rechten Kolonflexur ergeben. Diese resultieren aus der Tatsache, dass entgegen herkömmlicher anatomischer Beschreibungen die rechte Kolonvene nicht unmittelbar in die Vena mesenterica superior einmündet, sondern in rund 90% die Präparierebene quasi kreuzt und mit der Vena gastroepiploica dextra einen Venentrunkus bildet („Henle’s Loop“), der unter Umständen auch die Vena colica media einbezieht und erst dann zur Vena mesenterica zieht. Bei ungenügender Freilegung und Unterlassung einer präliminären Durchtrennung dieser Venen sowie inadäquatem Zug am Mesenterium kann es zum zentralen Ausriss der rechten Kolonvene aus diesem Gefäßtrunkus kommen mit der Folge einer gravierenden Blutung, vor allem, wenn dann ungezielte Umstechungsversuche folgen und nicht vielmehr durch kontrollierte Gefäßnaht oder auch alleine durch anhaltende Kompression die Blutung gestillt wird.

Die nachfolgende Tab. 25.2 gibt die Schwankungsbreite von Komplikationen aus dem Benchmark-Bericht der Deutschen Krebsgesellschaft wieder.

Tab. 25.2: Postoperative Komplikationen nach Kolonkarzinomresektionen laut Jahresbericht der zertifizierten Darmkrebszentren der Deutschen Krebsgesellschaft.

	Schwankungsbreite	mediane Rate
Anastomoseninsuffizienz	0 bis 19,05 %	4,55 %
Revisionsoperationen	0 bis 37,04 %	8,82 %
Postoperative Letalität	0 bis 13,46 %	2,14 %

25.10 Prognose

Bereits die *Bewertung von Operationspräparaten* lässt eine gute Beurteilung der Prognose im Falle einer R0-Resektion zu. Kriterien sind vor allem die Integrität der Hüllschichten des Resektates (mesokolische Faszie) unter Bezugnahme auf das Ausmaß eventuell gesetzter Verletzungen während der Operation. Unter Außerachtlassung jeglicher weiterer Kriterien wie Tiefeninvasion des Primärtumors oder Lymphknotenmetastasen verdoppelt sich mindestens das Risiko eines Lokalrezidivs alleine im Falle von Präparat-Einrissen bis auf die Muscularis propria im Vergleich zu geringfügigeren Läsionen oder völlig intakten mesenterialen Faszien. In solchen Fällen wird im Stadium III die Chance auf Heilung sogar halbiert. So lag die Rate von Lokalrezidiven im MRC Classic Trial bei Einrissen bis auf die Muscularis propria bei 22 %, hingegen nur bei 8 % bei den übrigen Präparaten. Die entsprechenden rezidivfreien 5-Jahresüberlebensraten betragen 48 % bzw. 77 %, im Stadium III 32 % bzw. 65 %.

Die Häufigkeit von *Lokalrezidiven* nach kurativer Resektion von Kolonkarzinomen wurde lange Zeit unterschätzt. Aus den Publikationen des Patientengutes in der von Moertel publizierten Studie zur adjuvanten Chemotherapie im Stadium III lässt sich erfassen, dass dort die Lokalrezidivrate über 20 % lag. In der jüngeren Literatur werden unter Einbeziehung der Stadien I bis III Häufigkeiten zwischen 1,5 % und 15,5 % mitgeteilt.

Die *Heilungsraten* nach einer kurativen Operation weisen ebenfalls beträchtliche Schwankungen auf. Für Deutschland wurden vom Robert Koch Institut für 2013/14 absolute Überlebensraten nach 5 Jahren für Männer von 51 % und für Frauen von 52 % mitgeteilt. Die relativen Raten betragen 62 % bzw. 63 %.

Im eigenen Krankengut der letzten Jahre lag die Gesamt-Überlebensrate nach fünf Jahren bei 78,3 %, das krebspezifische Überleben bei 90,6 %. Weitere Überlebensraten sind in Tab. 25.3 dargestellt.

Mit weiter fort geschrittenem Tumorstadium nehmen im Allgemeinen die Unterschiede der Überlebensraten zu. So schwanken die Krebspezifischen 5-Jahres-Überlebensraten im Stadium III in der jüngeren Literatur zwischen 44 % und über 80 %, nach Notfalloperationen die Rezidiv freie Überlebensraten zwischen 30 % und 50 %.

Tab. 25.3: 5-Jahres-Überlebensraten im Krankengut der Chirurgischen Universitätsklinik Jahre 2003 bis 2009.

	Gesamtüberlebensrate	Krebs spez. Überlebensrate
Alle Patienten	76,2 %	84,4 %
Stadium I, II	83,0 %	95,2 %
Stadium III	68,6 %	80,9 %
Elektiv	78,4 %	86,4 %
Obstruktions-Ileus	51,6 %	62,4 %

25.11 Nachsorge kolorektaler Karzinome

Nach einer kurativ R0-Resektion eines kolorektalen Karzinoms im Stadium II und III sind regelmäßige Nachsorgeuntersuchungen indiziert. Im Stadium I sind koloskopische Nachsorgeuntersuchungen zur Erkennung von Zweittumoren sinnvoll. Ausnahmen hiervon sind vorausgegangene lokale Behandlungen mit einem erhöhten Lokalrezidiv-Risiko. Hierunter fallen auch Patienten, die nach einer neoadjuvanten Radiochemotherapie eine komplette Remission erfahren haben und ausschließlich nachbeobachtet werden sollen. Da in solchen Fällen in bis zu 30 % der Betroffenen auch nach dem 5. Jahr noch Lokalrezidive auftreten können, sollte die Nachsorge auf acht Jahre ausgedehnt werden.

Die formale Begründung aufgrund Evidenz basierter Vorteile bezüglich des Überlebens durch frühzeitige Erfassung von Rezidiven mit erneuter Aussicht auf Heilung erfasst aus der Sicht von Patienten die Notwendigkeit einer auch länger andauernden Betreuung nach der Erstbehandlung jedoch nur ungenügend. Nach ausschließlich chirurgischer Behandlung eines Kolonkarzinoms sind funktionelle Störungen selten. Selbst im Falle einer adjuvanten Chemotherapie oder postoperativen Komplikationen ergeben sich aber bereits häufiger negative Langzeitfolgen. Nach einer tiefen anterioren Rektumresektion entwickeln mehr als die Hälfte der Patienten relevante Funktionsstörungen (LARS), die in Verbindung mit einer perioperativen Bestrahlung oder postoperativen Komplikationen noch häufiger auftreten. Deshalb sind in Nachsorgeuntersuchungen auch diese Aspekte einzubeziehen.

Unbesehen dessen werden nachfolgend die Intervalle und Inhalte von Nachuntersuchungen nach der abgeschlossenen Erstbehandlung kolorektaler Karzinome wiedergegeben (Tab.25.4). Sonderfälle wie vorausgegangene Resektion von Fernmetastasen, hereditäre und familiär gehäuft auftretende Karzinome bedürfen unter Umständen hiervon abweichende Nachsorgeschemata.

Tab. 25.4: Untersuchungen im Rahmen der Nachsorge kolorektaler Karzinome im Stadium UICC II oder III.

Untersuchung	Monate										
	3	6	9	12	15	18	21	24	36	48	60
Anamnese, körperliche Untersuchung, CEA		X		X		X		X	X	X	X
Koloskopie		X*		X**							X**
Abdomensonografie***		X		X		X		X	X	X	X
Sigmoidoskopie (Rektoskopie)***		X		X		X		X			
Spiral-CT °		X									
Röntgen Thorax °°				X				X	X	X	X

* wenn keine vollständige Koloskopie präoperativ erfolgt ist; ** bei unauffälligem Befund (kein Adenom, kein Karzinom) nächste Koloskopie nach 5 Jahren; *** nur beim Rektumkarzinom ohne neoadjuvante oder adjuvante Radiochemotherapie; ° nur beim Rektumkarzinom 3 Monate nach Abschluss der tumorspezifischen Therapie (Operation bzw. adjuvante Strahlen-/Chemotherapie) als Ausgangsbefund; °° nur beim Rektumkarzinom kann jährlich eine Röntgen-Thorax-Untersuchung durchgeführt werden.

25.12 Prävention

Ein „gesunder“ Lebensstil senkt das Risiko, an einem kolorektalen Karzinom zu erkranken. Die diesbezüglich modifizierenden Faktoren betreffen den Alkoholkonsum, körperliche Aktivität, Rauchen, Body-Mass-Index und Ernährungsgewohnheiten.

Grundsätzlich steigt die Inzidenz kolorektaler Karzinome ab dem 55. Lebensjahr steil an. Deshalb werden ab dem 50. Lebensjahr Vorsorgekoloskopien empfohlen, um eventuell entdeckte Adenome abzutragen. Durch die Vorsorgekoloskopie wird damit das Risiko deutlich gesenkt, an einem kolorektalen Karzinom zu erkranken.

Weiterführende Literatur

Arezzo A, Balague C, Targarona E, et al. Colonic stenting as a bridge to surgery versus emergency surgery for malignant colonic obstruction: results of a multicentre randomised controlled trial (ESCO trial). *Surg Endosc.* 2018;31(8):3297–3305.

Bray F, Colombet M, Mery L, et al. *Cancer Incidence in Five Continents, Vol. XI*, Lyon: International Agency for Research On Cancer, 2017.

Brenner H, Altenhofen L, Stock C, Hoffmeister M. Expected long-term impact of the German screening colonoscopy programme on colorectal cancer prevention: analyses based on 4,407,971 screening colonoscopies. *Eur J Cancer.* 2015;51(10):1346–1353.

- Bretagnol F, Panis Y, Rullier E, et al.; French Research Group of Rectal Cancer Surgery (GRECCAR). Rectal cancer surgery with or without bowel preparation: The French GRECCAR III multicenter single-blinded randomized trial. *Ann Surg.* 2010;252(5):863–868.
- Collin A, Jung B, Nilsson E, Pählman L, Folkesson J. Impact of mechanical bowel preparation on survival after colonic cancer resection. *Br J Surg.* 2014;101:1594–1600.
- D'Souza N, de Neree Tot Babberich MPM, Lord A, et al. The rectosigmoid problem. 2018. *Surg Oncol*;27(3):521–525.
- Deutsche Krebsgesellschaft, Kennzahlenauswertung 2018. Jahresbericht der zertifizierten Darmkrebszentren, Auditjahr 2017 / Kennzahlenjahr 2016.
- Dighe S, Swift I, Magill L, et al. Accuracy of radiological staging in identifying high-risk colon cancer patients suitable for neoadjuvant chemotherapy: a multicentre experience. *Colorectal Dis.* 2012;14(4):438–344.
- Erben V, Carr PR, Hollecsek B, et al. Strong associations of a healthy lifestyle with all stages of colorectal carcinogenesis: results from a large cohort of participants of screening colonoscopy. *Int J Cancer.* 2019;144(9):2135–2143.
- Glynn-Jones R, Wyrwicz L, Tiret E, et al. ESMO Guidelines Committee. Rectal cancer: ESMO Clinical Practice Guidelines for diagnosis, treatment and follow-up. *Ann Oncol.* 2017;28(suppl 4):22–40.
- Hohenberger W, Weber K, Matzel K, Papadopoulos T, Merkel S. Standardized surgery for colonic cancer: complete mesocolic excision and central ligation—technical notes and outcome. *Colorectal Dis.* 2009;11(4):354–364.
- Hunter C, Siddiqui M, Georgiou Delisle T, et al. CT and 3-T MRI accurately identify T3c disease in colon cancer, which strongly predicts disease-free survival. *Clin Radiol.* 2017;72(4):307–315.
- Ikeda A, Konishi T, Ueno M, et al. Randomized clinical trial of oral and intravenous versus intravenous antibiotic prophylaxis for laparoscopic colorectal resection. *Br J Surg.* 2016;103(12):1608–1615.
- Lee YJ, Yoon JY, Park JJ, et al. Clinical outcomes and factors related to colonic perforations in patients receiving self-expandable metal stent insertion for malignant colorectal obstruction. *Gastrointest Endosc.* 2018;87(6):1548–1557.
- Leitlinienprogramm Onkologie (Deutsche Krebsgesellschaft DK, AWMF). S3 Leitlinie Kolorektales Karzinom, Langversion 2.0, 2017.
- Mehta RS, Song M, Nishihara R, et al. Dietary patterns and risk of colorectal cancer: Analysis by tumor location and molecular subtypes. *Gastroenterology.* 2017;152:1944–1953.
- Merkel S, Mansmann U, Siassi M, et al. The prognostic inhomogeneity in pT3 rectal carcinomas. *Int J Colorectal Dis.* 2001;16(5):298–304.
- Merkel S, Weber K, Matzel KE, et al. Prognosis of patients with colonic carcinoma before, during and after implementation of complete mesocolic excision. *Br J Surg.* 2016;103(9):1220–1229.
- Perrakis A, Weber K, Merkel S, et al. Lymph node metastasis of carcinomas of transverse colon including flexures. Consideration of the extramesocolic lymph node stations. *Int J Colorectal Dis.* 2014;29(10):1223–1229.
- Robert Koch-Institut Berlin. Krebs in Deutschland für 2013/2014. 11. Auflage; Berlin 2017
- Sauer R, Becker H, Hohenberger W, et al. Preoperative versus postoperative chemoradiotherapy for rectal cancer. *N Engl J Med.* 2004;351:1731–1740.
- Siddiqui MRS, Simillis C, Bhoday J, et al. A meta-analysis assessing the survival implications of subclassifying T3 rectal tumours. *Eur J Cancer.* 2018;104:47–61.
- Sjövall A, Granath F, Cedermark B, Glimelius B, Holm T. Loco-regional recurrence from colon cancer: a population-based study. *Ann Surg Oncol.* 2007;14(2):432–340.
- Tanaka A, Sadahiro S, Suzuki T, Okada K, Saito G. Comparisons of Rigid Proctoscopy, Flexible Colonoscopy, and Digital Rectal Examination for Determining the Localization of Rectal Cancers. *Dis Colon Rectum.* 2018;61:202–206.

- Van der Vlugt M, Grobbee EJ, Bossuyt PMM, et al. Interval Colorectal Cancer Incidence Among Subjects Undergoing Multiple Rounds of Fecal Immunochemical Testing. *Gastroenterology*. 2017;153(2):439–447.
- West NP, Kobayashi H, Takahashi K, et al. Understanding optimal colonic cancer surgery: comparison of Japanese D3 resection and European complete mesocolic excision with central vascular ligation. *J Clin Oncol*. 2012;20;30(15):1763–1769.
- West NP, Morris EJA, Rotimi O, et al. Pathology grading of colon cancer surgical resection and its association with survival: a retrospective observational study. *Lancet Oncol*. 2008;9(9):857–865.
- Wittekind Ch (Hrsg.). *TNM: Klassifikation maligner Tumoren*. 8. Auflage. Wiley-VCH, Weinheim 2017.

26 Rektumkarzinom

Julia L. S. Hardt, Stefan Post

26.1 Kapitelzusammenfassung

Die MRT-Untersuchung des Beckens stellt den Goldstandard beim lokalen Staging des Rektumkarzinoms dar. Ergänzend zum Einsatz kommen die rektale Endosonographie und die starre Rektoskopie. Die Therapie des Rektumkarzinoms ist multimodal aufgebaut und setzt sich aus den einzelnen Modalitäten Radiotherapie, Radiochemotherapie, Chemotherapie und Operation zusammen. Die Zusammensetzung der Therapie hängt von der Tumorlokalisation sowie dem Tumorstadium ab. Bei gut oder mäßig differenzierten pT1-Karzinomen ohne Lymphgefäßinvasion (low-risk Histologie), ist eine lokale Tumorexzision mittels endoskopisch-mikrochirurgischer Resektion als alleinige kurative Therapie onkologisch ausreichend, sofern eine R0-Resektion erzielt werden kann. Als Methoden kommen die transanale endoskopisch-mikrochirurgische Resektion (TEM) und transanale endoskopische Operation (TEO) infrage. Den Goldstandard der radikalchirurgischen Therapie des Rektumkarzinoms stellt die total mesorektale Exzision (TME) dar, welche die Lokalrezidivrate erheblich senkt. Im Kontext der radikalchirurgischen Therapie sind nach deutscher S3-Leitlinie die (tiefe) anteriore Rektumresektion, die abdomino-perineale Rektumexstirpation und die intersphinkteräre Rektumresektion als onkologisch gleichwertig anzusehen. Für alle drei OP-Verfahren gelten die gleichen onkologischen Grundprinzipien. Die Rekonstruktion der Darmkontinuität sollte nach sphinktererhaltenden Resektionen durch eine Seit-zu-End Anastomose oder einen Kolon-J-Pouch erfolgen. Bei sehr ausgedehnten perinealen Defekten nach abdomino-perinealer Rektumexstirpation sollte die Rekonstruktion mittels myokutanem Lappen in Erwägung gezogen werden, beispielsweise unter Verwendung des Musculus rectus abdominis oder des Musculus gluteus maximus. Die laparoskopische Rektumresektion ist nach aktuellem Evidenzstand bei entsprechender Expertise des Operateurs eine onkologisch gleichwertige Alternative zur offenen Chirurgie. Unter den intraoperativen Komplikationen zählen Verletzungen von Ureter, Blase und Vagina sowie Blutungskomplikationen zu den relevantesten, postoperativ tragen Nachblutungen, Wundinfekte, Anastomoseninsuffizienz, Blasenentleerungsstörungen und Stomakomplikationen zur Morbidität bei. Um die aus der Anastomoseninsuffizienz resultierende Morbidität und Mortalität zu senken, sollte leitliniengerecht im Rahmen einer tiefen anterioren Rektumresektion mit tiefer Anastomose ein Deviationsstoma angelegt werden. Die onkologische Prognose hängt von Patienten-, Tumor- und Therapie-assoziierten Faktoren ab, wobei die Radikalität und Qualität der chirurgischen Resektion eine entscheidende Rolle spielen.

Hinweis: Zu Inzidenz, Epidemiologie, Definition, TNM-Klassifikation, Symptomatik, Differentialdiagnosen, allgemeiner Diagnostik und Nachsorge siehe Kap. 25

Kolonkarzinom. In diesem Kapitel werden nur die darüberhinausgehenden Spezifika des Rektumkarzinoms abgehandelt.

26.2 Spezielle Diagnostik des Rektumkarzinoms

26.2.1 MRT

Während zur Metastasensuche bei weiterem Abklärungsbedarf nach Röntgen-Thorax und Abdomen-Sonographie die Computertomografie (CT) Einsatz findet, gilt die Magnetresonanztomografie (MRT) als Goldstandard beim lokalen Staging. MR-morphologisch kommen der topografische Bezug des Tumors zur Grenzlamelle des Mesorektums sowie zu den Nachbarorganen im kleinen Becken zur Darstellung. Einen besonderen Vorteil bietet das MRT durch die akkurate Abbildung der mesorektalen Faszie und des zirkumferentiellen Resektionsrandes (engl. *circumferential resection margin*, CRM), siehe Abb. 26.1 und 26.2. In der Literatur ist gut belegt, dass die MRT-Bildgebung einen hohen prädiktiven Wert hinsichtlich des Befalls des CRM hat: ist der CRM MR-morphologisch negativ d. h. > 1 mm, so wird er dies mit über 90%iger Wahrscheinlichkeit auch am resezierten Präparat, also in der Befundung durch den Pathologen, sein. Laut einer Metaanalyse von 21 Studien erreicht die MRT eine Sensitivität von 77 % und eine Spezifität von 94 % in Bezug auf die Vorhersagegenauigkeit des CRM-Status. Das Rektumkarzinom stellt sich üblicherweise hypointens in Abgrenzung zur normalen Darmwand dar. Bei Infiltration des externen Sphinkters liegt eine T3-Situation vor, bei Infiltration des M. levator ani bereits eine T4-Kategorie. Eine T4-Kategorie ist ebenfalls zu befunden, wenn der Tumor die mesorektale Faszie überschreitet und das viszerale Peritoneum infiltriert (T4a) oder gar Nachbarorgane (T4b) wie beispielsweise Uterus, Harnblase, Prostata oder Samenbläschen. Die Vorhersagegenauigkeit der MRT bezogen auf die T-Kategorie ist hoch: laut der bereits oben zitierten Metaanalyse liegt die Sensitivität bei 87 %, die Spezifität bei 75 %. Des Weiteren wird der Lymphknotenstatus beurteilt, der einen unabhängigen Prädiktor des Gesamtüberlebens darstellt. Als MR-morphologische Kriterien für einen Tumorbefall eines Lymphknotens gelten Größe > 5 mm, irreguläre Kontur und inhomogene Signalintensität, siehe Abb. 26.2; allerdings ist die sichere Detektion von Lymphknotenmetastasen schwierig. Neben der Abklärung von TN(M)- und CRM-Status dient das MRT aber auch der Beurteilung der extramuralen venösen Infiltration (EMVI). Diese liegt vor, wenn der Tumor große Gefäße, meist Venen, in der Nähe der Muscularis propria infiltriert und stellt einen unabhängigen Prädiktor der onkologischen Prognose dar. Gemeinsam mit der rektalen Endosonographie nimmt die MRT einen entscheidenden Stellenwert im Rahmen der präoperativen Diagnostik ein. In Abhängigkeit von den erhobenen Befunden wird über die Indikation für eine neoadjuvante Therapie (bei Infiltration ins Mesorektum, T3-Kategorie) entschieden und das operative Vorgehen geplant. Das lokale Staging ist beim Rektumkarzinom von großer Bedeutung, da bei-

spielsweise ein low-risk T1-Karzinom lokal abgetragen werden kann, ein high-risk T1- oder ein T2-Karzinom hingegen einer onkologisch radikalen Resektion bedürfen.

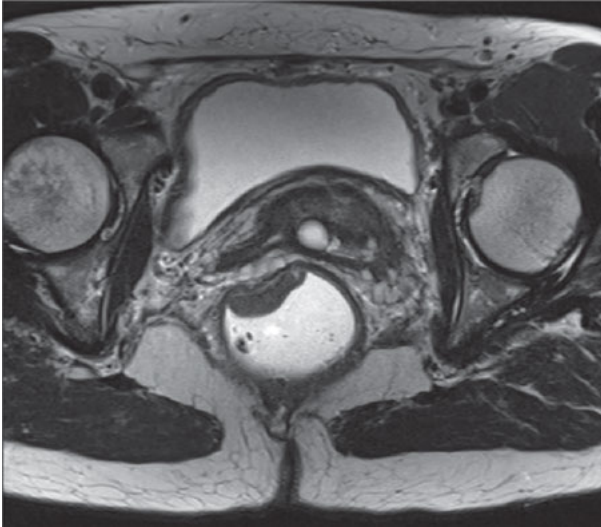


Abb. 26.1: Staging-MRT (prätherapeutisch) – Rektumkarzinom 5 cm ab ano bei 9–12 Uhr SSL, überwiegend auf die Rektumwand beschränkt, anterolateral jedoch V. a. 2 mm tiefe Infiltration des mesorektalen Fetts, somit MR-morphologisch einer T3b-Kategorie entsprechend.

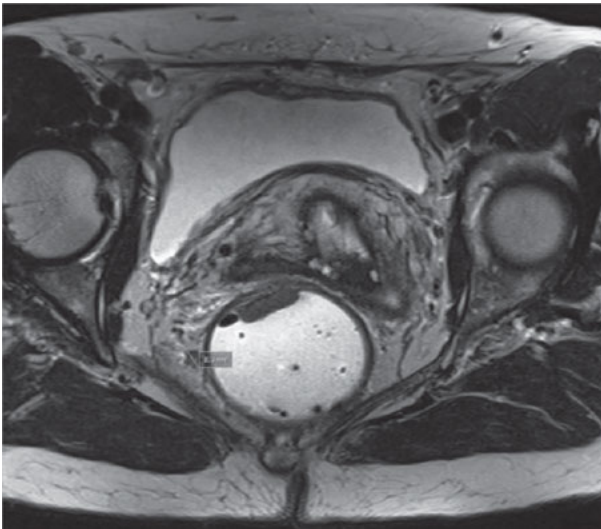


Abb. 26.2: Staging-MRT derselben Patientin mit tiefsitzendem Rektumkarzinom und metastasensusppektem mesorektalem Lymphknoten rechts mit irregulärer, lobulierter Berandung und einem Durchmesser > 5 mm, somit MR-morphologisch V. a. N1-Kategorie.

26.2.2 Endosonographie

Die rektale Endosonographie (REUS) stellt eine wichtige zur MRT-Diagnostik komplementäre Modalität im Rahmen des lokalen Stagings dar. Insbesondere bei frühen T-Stadien erweist sich die REUS als vorteilhaft: bei der Abgrenzung beispielsweise von T1- versus T2-Kategorie besitzt sie bei gleich hoher Sensitivität wie das MRT eine bessere Spezifität. Deshalb empfiehlt die aktuelle deutsche S3-Leitlinie auch, dass bei Verdacht auf ein T1-Karzinom eine Endosonographie durchgeführt werden soll, zum lokalen Staging fortgeschrittener Stadien hingegen eine MRT. Bei großen, stenosierend und/oder im proximalen Rektum wachsenden Karzinomen stößt die REUS an ihre Grenzen. Die Beurteilung des N-Status ist ebenso wie im Rahmen der MRT fehleranfällig bzw. ungenau. Als Malignitäts-suspekt gelten in der REUS Lymphknoten, die größer 5 mm, irregulär berandet und echoarm sind. Die mesorektale Faszie lässt sich in der REUS nicht darstellen. Eine weitere Limitation der REUS stellt auch ihre Untersucherabhängigkeit dar; dennoch hat sie neben der MRT ihren festen Stellenwert beim lokalen Staging des Rektumkarzinoms.

26.2.3 Starre Rektoskopie

Auch wenn die starre Rektoskopie mit Bestimmung des Tumorunterrandes und seiner Entfernung von der Linea dentata laut deutscher S3-Leitlinie obligat im Rahmen der präoperativen Diagnostik durchzuführen ist, ist bei entsprechender Expertise (Messung am gestreckten Gerät im Rückzug) die flexible Endoskopie vergleichbar genau. Bezüglich der Beurteilung der Höhe des Tumorunterrandes ist die Endoskopie der MRT weiterhin überlegen, wohingegen die MRT zur Bestimmung der Tumorrhöhe in Relation zur peritonealen Umschlagfalte notwendig ist, da diese endoskopisch nicht bestimmbar ist.

26.3 Multimodale Therapiekonzepte beim nicht-metastasierten Rektumkarzinom

Die Therapie des Rektumkarzinoms hat in den letzten Jahrzehnten relevante Fortschritte gezeigt und ist zunehmend multimodal und interdisziplinär aufgebaut. Die multimodale Therapie setzt sich dabei aus den einzelnen Modalitäten Radiotherapie, Radiochemotherapie, Chemotherapie und Operation zusammen. Laut aktueller deutscher S3-Leitlinie und vor dem Hintergrund sehr niedriger Lokal- und Fernmetastasierungsraten nach alleiniger onkologischer Rektumresektion werden cT1/2N0-Tumoren (UICC Stadium I) des mittleren und unteren Rektumdrittels sowie Rektumkarzinome des oberen Drittels ohne Risikokonstellation für ein Lokalrezidiv oder eine R1-Situation nicht neoadjuvant vorbehandelt. Rektumkarzinome im oberen Drittel werden in

der Regel analog zum Kolonkarzinom therapiert. Demgegenüber ist in der Regel bei lokal fortgeschrittenen Tumoren (cT3/4 und/oder N+) des mittleren und unteren Rektumdrittels die neoadjuvante Radiochemotherapie indiziert. Vor dem Hintergrund, dass Karzinome der Kategorie T3a,b bei erwartet sicher negativem CRM eine vergleichbare Lokalrezidivrate wie Karzinome der Kategorie T2 haben, kann in diesen Fällen und bei negativer N-Kategorie auf eine neoadjuvante Radiatio verzichtet werden. Alternativ zur einer neoadjuvanten Radiochemotherapie kann auch eine Kurzzeit-Radiatio (5 × 5 Gy) erfolgen, was seit Publikation der niederländischen TME-Studie 2001 auf solider Evidenz basiert. Die Lokalrezidivrate wurde in dieser Studie durch die Kurzzeitbestrahlung gegenüber der alleinigen TME signifikant reduziert. Wissenschaftlich als Standard etabliert wurde die neoadjuvante Radiochemotherapie durch die deutsche CAO/ARO/AIO-94 RCT, eine Phase III-Studie, die an 823 Patienten mit Rektumkarzinom der UICC-Stadien II und III die neoadjuvante (präoperative) Radiochemotherapie mit 50,4 Gy und 5-Fluorouracil mit der adjuvanten (postoperativen) verglich. Die kumulative 5-Jahres-Inzidenz an Lokalrezidiven betrug im neoadjuvanten Arm 6 % versus 13 % im adjuvanten, was einem signifikanten Unterschied entsprach. Das 5-Jahres-Gesamtüberleben hingegen unterschied sich nicht signifikant und lag bei 76 % (neoadjuvanter Arm) bzw. 74 % (adjuvanter Arm). Die von Sauer et al. nach einem medianen Follow-up von 11 Jahren publizierten Langzeitergebnisse bestätigten dies: auch nach 10 Jahren fand sich noch eine signifikante Verbesserung der lokalen Kontrolle, allerdings ergab sich weiterhin kein Unterschied zwischen den beiden Therapiearmen hinsichtlich des Gesamtüberlebens.

Nach der onkologischen Rektumresektion ist in Abhängigkeit vom Tumorstadium eine adjuvante Chemotherapie indiziert: im UICC Stadium I (pT1/2N0) und bei R0-Resektion besteht hierfür keine Indikation. Dagegen sollte bei Vorliegen histopathologisch nachgewiesener Risikofaktoren für ein Lokalrezidiv im Regelfall eine adjuvante Therapie appliziert werden, sofern nicht bereits präoperativ bestrahlt wurde, als Radiochemotherapie. Ob in dieser Situation eine postoperative Bestrahlung auch bei guter TME-Qualität erfolgen sollte, ist umstritten. Eine tabellarische Übersicht über die stadiengerechte Therapie des Rektumkarzinoms bietet Tab. 26.1.

Viel diskutiert in der wissenschaftlichen Literatur und in Fachkreisen wurde in den letzten Jahren die Frage nach dem abzuwartenden Intervall nach Abschluss der neoadjuvanten Radiochemotherapie. Nach deutscher Leitlinie sollte nach erfolgter Kurzzeit-Radiatio (5 × 5 Gy) die Operation innerhalb von 10 Tagen nach Beginn dieser oder erst nach 4–8 Wochen durchgeführt werden. Letzteres stützt sich auf die Ergebnisse der Stockholm III-Studie mit 545 randomisierten Patienten, die entweder eine Kurzzeitbestrahlung mit direkt anschließender Operation, einer Kurzzeitbestrahlung mit Operation nach 4–8 Wochen oder eine Langzeitbestrahlung mit Operation nach 4–8 Wochen erhielten: Patienten mit Kurzzeitbestrahlung und Operation nach 4–8 Wochen wiesen signifikant frühere ypT-Stadien sowie eine signifikant höhere Rate an pCR auf. Für eine unmittelbar nach Kurzzeitbestrahlung zu planende Resektion sprechen dagegen die Daten aus einer Sekundäranalyse der niederländischen

TME-Studie: insbesondere bei älteren Patienten (≥ 75 Jahre) war die nicht durch die Krebserkrankung verursachte Mortalität signifikant höher, wenn zwischen dem Ende der Kurzzeitbestrahlung und der Operation mehr als 3 Tage lagen. Daher plädieren van den Broek et al. für einen maximalen Zeitraum von Kurzzeitbestrahlung und OP von 10 Tagen.

Auch bezüglich des optimalen Intervalls zwischen abgeschlossener neoadjuvanter konventionell fraktionierter Radiotherapie und Operation ist die Evidenzlage kontrovers:

Die multizentrische GRECCAR-6-RCT, in der 265 Patienten nach neoadjuvanter Radiochemotherapie entweder nach 7 oder 11 Wochen operiert wurden, ergab keinen signifikanten Unterschied hinsichtlich des primären Endpunkts pathologische Komplettremission (pCR, ypTONO), allerdings eine signifikant erhöhte Morbidität aufgrund internistischer Komplikationen sowie eine signifikant schlechtere TME-Qualität im Arm mit langem Intervall, was darauf hindeuten könnte, dass die spätere Resektion technisch anspruchsvoller ist. Dagegen fand sich in zwei Metaanalysen nicht randomisierter Studien eine höhere Rate an Komplettremissionen bei nicht erhöhter Komplikationsrate. Da keine hochrangige Evidenz vorliegt, die einen Benefit durch ein längeres Intervall belegt, empfiehlt die deutsche Leitlinie weiterhin ein Intervall von 6–8 Wochen.

Wenn im Rahmen des Re-Stagings nach neoadjuvanter Therapie sowohl klinisch als auch endoskopisch und durch bildgebende Verfahren (MRT, REUS) kein Tumor mehr nachweisbar ist, kann leitliniengerecht auch gänzlich auf eine Operation verzichtet werden. Allerdings müssen diese Patienten für mindestens fünf Jahre (wahrscheinlich sogar länger) sehr engmaschig nachgesorgt werden. Die onkologische Sicherheit dieses Vorgehens ist bisher nicht mittels randomisierter Studien belegt. Eine 2017 veröffentlichte Metaanalyse von fünf retro- und vier prospektiven Beobachtungsstudien untersuchte die Rate an Tumorrezidiven, assoziierter „Salvage“-Chirurgie und onkologischem Outcome: von 370 Patienten in der „watch and wait“-Gruppe zeigten 256 (69%) ein persistierendes komplettes Ansprechen nach neoadjuvanter Therapie. In den Fällen, in denen der Tumor wiederkehrte, war eine „Salvage“-Operation zu 84% möglich. Differenzen hinsichtlich Gesamtüberleben und krankheitsfreiem Überleben ergaben sich nicht zwischen der initial schon operierten und der „watch and wait“-Gruppe. Angesichts der limitierten Datenlage schlussfolgern die Autoren, dass das „watch and wait“-Konzept aktuell noch nicht als einer der Standards gelten kann.

Tab. 26.1: Stadiengerechte Therapie des Rektumkarzinoms.

UICC-Stadium	(c)TNM-Formel	Neoadjuvante Radio-/Radiochemotherapie	Resektion/ OP	Adjuvante Chemotherapie
0	TisN0M0	nein	lokale Exzision	nein
I	T1/T2N0M0	nein	T1 low risk: lokale Exzision T1 high risk/ T2: TME/PME	Nein, falls prätherapeutisches Staging korrekt
IIA	T3N0M0	ja, wenn Tumorlokalisation < 12 cm ab ano	TME/ PME	ja, unabhängig von Tumorlokalisation
IIB	T4N0M0			
IIIA	T1-2N1M0	(ja)	TME/ PME	ja, wenn pT3/ 4 oder N +
IIIB	T3-4N1M0	ja, wenn Tumorlokalisation < 12 cm ab ano	TME/ PME	ja, unabhängig von Tumorlokalisation
IIIC	alle T, N2M0			
IV	alle T, alle N, M1	je nach Resektabilität der Metastasen primäre Resektion und anschließend medikamentöse Tumorthherapie oder zunächst systemische Therapie und ggf. sekundäre Resektion		

26.4 Operative Therapie des Rektumkarzinoms

26.4.1 Endoskopisch-mikrochirurgische Tumorresektion

Gemäß S3-Leitlinie ist eine lokale Tumorexzision (Vollwandexzision) als alleinige kurative Therapie onkologisch ausreichend bei gut oder mäßig differenzierten pT1-Karzinom < 3 cm und ohne Lymphgefäßinvasion (low-risk Histologie), sofern eine R0-Resektion erzielt werden konnte. Auch wenn dies nicht Eingang in die Leitlinie fand, sind tiefe Submucosa-Infiltrationen (T1sm3) wohl eher als zu high-risk klassifizieren. An ihre Grenzen stoßen alle transanal Techniken auf Höhe der peritonealen Umschlagfalte, da oberhalb dieser unklar ist, inwieweit die Resektion onkologisch ausreichend ist.

Neben der konventionellen, offenen lokalen Exzision nach Parks stehen heute verschiedene endoskopisch-mikrochirurgische Techniken zur Verfügung:

Transanale endoskopisch-mikrochirurgische Resektion (TEM)

Mittels TEM sind – im Gegensatz zur konventionellen Technik – auch Tumoren des oberen Rektums lokal exzidierbar. Entwickelt wurde die TEM in den 1980er Jahren

von Gerhard Bueß, was einem Meilenstein in der Geschichte der transanal Tumorchirurgie entspricht. Eine Metaanalyse nicht randomisierter Studien, welche die TEM mit der konventionellen transanal lokalen Exzision hinsichtlich postoperativer Morbidität und onkologischer Resektat-Qualität verglich, fand bei vergleichbarer postoperativer Komplikationsrate eine höhere Rate negativer Resektionsränder sowie eine Reduktion der Raten an fragmentierten Resektaten und Lokalrezidiven nach TEM. Die bisher vorliegende limitierte Evidenz legt somit nahe, dass die TEM der konventionellen Technik bezüglich der onkologischen Qualität überlegen ist.

Transanale endoskopische Operation (TEO)

Die TEO entspricht einer modifizierten Variante der TEM, die im Vergleich zu dieser einen geringeren Materialaufwand mit sich bringt und zudem die Verwendung herkömmlicher endoskopischer Instrumente erlaubt. Allerdings bietet die TEM eine 3D-Optik, wohingegen das TEO-System nur eine 2D-Optik beinhaltet. Ansonsten sind TEO und TEM prinzipiell sehr ähnlich: beide Techniken bzw. Systeme arbeiten mit starren Plattformen (TEM; Richard Wolf GmbH, Knittlingen, Deutschland und TEO; Karl Storz GmbH & Co. KG, Tuttlingen, Deutschland), sind wiederverwendbar, werden mittels Haltevorrichtung am OP-Tisch fixiert und mit beiden Methoden lassen sich auch Tumoren im oberen Rektumdrittel resezierieren im Gegensatz zur konventionellen transanal Resektion nach Parks. Insgesamt finden sich in der Literatur für TEM und auch TEO geringe Komplikationsraten, adäquate und der konventionellen transanal Resektion überlegene onkologische und exzellente funktionelle Ergebnisse. Eine kleine RCT mit 36 Patienten, die die Ergebnisse nach TEM und TEO verglich, fand keine signifikanten Unterschiede hinsichtlich postoperativer Morbidität und Mortalität sowie in Bezug auf die Resektat-Qualität.

Weitere minimalinvasive transanale Verfahren

Unter den Begriffen „*transanal minimal invasive surgery*“ (TAMIS) und „*transanal endoscopic surgery*“ (TES) werden weitere minimal-invasive endoskopische Techniken zur Exzision von Rektumtumoren via Single-Ports subsummiert, u. a. SSL (*Single-site laparoscopic access system*, Ethicon Endo-Surgery, Cincinnati, OH, USA), GelPOINT Path Transanal Access Platform (Applied Medical, Rancho Santa Margarita, CA, USA) und SILS Port (Covidien-Medtronic, Minneapolis, MN, USA). Nachteil dieser flexiblen Systeme ist, dass der Port nicht mittels Haltearm fixiert wird, sondern anal in Position gehalten werden muss und daher bei sehr tiefsitzenden Befunden nachteilig sein kann, weil der Port nicht bis zur Linea dentata zurückzuziehen ist, ohne eine Dislokation zu riskieren. Bei allen Systemen wird nach Einbringen des analen Ports ein Kapnorektum erzeugt, um anschließend unter Einsatz einer 30°-Optik und mit Standard-Laparoskopie-Instrumenten operieren zu können.

Einen neuen, noch wenig mit Evidenz untermauerten Ansatz stellt der Einsatz von Roboter-assistierten TEM-Techniken dar: in kleinen Fallserien konnte die Mach-

barkeit einer Da Vinci (Intuitive Surgical Inc, Sunnyvale, CA, USA) Si-assistierten TEM-Operation gezeigt werden. Für die Roboter-Assistenz sprechen u. a. die Elimination des Chirurgen-Tremors sowie die 7 Freiheitsgrade des Roboterarmes, die insbesondere auf engem Raum Vorteile bieten; dagegen sprechen die verlängerte OP-Dauer sowie der materielle und finanzielle Mehraufwand.

Die sogenannte TaTME (transanale TME) wurde mit dem Ziel entwickelt, auch in besonders schwieriger Situation (adipöser männlicher Patient mit engem Becken, voluminösem Mesorektum und tiefsitzendem Tumor) eine hohe TME-Qualität zu erreichen. In der Regel wird die TaTME als Hybrid-Eingriff durchgeführt, wobei der abdominelle Teil der Operation offen, laparoskopisch oder robotisch-assistiert ablaufen kann. Sofern die erforderlichen personellen Ressourcen verfügbar sind, können abdomineller und transanaler Part synchron erfolgen, was die OP-Zeit verkürzt und die Kooperation der beiden Teams mit verschiedenen Perspektiven bei sehr schwieriger mesorektaler Dissektion ermöglicht. Eine Auswertung der ersten 720 TaTME-Fälle aus dem internationalen TaTME-Register ergab eine überwiegend gute TME-Qualität (85%: gut, 11%: moderat, 4%: schlecht) und eine R1-Resektionsrate von nur 2,7% bei ebenfalls akzeptabler Komplikationsrate (Morbidität 32,6%, Mortalität 0,5%). Da sie andererseits nicht ohne spezielle Risiken ist, muss die TaTME derzeit noch als experimentelle Methode angesehen werden, deren Stellenwert erst durch noch laufende multizentrische RCTs festgelegt werden wird.

26.4.2 Total mesorektale Exzision (TME)

Den Goldstandard der radikalchirurgischen Therapie des Rektumkarzinoms stellt seit Anfang der 1980er Jahre die von Bill Heald erstbeschriebene TME dar. Wie Heald 1988 konkretisierte, gilt es die Hüllfaszie des Mesorektums als sog. „*holy plane*“ bei der Präparation intakt zu belassen. Zahlreiche Studien haben seitdem gezeigt, dass die TME die Lokalrezidivrate erheblich senkt.

Entscheidend bei der Durchführung der TME ist die streng schichtgerechte Präparation (siehe Abb. 26.3) und dies nicht nur in onkologischer Hinsicht, sondern auch um das Risiko einer Schädigung der pelvinen Nervenplexus sowie einer Blutungskomplikation zu minimieren. Dorsalseitig erfolgt die Präparation bis zum Beckenboden im Spatium retrorectale, dem Raum zwischen der Fascia pelvis parietalis (Waldeyer-Faszie) und der mesorektalen Faszie. Nach beidseitiger, ventralseitiger Inzision des Peritoneums knapp oberhalb der peritonealen Umschlagfalte führt die ventrale Dissektion durch das Spatium praerectale, das ventral durch das vordere Blatt der Denonvilliers'schen Faszie und dorsal vom hinteren Blatt selbiger Faszie bzw. der vorderen Grenzlamelle des Mesorektums begrenzt wird. Bei der ventralen Dissektion muss ein besonderes Augenmerk darauf gerichtet werden, dass Vagina oder Samenbläschen nicht verletzt werden. Lateralseitig sind häufig schwieriger darzustellen, weshalb hier besonders vorsichtig präpariert werden muss. Das Rektum wird nach

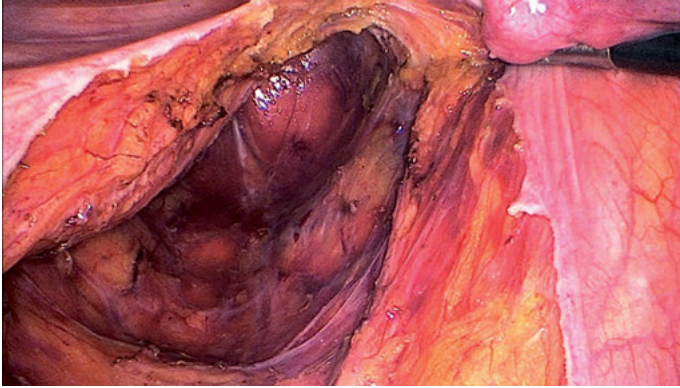


Abb. 26.3: Laparoskopische TME mit Darstellung der schichtgerechten Präparation, dorsal ist das Rektum weitgehend ausgelöst.

abgeschlossener TME auf Levatorenhöhe und somit unterhalb des Mesorektums abgesetzt.

Die PME (partielle Mesorektum Exzision) erfolgt analog zur TME, allerdings aboralwärts nicht bis auf Levatorenhöhe, sondern nur bis 5 cm distal des aboralen Tumorunterrandes.

Im Kontext der radikalchirurgischen Therapie des Rektumkarzinoms sind nach deutscher S3-Leitlinie folgende drei Operationen als onkologisch gleichwertig anzusehen: die (tiefe) anteriore Rektumresektion, die abdomino-perineale Rektumexstirpation und die intersphinkteräre Rektumresektion. Für alle drei OP-Verfahren gelten die gleichen onkologischen Grundprinzipien:

- bei Karzinomen des mittleren und unteren Rektumdrittels ist eine TME bis zum Beckenboden indiziert, bei Karzinomen des oberen Rektumdrittels eine PME
- der anzustrebende aborale Sicherheitsabstand richtet sich nach Lokalisation und Differenzierungsgrad des Tumors: bei Tumoren des oberen Rektumdrittels beträgt er 5 cm, bei G1/2-Tumoren des unteren Drittels 1–2 cm, bei G3/4-Tumoren des unteren Drittels > 2 cm; bei neoadjuvant therapierten Patienten kann beim tief sitzenden Rektumkarzinom auch ein minimaler Sicherheitsabstand von 0,5 cm noch akzeptiert werden, wenn dadurch eine Exstirpation vermieden werden kann
- bei am Tumor adhärennten Strukturen soll stets eine en-bloc-Resektion erfolgen
- die autonomen pelvinen Nervenplexus sollten – sofern onkologisch vertretbar – stets geschont werden

26.4.3 Abdomino-perineale Rektumexstirpation (APR)

Wenn aufgrund von Infiltration des Sphinkters oder Analkanals kein Kontinenzert halt möglich ist, gilt die extralevatorische „zylindrische“ abdomino-perineale Rektumexstirpation nach Holm als der Goldstandard. Allerdings liegen hierzu keine randomisierten Studien vor. Ziel der extralevatorischen APR nach Holm ist es, ein *Coning*

bzw. eine Tailenbildung durch Kombination der TME mit einer erweiterten Resektion auf Levatorenhöhe zu verhindern, um das Risiko eines Lokalrezidivs in diesem kritischen Abschnitt zu minimieren. Der abdominelle Part der Operation kann laparoskopisch oder offen erfolgen. Der perineale Anteil wird offen durchgeführt mit in Steinschnitt- oder Götzelagerung befindlichem Patienten. Die Operation beginnt abdominell mit dem Herauslösen des Colon descendens und Sigmas aus den sekundär retroperitonealen Verwachsungen. Ein hohes Absetzen der Vena mesenterica inferior (VMI) wie bei der TAR ist bei der APR nicht notwendig. Die Arteria mesenterica inferior (AMI) wird freipräpariert und 1–2 cm nach ihrem Abgang aus der Aorta abgesetzt; alternativ dazu kann in diesem Abschnitt auch lymphadenektomiert und die AMI erst nach dem Abgang der A. colica sinistra abgesetzt werden. Oralwärts muss die Resektionsgrenze so gewählt werden, dass die Länge zur spannungsfreien Ausleitung eines gut perfundierten Descendostomas ausreicht. Die TME erfolgt wie unter 26.4.2 beschrieben. Nach distal erfolgt die Präparation bis zu den Levatorenschenkeln, die dann als Teil des Präparates mitreseziert werden.

Die perineale Rekonstruktion nach abdomino-perinealer Rektumexstirpation kann auf verschiedene Arten und Weisen erfolgen: ist der Defekt nur mäßig groß und beispielweise bei kräftigem Omentum eine das Becken ausfüllende Omentoplastik verfügbar, so kann der perineale Hautdefekt mittels Naht primär verschlossen werden. Bei sehr ausgedehnten Defekten hingegen ist die Deckung durch einen myokutanen Lappen sinnvoll. Infrage kommen hier vor allem der VRAM-Lappen oder ein uni-/bilateraler Schwenklappen des Musculus glutaeus maximus. Auch Rekonstruktionen unter Verwendung von Kunststoff- oder Bionetzen zur Prävention perinealer Hernien sind Optionen; allerdings muss hier zumindest eine kutane Deckung des Netzes spannungsarm möglich sein. Insbesondere nach neoadjuvanter Therapie oder nach extralevatorischer Rektumexstirpation treten perineal häufig Wundkomplikationen und chronische Wundheilungsstörungen auf, die nicht selten chronische perineale Schmerzen und bleibende Fisteln für den betroffenen Patienten nach sich ziehen. Daher sollte vor allem bei voraussichtlich großem perinealem Defekt oder Vorbestrahlung präoperativ eine plastische Defektdeckung mittels myokutanem Lappen in Betracht gezogen und vorbereitet werden. Auch nach deutscher S3-Leitlinie kann nach neoadjuvanter Therapie bzw. bei großem perinealem Defekt die primäre plastische Rekonstruktion durch einen myokutanen Lappen erfolgen. Der VRAM wird in der Regel von rechts gehoben, da das endständige Kolostoma nach Rektumexstirpation im linken Mittelbauch ausgeleitet wird. Der Muskelbauch wird dabei aus der Rektusscheide herauspräpariert und nach kranialer Absetzung zur Defektdeckung im kleinen Becken positioniert. Dies kann bei Bedarf unter Mitnahme einer Hautinsel zur kutanen Deckung perineal erfolgen. Da der Musculus rectus abdominis von den Vasa epigastrica inferiora versorgt wird, empfiehlt es sich insbesondere bei abdominell voroperierten Patienten, die Durchgängigkeit der rechtsseitigen epigastrischen Gefäße sonographisch vor geplanter VRAM-Lappenplastik zu verifizieren. Die zur Verfügung stehende Evidenz zum VRAM-Lappen besteht überwiegend aus

Kohortenstudien und Fallserien. Immerhin erschien 2014 auch eine RCT – wenn auch mit kleiner Fallzahl ($n = 60$) -, die die Ergebnisse nach perinealer Rekonstruktion mit Primärnaht versus VRAM-Lappen im Rahmen einer Rektumexstirpation bei tiefsitzendem Rektumkarzinom verglich. Es ergaben sich signifikant mehr perineale Wundkomplikationen nach primärer Naht (5/30 im VRAM-Arm [17 %], 14/30 im Primärnaht Arm [46 %]). Eine aktuelle systematische Übersichtsarbeit schloss neben der zitierten RCT noch 9 nicht-randomisierte Studien ein, von denen 7 den VRAM-Lappen und zwei eine Gracilisplastik mit der Primärnaht verglichen. Die Metaanalyse der Studiendaten ergab, dass perineale Wundkomplikationen nach Primärnaht mehr als doppelt so häufig auftraten wie nach Lappendeckung.

26.4.4 Rekonstruktionstechniken nach tiefer Rektumresektion

Die Wiederherstellung der Darmkontinuität erfolgt nach der onkologischen, sphinktererhaltenden Resektion durch eine Seit-zu-End Anastomose, einen Kolon-J-Pouch, eine transverse Kolooplastie oder eine gerade koloanale Anastomose, wobei die beiden erstgenannten Rekonstruktionsoptionen wegen ihrer besseren funktionellen Ergebnisse bevorzugt werden sollten. Auch die deutsche S3-Leitlinie schlussfolgert, dass auf Basis der vorhandenen Evidenz eine gerade koloanale Anastomose vermieden und stattdessen ein Kolon-J-Pouch (mit einer maximalen Schenkellänge von 6 cm) oder alternativ eine Seit-zu-End Anastomose, die dem Kolon-J-Pouch vermutlich funktionell äquivalent ist, angelegt werden sollten. Um den Stellenwert der Seit-zu-End Anastomose zu klären und ihre Gleichwertigkeit hinsichtlich der funktionellen Ergebnisse im Vergleich zum Kolon-J-Pouch zu belegen, bedarf es weiterer Fallzahlstarker RCTs.

26.4.5 Minimal-invasive Operationsverfahren

Laparoskopische Operation

Die onkologische Gleichwertigkeit der Laparoskopie gegenüber dem offenen Vorgehen im Kontext der Rektumkarzinomchirurgie konnte mittlerweile durch mehrere randomisiert kontrollierte Studien sowie Metaanalysen von RCTs belegt werden. Auch die deutsche Leitlinie betrachtet daher die laparoskopische Vorgehensweise (siehe Abb. 27.3) bei entsprechender Expertise und Erfahrung des Operateurs als onkologisch gleichwertige Alternative zur offenen Chirurgie. Zumindest partiell widersprüchliche Ergebnisse erbrachte eine 2017 publizierte Metaanalyse 14 randomisiert-kontrollierter Studien mit 4034 Patienten, die das pathoanatomische Outcome nach laparoskopischer versus offener Rektumresektion verglich. Primäre Endpunkte waren die Rate an positiven CRM (< 1 mm) sowie die TME-Qualität. Die Metaanalyse der 5 RCTs, die die TME-Qualität untersuchten, fand eine signifikant bessere TME-

Qualität, definiert als Intaktheit der mesorektalen Faszie, nach offener Resektion: bei 13,2% der Patienten nach laparoskopischer versus 10,4% der Patienten nach offener Rektumresektion war die Mesorektum-Exzision inkomplett (RR 1,31; KI: 1,05–1,64; $p=0,02$). Alle anderen untersuchten pathoanatomischen Surrogatparameter der onkologischen Resektionsqualität unterschieden sich hingegen nicht. Inwieweit sich die schlechtere TME-Qualität auch auf das onkologische Outcome (Lokalrezidivrate, Überleben) auswirkt, müssen die Langzeitergebnisse der eingeschlossenen Studien in Zukunft noch klären.

Roboter-assistierte Operation

Zunehmend kommt neben der konventionellen Laparoskopie auch das Roboter-assistierte laparoskopische Vorgehen im Bereich der onkologischen Rektumchirurgie zur Anwendung. Die propagierten Vorteile des Roboters sind die hohe Ergonomie, die freie Angulation mit bis zu 7 Freiheitsgraden, die dreidimensionale Visualisierung des Situs und die Aufhebung des Tremors des Operateurs. Nachteile des Roboter-assistierten Vorgehens stellen die hohen Kosten, lange OP-Dauern und das fehlende taktile Feedback in Bezug auf das zu präparierende Gewebe dar. Hochwertige wissenschaftliche Evidenz, die eine Überlegenheit des Roboter-assistierten Vorgehens gegenüber dem konventionell laparoskopischen belegt, fehlt bis heute. Die Machbarkeit und Sicherheit der robotischen Rektumkarzinomchirurgie konnten dagegen in multiplen, nicht randomisierten Studien gezeigt werden. In der 2017 publizierte multizentrischen ROLARR RCT, die an 471 randomisierten Patienten die konventionell laparoskopische mit der Roboter-assistierte onkologische Rektumresektion verglich, ergab sich weder ein signifikanter Unterschied hinsichtlich der Rate an Konversionen auf einen offenen Zugang, dem primären Endpunkt der Studie, noch hinsichtlich der sekundären Endpunkte wie Morbidität und Mortalität, onkologische Surrogatparameter, Lebensqualität, Blasen- und Sexualfunktion. Deshalb schlussfolgert die deutsche Leitlinie auch, dass die Roboter-assistierte Vorgehensweise weiter als „experimentell anzusehen“ ist, was in noch größerem Ausmaß auf NOTES (*natural orifice transluminal endoscopic surgery*), transanale Methoden oder sonstige innovative Techniken zutrefte.

Eine weitere aktuelle koreanische Phase II-RCT mit 139 Rektumkarzinom-Patienten (Einschlusskriterium: Tumordicke ≤ 9 cm ab ano; Ausschlusskriterien: T4-Kategorie, Fernmetastasen) verglich ebenfalls die konventionell laparoskopische mit der robotisch-assistierte Vorgehensweise. Die TME-Qualität, primärer Endpunkt der Studie, unterschied sich nicht zwischen den beiden Armen. Der Roboter-assistierte operierte Arm wies signifikant längere OP-Dauern und eine höhere Anzahl resezierter Lymphknoten auf. Auch die Rate an erreichter Mindestanzahl von ≥ 12 Lymphknoten war höher in diesem Arm. Alle anderen pathohistologischen Surrogatparameter des onkologischen Outcomes unterschieden sich nicht signifikant, ebenso wenig wie die

Lebensqualität. Allerdings gaben die robotisch-operierten Patienten eine signifikant bessere Sexualfunktion ein Jahr nach der Operation an.

26.5 Perioperative Komplikationen und Komplikationsmanagement

Unter den intraoperativen Komplikationen zählen Verletzungen von Harnleiter (vor allem des linken), Blase und Vagina oder anderen Nachbarorganen des Rektums sowie Blutungskomplikationen zu den relevantesten. Verletzungen der Harnblase lassen sich meist problemlos mittels Naht versorgen, ggf. mit Unterstützung eines urologischen Kollegen. Harnleiterverletzungen sollten umgehend behandelt werden. Die zu wählende Technik hängt von Ausmaß und Höhe der Läsion ab: während kleine Läsionen mittels Doppel-J-Katheter oder perkutaner Nephrostomie versorgt werden können, kommen beispielsweise nach Verletzung des oberen und mittleren Ureters Ureteroureterostomie und Ureterotransversostomie infrage. Bei Verletzung des unteren Ureters können eine Ureterreimplantation, Psoas-bladder-hitch-Plastik oder Zystoplastik indiziert sein, bei einer den proximalen oder kompletten Ureter betreffenden Läsion sind das Ileuminterponat, aber als ultima ratio auch die Autotransplantation und Nephrektomie zur Verfügung stehende Optionen.

Verletzungen der Vagina(hinterwand) können meist mittels Naht rekonstruiert werden.

Zu Blutungskomplikationen kann es beispielsweise bei Mobilisation der linken Flexur im Bereich der Milz oder bei Verletzung der Iliakalgefäße kommen. Läsionen an den Iliakalgefäßen sollten mittels monofilem, nicht resorbierbarem Nahtmaterial versorgt werden. Zudem kann es bei nicht schichtgerechter Präparation im kleinen Becken zu schwer kontrollierbaren Blutungen aus dem präsakralen venösen Plexus kommen, welche am ehesten mittels Kompression erfolgreich gestillt werden. Falls unter Kompression keine suffiziente Blutstillung zu erzielen ist, sollte das „Packing“ des Beckens mit Bauchtüchern erwogen werden. Nach Gerinnungsoptimierung und Stabilisierung des Patienten kann die Operation in einer zweiten Sitzung komplettiert werden.

Zu den relevantesten postoperativen Komplikationen nach Rektumresektion gehören Nachblutungen, Wundinfekte, Anastomoseninsuffizienz, Blasenentleerungsstörungen und Stomakomplikationen. Darunter ist die Anastomoseninsuffizienz nach wie vor eine der gefürchtetsten Komplikationen. Um vor allem die aus der Anastomoseninsuffizienz resultierende Morbidität und Mortalität zu senken, empfiehlt die deutsche Leitlinie evidenzbasiert, im Rahmen einer tiefen anterioren Rektumresektion mit tiefer Anastomose die Anlage eines Deviationsstomas. Wie eine systematische Übersichtsarbeit nach Cochrane-Methodik belegen konnte, lassen sich durch diese protektive Maßnahme die Morbidität im Falle einer Anastomoseninsuffizienz und die daraus häufig resultierende Rate an Notfall-Relaparotomien signifikant reduzieren.

Sofern bereits im Rahmen der Primäroperation ein protektives Ileostoma angelegt wurde, kann die Anastomose in der Regel erhalten und ggf. mittels Endo-Vac-Therapie zum Ausheilen gebracht werden. Aus der Anastomosensuffizienz resultierende Beckenabszesse können beispielsweise CT-gesteuert drainiert werden, sofern bei der Primäroperation keine Drainage im Bereich des kleinen Beckens platziert wurde oder diese den Abszess nicht ausreichend drainiert. Erscheint aufgrund der Größe des Defektes ein Anastomosenerhalt nicht möglich oder gerät der Patient in eine fulminant septische Situation, so muss die Indikation zur Relaparotomie und Lavage, ggf. mit Auflösung der Anastomose, großzügig gestellt werden. Im Falle einer segmentären oder weitergehenden Nekrose des transponierten Kolons als Ursache einer Anastomosensuffizienz muss die Anastomose aufgehoben und der nekrotische Darmanteil reseziert werden.

Störungen der Sexualfunktion und der Stuhlentleerung sowie die Ausbildung einer Anastomosenstenose gehören zu den besonders patientenrelevanten Spätkomplikationen, die die Lebensqualität des Patienten maßgeblich beeinflussen. In diesem Kontext zu erwähnen ist das sogenannte „*Low Anterior Resection Syndrome*“ (LARS), das sich klinisch als Mischbild aus hoher Stuhlfrequenz, fragmentierter Entleerung und Inkontinenz präsentiert. Mangels einer einheitlichen Definition des Syndroms variieren auch die Angaben in der Literatur bezüglich der LARS-Raten und reichen von 25–50 %. Faktoren, die zu den Ursachen von LARS gerechnet werden, sind unter anderem der operativ bedingte Sphinkterschaden und die autonome Denervierung. Therapieoptionen bei LARS umfassen Sakralnerven- oder Tibialis posterior-Stimulation, Beckenbodentraining, Probiotika- oder 5-HT₃-Rezeptor-Antagonisten. Allerdings ist die Evidenz hierzu noch limitiert.

Eine Anastomosenstenose, die nach stattgehabter Anastomosensuffizienz vermehrt auftritt, kann mittels endoskopischer Ballondilatation, Stents oder auch durch eine chirurgische Nachresektion therapiert werden.

26.6 Prognose

Die Prognose hängt von Patienten-, Tumor- und Therapie-assoziierten Faktoren ab, wobei die Radikalität und Qualität der chirurgischen Resektion eine entscheidende Rolle spielen. Zu den bekannten negativen Prognosefaktoren zählen u. a. extramurale venöse Infiltration (EMVI), CRM-Positivität, inkomplette bzw. schlechte TME-Qualität, intraoperative Tumorperforation, Lymphknotenbefall, fortgeschrittene T-Kategorie, Fernmetastasierung und BRAF-Mutation. Ein positiver Prognostikator und Prädiktor hingegen ist beispielsweise die hochgradige Mikrosatelliteninstabilität (MSI). Laut deutscher Leitlinie gilt die Anzahl resezierter und untersuchter Lymphknoten ebenfalls bei den UICC Stadien II und III als positiver Prognosefaktor, da sie als Surrogatparameter der chirurgischen Qualität zu werten ist.

Aktuelle populations-basierte deutsche Krebsregisterdaten zeigen nicht nur einen prognostischen Vorteil bei Behandlung in einem zertifizierten Darmkrebszentrum, sondern belegen auch die Sicherheit der laparoskopischen Rektumkarzinom-Chirurgie. Nach potentiell kurativer Resektion fand sich ein 5-Jahres-Gesamtüberleben von 69 % nach offener und 80 % nach laparoskopischer Resektion. Stadienspezifisch liegt das 5-Jahres-Überleben ohne perioperative Todesfälle bei 83 % bzw. 91 % im Stadium I, 71 % bzw. 79 % im Stadium II und 68 % bzw. 80 % im Stadium III (jeweils nach offener bzw. laparoskopischer Resektion, ohne perioperative Todesfälle). Auch wenn es sich hierbei nicht um randomisierte Studien, sondern Registerdaten mit einem relativ höheren Anteil von leitliniengerechten multimodalen Therapien und höherem Anteil von Zentrums-Behandlungen in der laparoskopisch resezierten Gruppe handelt, zeigten multivariate Analysen in dieser Studie, dass eine laparoskopische Resektion per se prognostisch sicher nicht nachteilig ist und dass es heute sogar in der Fläche und nicht nur an speziellen Zentren möglich sein sollte, bis zu drei von vier Patienten mit primär nicht-metastasiertem Rektumkarzinom ein Langzeitüberleben zu ermöglichen.

Weiterführende Literatur

- Al-Sukhni E, Milot L, Fruitman M, et al. Diagnostic accuracy of MRI for assessment of T category, lymph node metastases, and circumferential resection margin involvement in patients with rectal cancer: a systematic review and meta-analysis. *Annals of surgical oncology*. 2012;19:2212–2223.
- Brown CJ, Fenech DS, McLeod RS. Reconstructive techniques after rectal resection for rectal cancer. *Cochrane Database Syst Rev*. 2008: CD006040.
- Devulapalli C, Jia Wei AT, DiBiagio JR, et al. Primary versus Flap Closure of Perineal Defects following Oncologic Resection: A Systematic Review and Meta-Analysis. *Plastic and reconstructive surgery*. 2016;137:1602–1613.
- Fazio VW, Zutshi M, Remzi FH, et al. A randomized multicenter trial to compare long-term functional outcome, quality of life, and complications of surgical procedures for low rectal cancers. *Ann Surg*. 2007;246:481–488; discussion 8–90.
- Holmer C, Benz SR, Fichtner-Feigl S, et al. Transanale totale mesorektale Exzision (taTME) – eine kritische Standortbestimmung. *Der Chirurg*. 2019 (zur Publikation akzeptiert).
- Jayne DG, Thorpe HC, Copeland J, et al. Five-year follow-up of the Medical Research Council CLASICC trial of laparoscopically assisted versus open surgery for colorectal cancer. *Br J Surg*. 2010;97:1638–1645.
- Jayne D, Pigazzi A, Marshall H, et al. Effect of Robotic-Assisted vs Conventional Laparoscopic Surgery on Risk of Conversion to Open Laparotomy Among Patients Undergoing Resection for Rectal Cancer: The ROLARR Randomized Clinical Trial. *JAMA*. 2017;318:1569–80.
- Kapiteijn E, Marijnen CA, Nagtegaal ID, et al. Preoperative radiotherapy combined with total mesorectal excision for resectable rectal cancer. *N Engl J Med*. 2001;345:638–646.
- Kim MJ, Park SC, Park JW, et al. Robot-assisted Versus Laparoscopic Surgery for Rectal Cancer: A Phase II Open Label Prospective Randomized Controlled Trial. *Ann Surg*. 2018;267:243–251.

- Kong JC, Guerra GR, Warriar SK, Ramsay RG, Heriot AG. Outcome and Salvage Surgery Following „Watch and Wait“ for Rectal Cancer after Neoadjuvant Therapy: A Systematic Review. *Dis Colon Rectum*. 2017;60:335–345.
- Kreis ME, Straßburg, J. (Hrsg.). *Moderne Chirurgie des Rektumkarzinoms*. Springer, 2015.
- Kuhry E, Schwenk WF, Gaupset R, Romild U, Bonjer HJ. Long-term results of laparoscopic colorectal cancer resection. *Cochrane Database Syst Rev* 2008: CD003432.
- Leitlinienprogramm Onkologie (Deutsche Krebsgesellschaft DK, AWMF). S3 Leitlinie Kolorektales Karzinom, Langversion 2.0, 2017.
- Lefevre JH, Mineur L, Kotti S, et al. Effect of Interval (7 or 11 weeks) Between Neoadjuvant Radiochemotherapy and Surgery on Complete Pathologic Response in Rectal Cancer: A Multicenter, Randomized, Controlled Trial (GRECCAR-6). *J Clin Oncol*. 2016;34:3773–3780.
- Liao C, Gao F, Cao Y, et al. Meta-analysis of the colon J-pouch vs transverse colectomy pouch after anterior resection for rectal cancer. *Colorectal Dis*. 2010;12:624–631.
- Martinez-Perez A, Carra MC, Brunetti F, de’Angelis N. Pathologic Outcomes of Laparoscopic vs Open Mesorectal Excision for Rectal Cancer: A Systematic Review and Meta-analysis. *JAMA Surg*. 2017;152:e165665.
- Penna M, Hompes R, Arnold S, et al. Transanal Total Mesorectal Excision: International Registry Results of the First 720 Cases. *Ann Surg*. 2017;266:111–117.
- Petrelli F, Sgroi G, Sarti E, Barni S. Increasing the Interval Between Neoadjuvant Chemoradiotherapy and Surgery in Rectal Cancer: A Meta-analysis of Published Studies. *Ann Surg*. 2016;263:458–464.
- Petersson D, Lorinc E, Holm T, et al. Tumour regression in the randomized Stockholm III Trial of radiotherapy regimens for rectal cancer. *Br J Surg*. 2015;102:972–978; discussion 8.
- Puli SR, Reddy JB, Bechtold ML, et al. Accuracy of endoscopic ultrasound to diagnose nodal invasion by rectal cancers: a meta-analysis and systematic review. *Annals of surgical oncology*. 2009;16:1255–1265.
- Sauer R, Becker H, Hohenberger W, et al. Preoperative versus postoperative chemoradiotherapy for rectal cancer. *N Engl J Med*. 2004;351:1731–1740.
- Sauer R, Liersch T, Merkel S, et al. Preoperative versus postoperative chemoradiotherapy for locally advanced rectal cancer: results of the German CAO/ARO/AIO-94 randomized phase III trial after a median follow-up of 11 years. *J Clin Oncol*. 2012;30:1926–1933.
- Tanaka A, Sadahiro S, Suzuki T, Okada K, Saito G. Comparisons of Rigid Proctoscopy, Flexible Colonoscopy, and Digital Rectal Examination for Determining the Localization of Rectal Cancers. *Dis Colon Rectum*. 2018;61:202–206.
- Van den Broek CB, Vermeer TA, Bastiaannet E, et al. Impact of the interval between short-course radiotherapy and surgery on outcomes of rectal cancer patients. *Eur J Cancer*. 2013;49:3131–3139.
- van Gijn W, Marijnen CA, Nagtegaal ID, et al. Preoperative radiotherapy combined with total mesorectal excision for resectable rectal cancer: 12-year follow-up of the multicentre, randomised controlled TME trial. *Lancet Oncol*. 2011;12:575–582.
- Wang XJ, Zheng ZR, Chi P, et al. Effect of Interval between Neoadjuvant Chemoradiotherapy and Surgery on Oncological Outcome for Rectal Cancer: A Systematic Review and Meta-Analysis. *Gastroenterol Res Pract*. 2016;2016:6756859.

27 Analkarzinom

Felix Aigner, Robert Siegel

27.1 Kapitelzusammenfassung

Das Analkarzinom ist mit einem Anteil von bis zu 5 % aller Karzinome im Gastrointestinaltrakt ein relativ seltener Tumor. Dieses Kapitel beschränkt sich auf das Plattenepithelkarzinom des Analkanals und des Analrandes, welches häufig mit einer Infektion durch das Humane Papilloma Virus (HPV) assoziiert ist. Das Plattenepithelkarzinom (SCC) ist mit weit über 90 % die häufigste Entität des Analkarzinoms.

Die Diagnose ist mit Inspektion (Analrandkarzinom) und digital-rektaler Untersuchung sowie Proktoskopie (Analkanalkarzinom) relativ einfach zu stellen. Die Biopsie bzw. Exzision des Tumors sichert die Diagnose. Nach Diagnosesicherung erfolgen die Staging-Untersuchungen. Abhängig vom Stadium ist die Therapie dann in Zusammenarbeit mit dem Strahlentherapeuten zu koordinieren. Kleine, gut differenzierte Analrandkarzinome können mit einer RO-Exzision gut behandelt werden. Für Analkanalkarzinome ist die kombinierte Radiochemotherapie (RCT) die Standardtherapie. Die definitive RCT kann in bis zu 70 % der behandelten Patienten zu einer kompletten Remission des Analkarzinoms führen.

Eine Deutsche Leitlinie für das Analkarzinom ist in Entwicklung [S3-Leitlinie Analkarzinom (Diagnostik, Therapie und Nachsorge von Analkanal- und Analrandkarzinomen) (AWMF Reg.-Nr. 081-004OL)]. Es existieren europäische (ESMO-ESSO-ESTRO *clinical practice guidelines*) und U.S.-amerikanische (NCCN guideline) Praxisleitlinien sowie eine holländische Konsensus-Leitlinie (Anuscarcinom, IKNL).

Aufgrund der relativ geringen Inzidenz besteht in der Fläche wenig Erfahrung in Diagnostik und Therapie sowie Nachsorge des Analkarzinoms. Zusätzlich existieren wenige Daten für ein evidenzbasiertes Therapiemonitoring und die Nachsorge.

Ein besseres Verständnis von Entstehung und Therapie des Analkarzinoms hat die Behandlung und das tumorfreie Überleben sowie die Lebensqualität in den letzten Jahrzehnten deutlich verbessert.

27.2 Definition

Das Analkarzinom wird unterteilt in Tumore des Analkanals (vom Rektum bis zur perianalen Haut; ICD-10 C21) sowie Tumore des Analrandes und der perianalen Haut (innerhalb von 5 cm vom Analrand; ICD-10 C44.5). Die genaue Definition des Analkanals ist durch eine anatomische (vom Analrand bis zur Linea dentata) und eine chirurgische Einteilung (vom Analrand bis an die Junctio anorectalis sive Puborektalisschlinge) divers. Aus klinischer Sicht und internationalen Leitlinien folgend, wird

auch für dieses Kapitel die chirurgische Grenze, also das Miteinbeziehen der Übergangszone (Zona haemorrhoidalis) über der Linea dentata berücksichtigt.

27.3 Ätiologie

Die Infektion mit HPV ist der wichtigste prädisponierende Faktor. In über 80 % der Tumore kann HPV nachgewiesen werden. Immunsuppression, vor allem in HIV-positiven Patienten sowie in Patienten mit langfristiger Einnahme von immunsupprimierenden Medikamenten nach Transplantation oder bei chronisch-entzündlichen Darmerkrankungen, begünstigt die Entstehung des Analkarzinoms. Weitere unabhängige Risikofaktoren sind Rauchen und (rezeptiver) Analverkehr.

27.4 Pathogenese

Der Hauptrisikofaktor für die Entstehung des Analkarzinoms bzw. seiner Vorstufen (anale intraepitheliale Neoplasien, AIN) ist die persistierende „high risk“ HPV-Infektion (z. B. HPV Typ 16), die zur Integration der HPV-DNA in das Wirtsgenom und damit zu einer vermehrten Transkription der Onkogene E6 und E7 führen kann. E6 bindet direkt an das Tumorsuppressorgen p53 und an das E6 assoziierte Protein. Dies führt zu einer Degradation und Inaktivierung von p53. E7 bindet direkt an das Retinoblastoma (Rb) Tumorsuppressorprotein. Dadurch kommt es zur Freisetzung des Transkriptionsfaktors E2F. Dieser bewirkt eine vermehrte Transkription von Genen, die für die DNA Replikation und für den Übergang der Zelle von der G1 in die S Phase verantwortlich sind. Durch die Interaktion von E6 und E7 mit p53 und Rb kommt es zur Dysregulierung des Zellzyklus, Instabilität des Genoms, sowie Inhibition von Apoptose und Telomerase und damit zur Immortalisierung der Zelle.

27.5 Inzidenz

Trotz der Unterteilung in Analkanal- und Analandkarzinome mit daraus resultierenden unterschiedlichen ICD beschränken sich die Angaben zur Häufigkeit des Analkarzinoms meist auf das Analkanalkarzinom mit der ICD-10 C21. Für das Analkanalkarzinom wird in der westlichen Welt eine Inzidenz von bis zu 2 Neuerkrankungen auf 100.000 Einwohner angegeben. In den letzten 30 Jahren hat sich die Inzidenz des SCC des Analkanals fast verdreifacht. Entsprechend der Zahlen des Zentrums für Krebsregisterdaten (ZfKD) im Robert-Koch-Institut zeigt sich, bezogen nur auf die Diagnose C21, auch in Deutschland ein deutlicher Anstieg der Inzidenz von 1167 Neuerkrankungen im Jahr 2003 auf insgesamt 1966 im Jahr 2014.

Belastbare Zahlen zur Häufigkeit der Karzinome, die ausschließlich den Analrand und die perianale Haut betreffen (ICD-10 C44.5), sind nicht verfügbar; in der Datenbank des ZfKD sind die Diagnosen C44.5 sowohl bei der Gesamtkrebsstatistik als auch bei den Einzelabfragen ausgeschlossen.

27.6 Epidemiologie

Das Analkarzinom stellt weniger als 5 % aller gastrointestinalen Malignome dar. Der Anteil der HPV-positiven Analkarzinome ist bei Männern und Frauen annähernd gleich hoch (um 90 %). Analkanalkarzinome kommen etwa 2–3mal häufiger vor als Karzinome des Analrandes mit Bevorzugung des weiblichen Geschlechtes, während das Analrandkarzinom im Gegensatz dazu bei Männern etwa 4mal häufiger auftritt als bei Frauen. Der Altersgipfel beim Analkanalkarzinom ist die 6.–7. Lebensdekade, beim Analrandkarzinom die 5.–6. Lebensdekade. Analkarzinome bei homo- bzw. bisexuellen Männern sind signifikant häufiger HPV-DNA-positiv (97,7 %) im Vergleich zu heterosexuellen Männern (78 %). Die HPV-Infektion ist nicht nur bei homosexuellen Männern (relatives Risiko 12,6), sondern auch bei heterosexuellen Männern und Frauen (relatives Risiko 4,4–32,5) der Hauptrisikofaktor für die Entwicklung eines Analkarzinoms.

27.7 Klassifikation

In diesem Kapitel beschränken wir uns auf die SCC des Analkanals und Analrandes. Adenokarzinome (meist ausgehend vom Rektum) und Melanome sind seltene andere histopathologische Tumortypen. Entsprechend der TNM-Klassifikation 2017 erstreckt sich der Analkanal vom Rektum bis zur perianalen Haut und ist ausgekleidet mit der Schleimhaut über dem M. sphincter internus, einschließlich Übergangsepithel und Linea dentata (ICD-10 C21) (Tab. 27.1 und 27.2). Die Tumoren des Analrandes und der perianalen Haut innerhalb von 5 cm vom Analrand (ICD-10 C44.5) werden wie Karzinome des Analkanals klassifiziert. Neben den Leistenlymphknoten werden die perirektalen Lymphknoten sowie die Lymphknoten entlang der Aa. iliaca interna und externa als regionäre Lymphknoten (LK) definiert.

Tab. 27.1: TNM-Klassifikation.

T0	Kein Anhalt für Primärtumor
Tis	Carcinoma in situ, Morbus Bowen, AIN II-III
T1	Tumor \leq 2 cm
T2	Tumor $>$ 2 cm, aber \leq 5 cm
T3	Tumor $>$ 5 cm
T4	Infiltration benachbarter Organe (Vagina, Urethra, Harnblase)
N0	Keine regionären LK-Metastasen
N1	Metastase(n) in regionären LK
N1a	Metastase(n) in inguinalen, mesorektalen LK und/oder LK der A. iliaca interna
N1b	Metastase(n) in LK der A. iliaca externa
N1c	Metastase(n) in LK der A. iliaca externa und/oder Metastase(n) in inguinalen, mesorektalen LK und/oder LK der A. iliaca interna
M0	Keine Fernmetastasen
M1	Fernmetastasen

Tab. 27.2: UICC-Stadien.

Stadium 0	Tis	N0	M0
Stadium I	T1	N0	M0
Stadium IIA	T2	N0	M0
Stadium IIB	T3	N0	M0
Stadium IIIA	T1, T2	N1	M0
Stadium IIIB	T4	N1	M0
Stadium IIIC	T3, T4	N1	M0
Stadium IV	Jedes T	Jedes N	M1

27.8 Symptomatik

Patienten mit einem Analkarzinom berichten häufig über Blut am Toilettenpapier oder Blut in der Toilette bzw. auf dem Stuhl. Meist wird dieses Symptom Hämorrhoiden zugeschrieben und die Diagnose dadurch verzögert. Aber auch andere unspezifische Beschwerden wie Juckreiz, Schmerzen, Fremdkörpergefühl und Dranginkontinenz für Stuhl können durch das Analkarzinom verursacht sein. Oft präsentieren sich die Patienten auch mit einer ulzerierten Raumforderung, die als entzündete Hämorrhoidale oder nicht-verheilende Wunde gedeutet wurde. Einige Fälle werden zufällig im Rahmen der histopathologischen Untersuchung von resezierten Hämorrhoiden oder Marisken diagnostiziert. Selten können auch vergrößerte Leistenlymphknoten in der weiteren Abklärung zur Detektion eines Analkarzinoms führen.

27.9 Diagnostik

Für den erfahrenen Proktologen ist das Analkarzinom in den häufigsten Fällen eine Blickdiagnose bei der Inspektion (Abb. 27.1) oder in der Proktoskopie. Die Inspektion der Perianalregion mit Spreizen der Nates, die rektal-digitale Untersuchung und die Proktoskopie sind die ersten und wichtigsten diagnostischen Schritte. Bei Frauen sollte, vor allem bei Tumoren der vorderen Hemizirkumferenz, zusätzlich eine vaginale Untersuchung erfolgen. Eine ergänzende anorektale Endosonographie kann weitere Informationen über die Tumorausdehnung, vor allem zur Frage der Infiltration der Sphinkteren sowie der Levatoren und Vagina (jeweils bei fortgeschrittenen Tumoren) zur Verfügung stellen. Bei Verdacht auf ein Analkarzinom sollten die Leistenlymphknoten untersucht werden. Zusätzlich empfehlen wir eine Laboruntersuchung mit einem Blutbild, dem Tumormarker SCC und – nach entsprechender Einwilligung – einen HIV-Test. Die Diagnose wird durch die histologische Untersuchung gesichert. Hierfür kann bei Befunden ≤ 1 cm, die auf die perianale Haut und/oder auf das Anoderm begrenzt sind eine exzisionale Biopsie erfolgen. Bei größeren Tumoren sollten Stanzbiopsien oder kräftige Zangenbiopsien durchgeführt werden.

Sollte eine differenzierte proktologische Untersuchung, z. B. aufgrund von Schmerzen, nicht möglich sein, führen wir eine Untersuchung in Narkose mit Endosonographie und histologischer Sicherung durch.

Nach Vorliegen der histopathologisch gesicherten Diagnose sollte ein Staging mit Durchführen einer MR des Beckens (zur Beurteilung der regionären Lymphknoten sowie der Ausdehnung des Primärtumors) und einer Bildgebung zum Ausschluss von Lungen- und Lebermetastasen (CT-Thorax/Abdomen) erfolgen. Eine PET-CT ist hilfreich zur Beurteilung von LK-Metastasen und wird in einigen Zentren auch zur Planung der Strahlentherapie verwendet (Abb. 27.2)

Vor Beginn einer Therapie sollte eine Koloskopie zum Ausschluss von Zweittumoren oder entzündlichen Veränderungen erfolgen, wenn in den letzten 12–24 Monaten

keine vollständige Koloskopie (z. B. im Rahmen der Früherkennung) durchgeführt wurde.

Ein aktuelles Screening zum Ausschluss eines Zervixkarzinoms ist aufgrund der HPV-Assoziation für alle Frauen zu empfehlen.

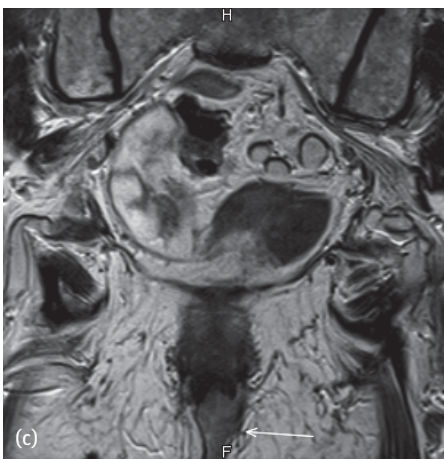
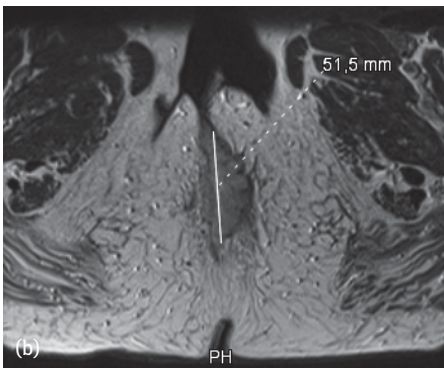
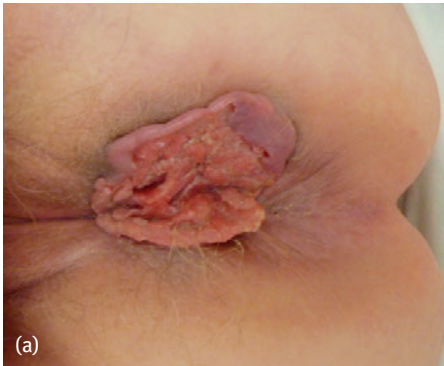

Abb. 27.1: Großes Analrandkarzinom bei einer 87-jährigen Patientin (cT3N0M0), Blickdiagnostik (a) sowie Darstellung in der MRT. (b) Axialschnitt; (c) Frontalschnitt.

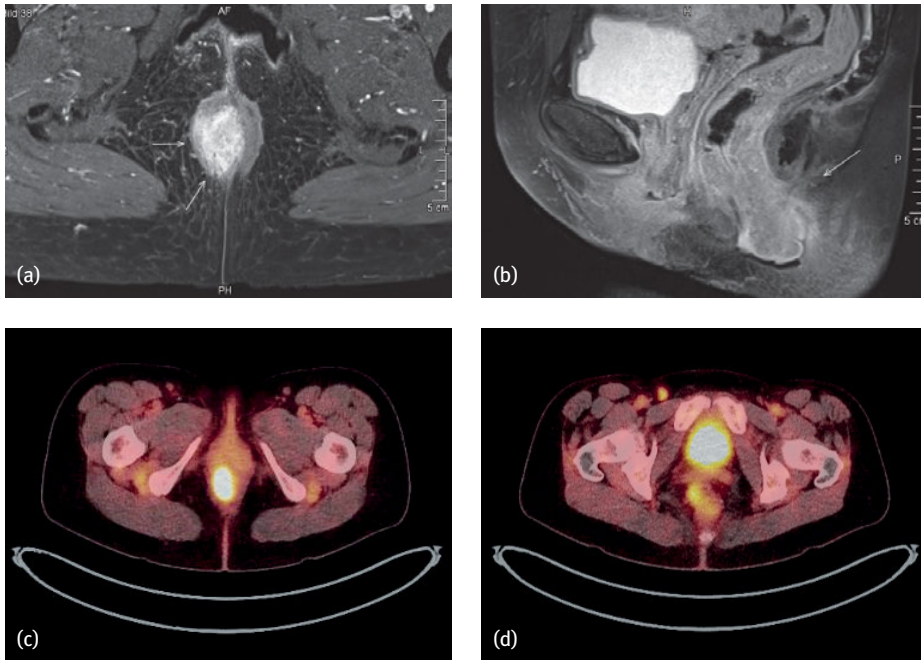


Abb. 27.2: Analkanalkarzinom mit inguinaler Lymphknotenmetastase einer 60-jährigen Patientin (cT2N1aM0), Darstellung in der MRT, (a) Axialschnitt, (b) Sagittalschnitt, sowie in der PET-CT (c) lokale Tumoraktivität, (d) inguinale Tumoraktivität.

27.10 Differentialdiagnosen

Eine Vielzahl benigner proktologischer Erkrankungen wie z. B. entzündlich veränderte Hämorrhoiden, Kondylome, Lues-Primäraffekte, chronische Fisteln oder Fissuren können als Differentialdiagnosen aufgezählt werden. Gemeinsam mit der Anamnese ist der V. a. ein Analkarzinom vor allem bei derben und kontaktvulnerablen Raumforderungen für den erfahrenen Proktologen naheliegend. Im Zweifel sollte bei unklaren Befunden immer eine histologische Sicherung angestrebt werden. Seltene maligne Differentialdiagnosen sind das nach anal infiltrierende Adenokarzinom des Rektums oder ein malignes Melanom des Analkanals oder Analrandes.

27.11 Primäre Therapie

Die Therapie des **Analrandkarzinoms** unterscheidet sich im Wesentlichen von der des Analkanalkarzinoms und entspricht vorbehaltlich einer Sphinkterinfiltration der von Hauttumoren. Sie umfasst die Exzision mit ausreichendem Sicherheitsabstand (weite Exzision mit 1 cm Sicherheitsabstand) (Abb. 27.3), dies trifft für T1 und frühe

T2 Stadien zu. Eine primäre Radiochemotherapie beim Analrandkarzinom ist nur bei lokal fortgeschrittenen Stadien \geq T2 und Sphinkterinfiltrationen bzw. Übergreifen auf den Analkanal empfohlen.

Die Standardtherapie des *Analkanalkarzinoms* ist die Radiochemotherapie bis zu einer Gesamtdosis von 50,4 – 59 Gy (inklusive einer Dosisaufsättigung) und simultaner Chemotherapie mit 5-FU und Mitomycin C. Das Bestrahlungsfeld schließt üblicherweise die Leistenregion mit ein, kann jedoch bei T1-T2 Tumoren ohne bildgebenden Nachweis von Leistenlymphknoteninfiltration ausgespart bleiben. Heute wird in vielen Zentren eine intensitätsmodulierte Strahlentherapie (IMRT) bei Analkanalkar-

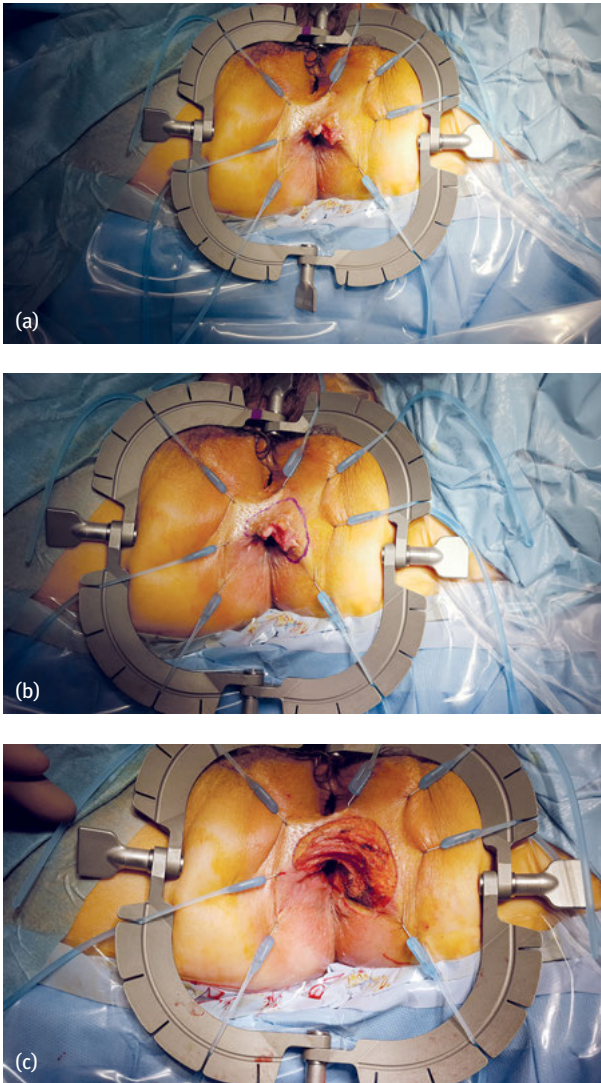


Abb. 27.3: Weite lokale Exzision eines Analrandkarzinoms mit intendierter sekundärer Wundheilung.

(a) Lokalbefund vor Resektion, (b) Markierung des Resektionsausmaßes mit Sicherheitsabstand, (c) Befund nach weiter Exzision mit intakter darunterliegender Schließmuskulatur.

zinomen angewendet. IMRT ermöglicht durch bessere Anpassung des Bestrahlungsfeldes an die Form des Tumors eine effektive Schonung des Dünndarms, der Harnblase und der Haut in der Leisten- und Schamregion. Studien konnten nachweisen, dass eine verbesserte Dosiskonformität und reduzierte Normalgewebisdosis mittels IMRT bei gleicher Tumorwirksamkeit die Toxizität der Strahlentherapie vermindert. Eine somit gezieltere Strahlentherapie soll v. a. die funktionellen Nebenwirkungen wie Blasen- und Stuhlentleerungsstörungen sowie Sexualfunktionsstörungen reduzieren und damit die Lebensqualität verbessern.

Das langsame Ansprechen von SCC auf die kombinierte Radiochemotherapie verlangt eine Überprüfung des Ansprechens auf die Therapie mittels klinischer und radiologischer Untersuchung zu deutlich späteren Zeitpunkten als bisher empfohlen.

In selektionierten Fällen können kleinere (T1) Analkanalkarzinome ohne Sphinkterinfiltration auch lokal vollständig exzidiert werden. Eine Risikostratifizierung erfolgt nach Erhalt der endgültigen Histologie.

In der primär extrapelvin metastasierten Situation (Stadium IV) gilt ähnlich wie beim Lokalrezidiv nach primärer Radiochemotherapie oder nach salvage abdominoperinealer Rektumexstirpation (APRE) die Empfehlung zur Polychemotherapie mit 5-FU und Cisplatin, aber auch Carboplatin/Taxol oder Irinotecan/Cetuximab in Abhängigkeit von der primären Vorbehandlung, wobei hierzu lediglich starke Empfehlungen basierend auf geringer Evidenz vorliegen.

27.12 Therapie bei fehlender Remission und/oder Lokalrezidiv

27.12.1 Beurteilung des Therapieansprechens nach Abschluss der Radiochemotherapie

Der Erfolg der kombinierten Radiochemotherapie, eine komplette Remission des Tumors, stellt sich erst Wochen, meist Monate nach der Behandlung ein. Die Regression kann sehr langsam verlaufen und sollte abschließend erst nach 6 Monaten beurteilt werden. Die Analyse der britischen ACT-II-Studie konnte zeigen, dass sich der Anteil der Patienten, die eine komplette Remission erreichte, von 64 Prozent nach der ersten Untersuchung 11 Wochen nach Abschluss der RCT auf 85 Prozent zum Zeitpunkt der Untersuchung 26 Wochen nach RCT erhöhte.

Acht Wochen nach Abschluss der RCT sollten eine erste proktologische Untersuchung (mit Inspektion, rektal-digitaler Untersuchung und Proktoskopie) sowie eine Untersuchung der Leistenlymphknoten erfolgen. Bei gutem Ansprechen auf die RCT können dann im Abstand von 2 Monaten die Folgeuntersuchungen durchgeführt werden. Nach 24–26 Wochen veranlassen wir fast immer eine MR-Untersuchung des Beckens zur Responsebeurteilung. Abgesehen von Ausnahmefällen mit einem Progress nach RCT sollten in den ersten 6 Monaten nach RCT keine Biopsien oder Exzisionen zur histologischen Sicherung erfolgen.

27.12.2 Salvage-Therapie bei Rezidiv oder fehlendem Ansprechen der Radiochemotherapie

Patienten mit einem Progress unter/nach der RCT, fehlender vollständiger Remission 26 Wochen nach Abschluss der RCT oder einem Lokalrezidiv im Verlauf sollten einer adäquaten chirurgischen Therapie zugeführt werden. Abgesehen von seltenen Einzelfällen, bei denen eine lokale Resektion diskutiert werden kann, erfolgt zumindest die APRE. Abhängig vom aktuellen Staging sind erweiterte Resektionen, z. B. eine extralevatorische Exstirpation (ELAPE), die Mitnahme von Scheidenhinterwand oder Prostata und auch Beckenexenterationen, notwendig, wie Abb. 27.4 veranschaulicht.

Basierend auf einer prospektiven Datenerhebung zeigt eine aktuelle Arbeit eine Rate von 15 % „Salvage“-Exstirpationen nach kombinierter Radiochemotherapie in kurativer Intention bei Patienten mit einem SCC des Anus. In einem Zeitraum von 18 Jahren erhielten 27 von 180 Patienten wegen eines Residualbefundes oder eines Lokalrezidivs eine APRE oder erweiterte Exstirpation (23 Patienten R0, 1 Pat. R1, 3 Pat. R2). Die Arbeit konnte keine prädiktiven Faktoren für die Notwendigkeit einer Salvage-OP nachweisen. Da eine Salvage-Exstirpation fast ausschließlich in einem stark bestrahlten Gewebe und – im Vergleich zur Exstirpation beim Rektumkarzinom – mit einem größeren perinealen Haut- und Weichgewebedefekt verbunden ist, ist ein primärer Wundverschluss meist mit erheblichen Wundheilungsstörungen oder auch Komplikationen wie Vorfall von Dünndarmschlingen in das kleine Becken verbunden. Aus diesem Grund wird die primäre plastische Versorgung des perinealen Defektes durch eine Lappenplastik bevorzugt, z. B. durch einen vertikalen rectus abdominis myokutanen (VRAM) Flap (Abb. 27.4).

In selektionierten Fällen, bei fraglicher R0-Resektion vor allem im Bereich prä-sakral oder der lateralen Beckenwand, führen wir eine intraoperative Bestrahlung durch. Diese Möglichkeit besteht allerdings nur in wenigen Zentren und die Evidenz beruht auf wenigen Beobachtungsstudien.

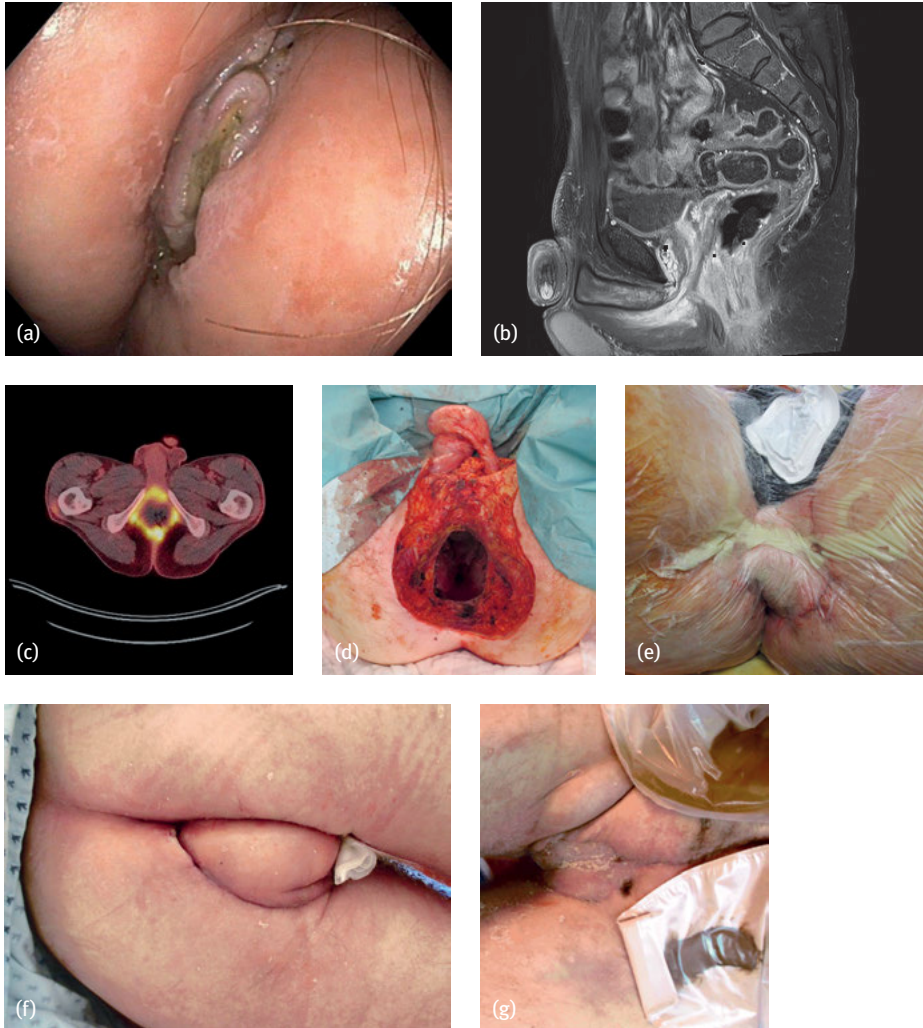


Abb. 27.4: Ausgedehnter Progress eines Analkarzinoms 5 Monate nach RCT mit Infiltration von Peniswurzel, Prostata und Harnblase. Diagnostik mit Endoskopie (a), MRT (b) und PET-CT (c). Beckenexenteration mit Penisamputation sowie Prostatovesikulektomie und Zystektomie mit primärem plastischem Verschluss (VRAM-Lappen und VAC/NPWT suprapubisch) (d, e). Wundheilung vor Entlassung (VRAM-Lappen und Gracilis + Spalthaut) (f, g).

27.13 Komplikationen

Komplikationen der primären RCT des Analkarzinoms beziehen sich auf die klassischen Früh- und Spät-Nebenwirkungen nach Radiatio des kleinen Beckens mit Hautirritationen im Sinne eines radiogenen Perianalekzems, sowie strahlenbedingte Kolpitis, Zystitis, Urethritis und Proktitiden, die allesamt hartnäckig und konservativ zu behandeln sind. Nicht zu unterschätzen sind die funktionellen Störungen nach Bestrahlung der Anorektalregion und der inguinalen Lymphstationen wie Lymphabflussstörungen der unteren Extremität bis hin zum Lymphödem und Blasen- und Stuhlentleerungsstörungen im Sinne einer Dranginkontinenz und Sexualfunktionsstörungen im Sinne von Erektionsstörungen bzw. Lubrifikationsstörungen.

Wundheilungsstörungen können vor allem im Analbereich nach Probeexzision (als Re-Staging) nach Abschluss der RCT auftreten, was aber genau aus diesem Grund und des *sampling errors* der Biopsie *per se* verlassen wurde.

Komplikationen nach lokaler Exzision eines Analrandkarzinoms sind neben lokalen Wundheilungsstörungen vor allem bei extensiver Exzision die Sphinkterschädigung mit konsekutiver Stuhlinkontinenz.

Die Komplikationen nach Salvage-Exstirpation umfassen vornehmlich tiefe Wundinfekte und präsakrale Abszedierungen sowohl nach direktem Wundverschluss als auch nach plastisch-chirurgischer Lappenplastik bis hin zur Fistelbildung.

Im Langzeitverlauf kann es bei insuffizienter Rekonstruktion des Beckenbodens bzw. Retraktion der Lappenplastiken zu perinealen Hernien kommen, die neben Schmerz- und Druckgefühl auch zu Inkarzeration von prolabierenden Dünndarmschlingen mit der Notwendigkeit der chirurgischen Reposition und sekundären Beckenplastik führen können.

27.14 Nachsorge

Nach abschließender Beurteilung des Ansprechens 6 Monate nach RCT empfehlen wir bei Patienten mit einer vollständigen Remission eine strukturierte Tumornachsorge mit regelmäßiger proktologischer Untersuchung wie Tab. 27.3 veranschaulicht. Sowohl der Umfang als auch die Intervalle der Nachsorge sind nicht evidenzbasiert. Bis zum Vorliegen der aktuell in Arbeit befindlichen S3-Leitlinie Analkarzinom empfehlen wir eine zu Beginn mindestens halbjährliche Kontrolle mit rektal-digitaler Untersuchung und Proktoskopie sowie klinische Untersuchung der Leistenlymphknoten. Zusätzlich zur Endosonographie führen wir im Verlauf auch MRT-Kontrollen des Beckens durch. Als Verlaufsparemeter, bei initial erhöhten Werten, kann die Bestimmung des Tumormarkers SCC hilfreich sein.

Tab. 27.3: Empfehlung zur Nachsorge nach kurativer Therapie eines Analkarzinoms (d. h. bei kompletter Remission spätestens 6 Monate nach Abschluss der kombinierten Radiochemotherapie).

	Monate nach Abschluss der kombinierten RCT									
	6	9	12	18	24	30	36	48	60	
Anamnese	x	x	x	x	x	x	x	x	x	x
Klinische Untersuchung (DRU und Leistenregion)	x	x	x	x	x	x	x	x	x	x
Proktoskopie	x	x	x	x	x	x	x	x	x	x
Anorektale Endosonographie	x		x	x	x	x	x	x	x	x
Tumormarker SCC	x		x	x	x	x	x	x	x	x
Abdomen-Sonographie und Röntgen- Thorax*			x		x		x			x
MRT-Becken	x		x		x		x			

RCT-Radiochemotherapie; DRU-digital rektale Untersuchung; SCC-squamous cell carcinoma; MRT-Magnetresonanztomographie; * alternativ zu Sonographie und Röntgen kann eine CT-Thorax/Abdomen oder PET-CT erfolgen

27.15 Prävention

Aufgrund der HPV-Assoziation des Analkarzinoms hat die Verhinderung von HPV-Infektionen eine hohe Bedeutung. Die Kontagiosität von anogenitalen HPV-assoziierten Läsionen ist hoch. Kondome können das Risiko einer Infektion deutlich reduzieren (Verweis auf die S2k Leitlinie HPV-assoziierte Läsionen der äußeren Genitalregion und des Anus – AWMF-Registernummer: 082–008). Die HPV-Impfung kann als primäre Prävention bezeichnet werden. Die Impfung unterbindet durch die weitgehende Verhinderung von HPV-Infektionen und daraus resultierenden Krebsvorstufen die Krebsentstehung. Seit 2018 empfiehlt die Ständige Impfkommission am Robert Koch-Institut die HPV-Impfung als Standardimpfung für Mädchen und Jungen im Alter von 9–14 Jahren mit 2 Impfstoffdosen im Abstand von mindestens 5 Monaten.

Zusätzlich gilt das Rauchen auch beim Analkarzinom als beeinflussbarer bzw. vermeidbarer Risikofaktor.

Weiterführende Literatur

- AJCC Cancer Staging Manual. 8th Edition. Springer International Publishing, USA, New York, 2017.
- Alamri Y, Buchwald P, Dixon L, et al. Salvage surgery in patients with recurrent or residual squamous cell carcinoma of the anus. *Eur J Surg Oncol.* 2016;42(11):1687–1692.
- Bjorge T, Engeland A, Luostarinen T, et al. Human papillomavirus infection as a risk factor for anal and perianal skin cancer in a prospective study. *Br J Cancer.* 2002;87(1):61–64.
- Daling JR, Weiss NS, Hislop TG, et al. Sexual practices, sexually transmitted diseases, and the incidence of anal cancer. *N Engl J Med.* 1987;317(16):973–977.
- Durante AJ, Williams AB, Da Costa M, et al. Incidence of anal cytological abnormalities in a cohort of human immunodeficiency virus-infected women. *Cancer Epidemiol Biomarkers Prev.* 2003;12(7):638–642.
- Esser S, Kreuter A, Oette M, et al. German-Austrian guidelines on anal dysplasia and anal cancer in HIV-positive individuals: prevention, diagnosis, and treatment. *J Dtsch Dermatol Ges.* 2015;13(12):1302–1319.
- Geh I, Gollins S, Renehan A, et al. Association of Coloproctology of Great Britain & Ireland (ACPGBI): Guidelines for the Management of Cancer of the Colon, Rectum and Anus (2017) – Anal Cancer. *Colorectal Dis.* 2017;19(Suppl 1):82–97.
- Glynn-Jones R, Sebag-Monteore D, Meadows HM, et al. Best time to assess complete clinical response after chemoradiotherapy in squamous cell carcinoma of the anus (ACT II): a post-hoc analysis of randomised controlled phase 3 trial. *Lancet Oncol.* 2017;18:347–356.
- Glynn-Jones R, Nilsson PJ, Aschele C, et al. Anal cancer: ESMO-ESSO-ESTRO Clinical Practice Guidelines for diagnosis, treatment and follow-up. *Ann Oncol.* 2014;25(Suppl 3):iii10-20.
- Ouhoumane N, Steben M, Coutlee F, et al. Squamous anal cancer: patient characteristics and HPV type distribution. *Cancer epidemiology.* 2013;37:807–812.
- Silverberg MJ, Lau B, Justice AC, et al. Risk of anal cancer in HIV-infected and HIV-uninfected individuals in North America. *Clinical infectious diseases: an official publication of the Infectious Diseases Society of America.* 2012;54:1026–1034.
- Wilkinson JR, Morris EJ, Downing A, et al. The rising incidence of anal cancer in England 1990–2010: a population-based study. *Colorectal Dis.* 2014;16:0234-239.
- Wittekind C (Hrsg). TNM Klassifikation maligner Tumoren. 8. Auflage. Wiley-VCH, Weinheim, 2017.

28 Hereditäre kolorektale Karzinome

Peter C. Ambe, Gabriela Möslein

28.1 Hintergrund

Knapp 10–20 % der kolorektalen Karzinome (KRK) entstehen auf dem Boden vererbbarer Keimbahnmutationen, wobei zwischen den polypösen und den nicht-polypösen Varianten unterschieden wird. Die zugrundeliegenden Keimbahnmutationen sind in jeder Körperzelle vorhanden, weswegen meist in mehreren Organen oder Organsystemen pathologische Manifestationen auftreten können. Daher werden die hereditären Dispositionen, die auf eine pathologische Genalteration zurückzuführen sind als Syndrome bezeichnet.

28.2 Das Lynch Syndrom (LS) (früher HNPCC = Hereditäres nicht-polypöses Colorectales Carcinom)

Das Lynch Syndrom (LS) beruht auf Mutationen der DNA MisMatchRepair (MMR) Gene: *MLH1*, *MSH2*, *MSH6*, *PMS2* und *Epcam*. Da bei den nicht-polypösen Syndromen eindeutige phänotypische (klinisch erkennbare) Merkmale fehlen, basiert die Verdachtsdiagnose heute noch auf familienanamnestischen oder histopathologischen Merkmalen. Diese Mutationen gehen mit einer sogenannten Mikrosatelliteninstabilität (MSI) im Tumorgewebe einher, sodass die entsprechenden Tumore eine sehr hohe Mutabilität vorweisen. Diese Eigenschaft erklärt die besonders hohe Ansprechraten auf Immuntherapien, wie beispielsweise die sogenannten Checkpoint-Inhibitoren. Die ursächlichen Keimbahnmutationen in den MMR-Genen werden autosomal-dominant vererbt, sodass die geschlechtsunabhängige Weitergabewahrscheinlichkeit an Nachkommen 50 % beträgt.

Klinisch ist das LS durch das gehäufte Auftreten von Krebserkrankungen des gastrointestinalen, gynäkologischen und urogenitalen Traktes gekennzeichnet. Betroffene sind zum Zeitpunkt der Diagnosestellung oft, aber nicht immer, jünger als in der sporadischen Population. Als klinischer Trigger für die Einleitung einer weiterführenden Diagnostik gelten bisher die Amsterdam II sowie die revidierten Bethesda Kriterien. (Tab. 28.1 und 28.2). Leider sind beide Identifikationsalgorithmen durch eine geringe Sensitivität und Spezifität gekennzeichnet und bedingen eine Unter- bzw. Überidentifikation in > 50 % der Fälle. Der aktuelle Trend weist aus vielen diagnostischen und therapeutischen Gründen auf die Sinnhaftigkeit einer systematischen Tumortestung bei allen kolorektalen und auch den LS-assoziierten Tumoren hin. Diese könnte bereits in der Biopsie einer koloskopisch identifizierten Neoplasie veranlasst werden, um ggf. präoperativ ein individualisiertes, risikoadaptiertes chirurgisches Vorgehen zu besprechen. Limitierend bei diesem zu fordernden Vorgehen sind die

fehlenden Strukturen, die eine Einbestellung und klinisch-genetische Beratung von Patienten mit dem Verdacht auf eine hereditäre Disposition erlauben würden.

Tab. 28.1: Amsterdam II Kriterien.

-
- Mindestens drei Familienangehörige mit histologisch nachgewiesenem KRK oder sonstige Karzinome im Rahmen des LS.
 - Wenigstens zwei aufeinander folgende Generationen müssen betroffen sein.
 - Mindestens ein Individuum muss zum Zeitpunkt der Diagnosestellung 50 Jahre alt oder jünger sein.
-

LS: Lynch Syndrome; LS-Tumore: Endometrium-, Ovarial-, Dünndarmdarm-, Ureter-, Nierenbecken-, Gallengangs-, Pankreas-, Urothel-, Magen-, Gehirntumore. FAP muss ausgeschlossen sein.

Tab. 28.2: Revidierte Bethesda-Kriterien.

-
- KRK vor dem 50. Lebensalter
 - Synchrones oder metachrones KRK oder andere Lynch-Tumore unabhängig vom Alter
 - MSI-H KRK vor dem 60. Lebensjahr
 - Patient mit KRK unabhängig vom Alter mit 1. gradigen Verwandten mit KRK vor dem 50. Lebensjahr
 - Patient mit KRK unabhängig vom Alter mit mindestens zwei Verwandten 1. Oder 2. Grades mit HNPCC oder sonstigen LS-Tumoren
-

MSI-H: Mikrosatelliteninstabilität-High; LS: Lynch Syndrome; HNPCC: Hereditäres Nicht-polypöses Colon Carcinom.

Nach Identifikation einer pathogenen Mutation bei einem betroffenen Patienten, kann eine prädiktive Testung gesunder Verwandter auf das Vorhandensein dieser pathogenen Mutation angeboten werden. Insbesondere die immunhistochemische Tumortestung auf MSI von Patienten mit KRK wird aus therapeutischen Gründen als Bestandteil der klinischen Routine gefordert. So bildet die Erhebung des MSI-Status beim Stadium II KRK eine wichtige Voraussetzung bei der Entscheidungsfindung für eine adjuvante Chemotherapie. Dieses Konzept einer unselektionierten Untersuchung aller KRK wurde in Deutschland bisher nur von wenigen Darmkrebszentren übernommen.

Die prädiktive genetische Testung von gesunden Angehörigen ermöglicht die eindeutige Unterscheidung zwischen Mutationsträgern und nicht-Mutationsträgern. Bei Letzteren geht man von einem bevölkerungsüblichen Karzinomerkrankungsrisiko aus. Betroffenen hingegen könnten eine individuelle Empfehlung von Vorsorge- und Früherkennungsmaßnahmen nahegelegt werden, die heute bereits das spezifische betroffene MMR-Gen berücksichtigen sollte. Während man früher davon ausging, dass alle fünf MMR-Gene zu derselben Krankheitsausprägung führen, konnten die

Daten der PLSD (*Prospective Lynch Syndrome Database*) eindeutig belegen, dass es zu unterschiedlichen Risiken bei den verschiedenen Genen kommt.

Bei den extraintestinalen Manifestationen stehen vor allem das Endometrium- und Ovarialkarzinom im Vordergrund. MSH6-Mutationsträgerinnen z. B. erkranken etwa doppelt so häufig an Endometriumkarzinomen wie an kolorektalen Karzinomen. Urogenitale Karzinome vor allem bei MSH2-Mutationsträgern sind in ihrer Inzidenz weit unterschätzt worden. Diese neuen Erkenntnisse werden aktuell in europäische Empfehlungen zusammengefasst, auf die mit Spannung in Kürze gewartet werden darf. Diese sollten dazu veranlassen, die klinischen Optionen bzgl. prophylaktischer oder prophylaktisch-erweiterter Interventionen (zum Zeitpunkt eines kolorektalen Karzinoms) mit Patienten vor einem erforderlichen Eingriff zu besprechen. Dem raschen Erkenntnisgewinn auf diesem Gebiet wird Rechnung getragen, indem die Empfehlungen in kurzen Abständen und in einem Delphi-Prozess eingebettet regelmäßig aktualisiert und auf der Homepage der EHTG (*European Hereditary Tumor Group*: www.ehtg.org) publiziert werden. Ein interaktives Tool zur Risikoberechnung der zugrundeliegenden Mutationen kann unter www.lscarisk.org gefunden werden und stellt die genaueste Möglichkeit dar, das individuelle Risikoprofil eines Patienten in Bezug auf das betroffene Gen unter Berücksichtigung von Alter und Geschlecht zu berechnen.

Heute werden drei verschiedene genetische *Pathways* der Karzinogenese bei einem Lynch-Syndrom angenommen (Abb. 28.1). Anzumerken ist, dass kolorektale Karzinome beim LS über eine stark verkürzte Progressionszeit von einem Adenom zu einem Karzinom charakterisiert sind, aber auch ohne Vorstufen entstehen können. Hierdurch erklärt sich, dass bei etwa 50 % aller Patienten trotz regelmäßiger, 1- bis 3-jährlicher Koloskopien KRK- Karzinome entstehen, auch wenn diese in aller Regel in einem frühen, heilbaren Stadium diagnostiziert werden. Ergebnisse der jüngst publizierten „Dreiländerstudie“ zeigten keinen Vorteil zwischen der in Deutschland praktizierten jährlichen Koloskopie gegenüber der zwei- bzw. dreijährlichen Scree-

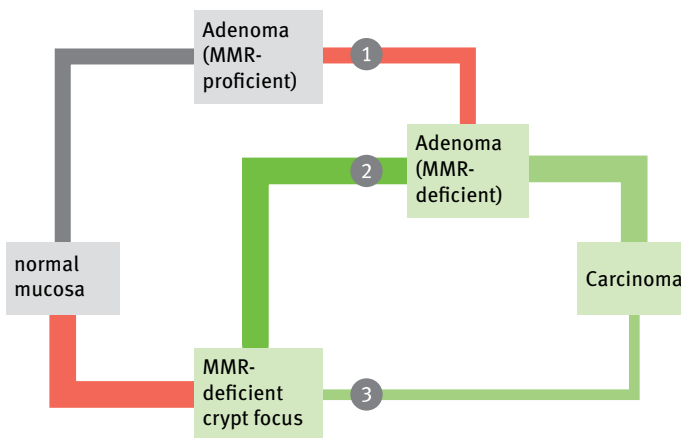


Abb. 28.1: Karzinogenesewege des KRK bei Lynch-Syndrom (nach Ahadova et al., *Int. J Cancer*, 2018).

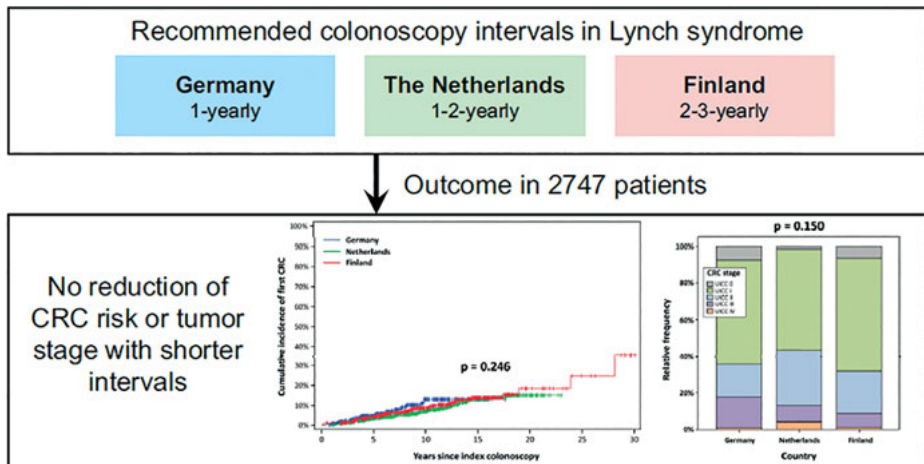


Abb. 28.2: Vorsorgeintervall in Deutschland, Niederlande und Finland (nach Engel C et al., Gastroenterology, 2018).

ning-Koloskopie der Niederlande und Finnlands – es wurden tendenziell sogar mehr Karzinome unter dem einjährigen Intervall diagnostiziert. Da ein verkürztes Untersuchungsintervall offensichtlich keine bessere Prävention des KRKs erzielt und potentielle Risiken innehat, wird zukünftig das Koloskopieintervall in Deutschland auf zwei Jahre angehoben werden (Abb. 28.2).

Das KRK im Rahmen des LS ist für mindestens 3%–5% aller KRK verantwortlich. Tumore im Rahmen der genetischen MMR-Mutation werden häufiger im rechtsseitigen als im linksseitigen Kolon und Rektum identifiziert, wobei ein Selektionsbias nicht ausgeschlossen werden kann. Histopathologisch findet man oft voluminöse Tumore von muzinösem Typ mit ausgedehnter lymphozytärer Infiltration. Interessanterweise finden sich bei MSI-Tumoren nur selten Lymphknoten- und Fernmetastasen. Entsprechend haben MSI-KRK trotz der oft großen Tumore zum Zeitpunkt der Diagnostik stadienadaptiert eine bessere Prognose als MSS KRK.

Grundsätzlich soll die Diagnose eines KRK bei allen Patienten Anlass zu der Erhebung einer gezielten Familienanamnese sein. Wünschenswert wäre darüber hinaus die systematische (unselektierte) Tumortestung auf das Vorliegen einer Mikrosatelliteninstabilität im Tumor. Eine Untersuchung des Tumorgewebes bzw. -biopsie mittels Immunhistochemie zum Nachweis eines Proteinausfalls der MMR-Gene (MLH1, PMS2, MSH2 und MSH6) stellt eine gut etablierte, standardisierte und kostengünstige Methode des MSI-Screenings dar. Während basierend auf dem immunhistochemischen Ausfall der Proteinexpression des MSH2-, MSH6- sowie PMS2-Proteins das Angebot einer weitführenden molekulargenetischen Diagnostik erfolgen sollte, wird bei Ausfall des MLH1-Proteins zunächst ein auf dem Boden einer Promotor-Methylierung entstandenes sporadisches KRK mittels BRAF-Analyse ausgeschlossen.

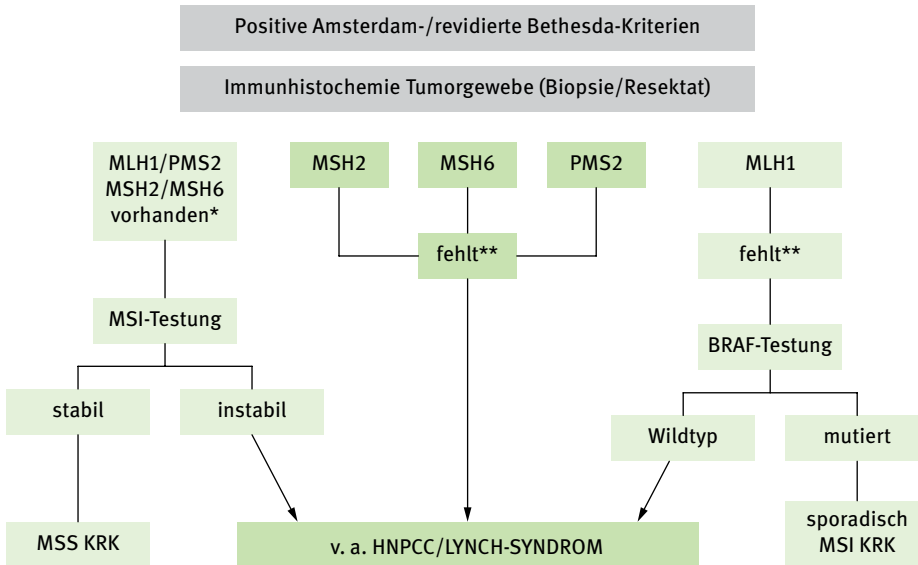


Abb. 28.3: Diagnostischer Algorithmus bei V. a. LS/HNPCC (nach S3-Leitlinie Kolorektale Karzinome, Version 2, Seite 82).

Liegt ein mutiertes BRAF vor, handelt es sich mit einer recht hohen Wahrscheinlichkeit um ein sporadisches KRK. Liegt der BRAF jedoch als Wildtyp vor, sollte auch bei MLH1 die weiterführende LS Diagnostik veranlasst werden (Abb. 28.3.).

Das Lebenszeitrisiko des KRKs bei LS wird trotz regelmäßiger koloskopischer Untersuchungen bei den hoch-penetranten MLH1 und MSH2 Genen auf 80 % geschätzt, bei MSH6 geschlechtsabhängig auf 20–40 % und wesentlich geringer bei PMS2. Da beim LS im Gegensatz zu einer FAP keine obligate Präkanzerose vorliegt, hat die reine prophylaktische Chirurgie ohne Nachweis von Neoplasien keinen Stellenwert. Dennoch sollte die Indikation zur erweiterten Chirurgie z. B. eine subtotale Kolektomie mit Ileorektostomie anstelle einer segmentalen Kolektomie zum Zeitpunkt einer Kolon-Karzinomdiagnose individuell besprochen werden. Die Rationale hierfür ist in der hohen Rate an metachronen KRK trotz regelmäßiger Koloskopien begründet. Analog ist die Überlegung zu einer Proktokolektomie mit einem ileoanalen Pouch zum Zeitpunkt eines primären Rektumkarzinoms, vor allem bei Patienten, die in einem jungen Lebensalter erkranken. Ferner kann die rein prophylaktische Chirurgie bei Patientinnen mit LS im Sinne einer simultanen Hysterektomie mit Ovariektomie alters- und mutationsabhängig ein sinnvolles risikoreduzierendes Behandlungskonzept darstellen und zu dem Zeitpunkt einer KRK-Diagnose mit Patientinnen besprochen werden.

Abgesehen von den o. g. individualisierten Behandlungskonzepten unterscheiden sich die onkologischen Prinzipien bei der chirurgischen Behandlung des LS-

KRK nicht von denen der sporadischen Karzinome. In gleicher Weise werden große, endoskopisch nicht abtragbare Adenome, schwere Dysplasien und jedes histologisch gesicherte Malignom mit dem betroffenen Patienten zu diskutieren sein und bzgl. der Risikoeinschätzung als vollwertiges KRK betrachtet werden. Die vermeintlich bessere Prognose des LS gegenüber dem sporadischen KRK darf das onkologisch-chirurgische Behandlungsprinzip nicht beeinflussen. Dem minimal-invasiven Vorgehen soll bei entsprechender Expertise der Vorzug gegeben werden. Die postoperative Versorgung der Patienten erfolgt wie bei Patienten mit sporadischem KRK, allerdings mit der Beachtung eines lebenslangen Vorsorge- und Früherkennungsprogramms.

28.3 Die Familiäre Adenomatöse Polyposis (FAP)

Die FAP ist ein hereditäres Syndrom, welches klassischerweise durch das Auftreten von hundert bis tausenden adenomatösen Polypen primär im Kolorektum und mit steigendem Lebensalter auch im oberen Gastrointestinaltrakt gekennzeichnet ist. Das Syndrom entsteht auf dem Boden von Mutationen im APC-Gen (*Adenomatous Polyposis Coli*) auf Chromosom 5q21-22. Diese monogenetische Keimbahnmutation wird autosomal-dominant vererbt, sodass das Risiko der Weitergabe des mutierten Genes geschlechtsunabhängig bei 50 % liegt.

Das klinische Spektrum einer FAP ist heterogen und wird in der phänotypischen Ausprägung von der genauen Mutation (Codon) beeinflusst. Dennoch ist eine intrafamiliäre Heterogenität der genetisch determinierten Ausprägung häufig, weswegen Indikationen zu einer Intervention stets abhängig von der individuellen Ausprägung des Phänotyps gemacht werden. Lediglich die adenomatöse Polyposis des Dickdarms gilt als universales Kennzeichen der FAP, unabhängig davon ob und welche extrakolonischen Veränderungen assoziiert auftreten. Bei der klassischen FAP liegt eine linksseitige Prädominanz der Adenome in Bezug auf Größe und Verteilung, da die ersten Polypen hier entstehen. Da jede Zelle des Körpers den genetischen Defekt innehat, können benigne Manifestationen mit unterschiedlichem Entartungspotential in verschiedenen Organen beobachtet werden. Hierzu gehören Adenome und Karzinome des Magens und Dünndarms, benigne knöcherne Veränderungen, sog. Osteome, überwiegend im Bereich der Mandibula, Hautveränderungen wie Epidermoidzysten, Bindegewebstumore wie Fibrome und Desmoide, Hyperdontie (überzählige Fehlbildung der Zähne), CHRPE (kongenitale Hyperplasie des retinalen Pigmentepithels) aber auch im Kindesalter auftretende Hepatoblastome, Medulloblastome, und häufiger vor allem bei jungen Frauen papilläre Schilddrüsenkarzinome.

Die klassische FAP wird durch hundert bis tausende adenomatöser Polypen des Dickdarms gekennzeichnet, die, wenn sie symptomatisch werden, gelegentliche perianale Blut- oder Schleimabgänge, eine Zunahme der Stuhlgangsfrequenz, Eisenmangelanämie und Gedeihstörungen verursachen können. In einem frühen Stadium ist eine FAP meist asymptomatisch. Die FAP ist mit einer hundertprozentigen Pe-

netranz verbunden, sodass es unbehandelt zu einem KRK in einem Durchschnittsalter zwischen 35–40 Jahren kommt. Dabei sind jüngste Karzinome bereits im Alter von <10 Jahren aus Japan beschrieben worden. Die FAP ist für 1–3 % aller KRK verantwortlich. Das KRK wird in gut 13 % der FAP Patienten in einem durchschnittlichen Alter von 25 Jahren festgestellt. Ab dem 50. Lebensjahr liegt das Darmkrebsrisiko bei 95 %.

FAP Patienten haben ein nicht zu unterschätzendes Risiko für die Entwicklung von Desmoidtumoren. Desmoide sind semi-maligne Bindegewebstumore, die lokal infiltrativ und destruierend wachsen, jedoch nicht metastasieren (Abb. 28.4). Desmoide stellen die zweithäufigste Todesursache nach dem KRK bei FAP Patienten dar. Sie entstehen bevorzugt entweder in der Bauchdecke oder im Mesenterium, wobei letztere synonym als „aggressive Fibromatose“ bezeichnet werden. Ein „Trauma“ im weitesten Sinne ist prädisponierend als Wachstumsauslöser zu betrachten, so dass Desmoide meist etwa 1–5 Jahre nach der prophylaktischen Kolonresektion beobachtet werden. Mesenterialdesmoide, insbesondere im kleinen Becken, könnten die Funktionalität und Durchblutung des Pouches beeinträchtigen und sogar zu einem Pouchverlust führen. Wegen dieser Rationale bevorzugen wir zu dem Zeitpunkt einer Proktokolektomie das Einhalten der TME-Schicht als Prophylaxe gegen Desmoide in einem verbleibendem Rektummesenterium.

Für die Lebensqualität entscheidend ist der Zeitpunkt der Empfehlung zu einer prophylaktischen Proktokolektomie. Meistens werden Patienten heute prädiagnostisch im Alter von 10–12 Jahren getestet und dann regelmäßig endoskopisch untersucht, zunächst mittels Sigmoidoskopie und erst bei Nachweis der ersten Adenome wird auf koloskopische Untersuchungen umgestellt. Der Nachweis schwerer Dysplasien oder eines Malignoms stellen absolute Indikationen zur zeitnahen chirurgischen Intervention dar. Eine Gedeihstörung oder Anämie gelten als relative Indikation für eine vorzuziehenden Proktokolektomie, wobei die jüngsten von uns operierten Patienten als Ausnahmeindikation 8 Jahre alt waren. In aller Regel bemühen wir uns die Operation

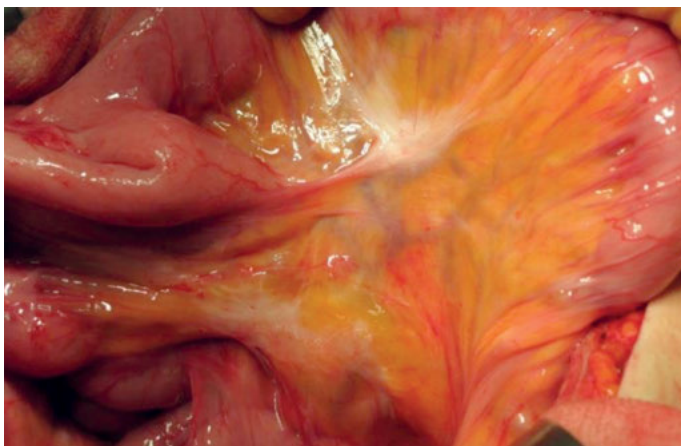


Abb. 28.4: Desmoid-Vorstufe (Plaque) des Dünndarmmesenteriums.

so spät wie sinnvoll möglich vorzunehmen. Die früher in den Leitlinien verankerte Empfehlung FAP-Patienten „möglichst“ bis zum 20. Lebensjahr zu operieren wurde verlassen. Es muss betont werden, dass die Indikationsstellung durch erfahrene, spezialisierte interdisziplinäre Zentren erfolgen sollte.

Die restorative Proktokolektomie mit ileopouchanaler-Anastomose (IPAA) ist heutzutage das Operationsverfahren der Wahl. Ein weiteres kontinenterhaltendes Verfahren ist die kontinente Ileostomie nach Kock, welches primär als Reserveverfahren anzusehen ist. Die Proktokolektomie mit Anlage eines terminalen Ileostomas nach Brooke repräsentiert das nicht kontinente Verfahren, das heutzutage primär nur bei einem tiefsitzenden, fortgeschrittenen Rektumkarzinom in Betracht gezogen wird. Darüber hinaus gilt die Kolektomie mit Ileorektostomie als eine Behandlungsoption in ausgewählten Fällen.

Wir führen die Proktokolektomie fast ausschließlich minimal-invasiv mittels Laparoskopie mit transanaler TME (taTME) mit zwei Teams durch. Hierbei bevorzugen wir die zentrale Präparation wie bei der onkologischen Chirurgie. Ein Vorteil dieses Vorgehens ist die Vermeidung einer eventuellen onkologischen Nachoperation im Falle eines inzidentaln Karzinoms im Präparat. Bei der Präparation des rechten Kolons muss das terminale Ileum komplett erhalten und nahe der Bauhin'schen Klappe abgesetzt werden. Die Fortführung der Präparation bis auf die Mesenterialwurzel unter Schonung der Gefäße führt zur Längengewinnung für den J-Pouch. Wir haben bisher sehr gute Ergebnisse mit taTME bei FAP Patienten mit lediglich 3–5 Stuhlgängen pro Tag im Median erzielen können, bei einer allerdings noch kurzen Nachbeobachtungszeit.

Bei der Präparation des Rektums und der üblichen Doublestaple-Anastomose wird methodenbedingt eine ca. 1–3 cm lange Rektummanschette zurückgelassen. Dieser Rektumrest birgt ein hohes Malignompotenzial, das durch Adenomabtragungen und entsprechende Narben schlechter diagnostizierbar ist. Da das Verfahren mit einer tiefen Doublestaple-Anastomose bis vor 3 Jahren unser Standardverfahren war, sehen wir ebenso wie andere Zentren bei unserem Kollektiv altersabhängig ein relevantes klinisches Managementproblem. Aus diesem Grunde wird erneut eine Mukosektomie von einigen Zentren propagiert, die weiterhin eine Rektummanschette belassen. Die Mukosektomie allerdings geht mit einem Verlust der Diskrimination der Stuhlqualität und damit verbunden mit einer schlechteren Funktionalität einher. Eine prospektive Langzeitdokumentation der Behandlungsergebnisse in großen Kollektiven wird erst noch erforderlich sein, um das beste chirurgische Vorgehen für die Anastomose bei IPAA zu definieren.

Der weltweit bevorzugte J-Pouch wird mittels Linealstapler geformt (Abb. 28.5). Wir verwenden eine Kombination aus zentraler Mobilisation der Mesenterialwurzel und pouchnaher Peritonektomie (Abb. 28.6) als Maßnahmen zur Längengewinnung. Eine intrakorporale Herstellung des Pouches ist zwar möglich, jedoch technisch anspruchsvoll und zeitaufwendig. Die Rationale für die Verfolgung dieses Konzeptes stellt die theoretische Überlegung einer weiteren Reduktion der Desmoidentwicklung

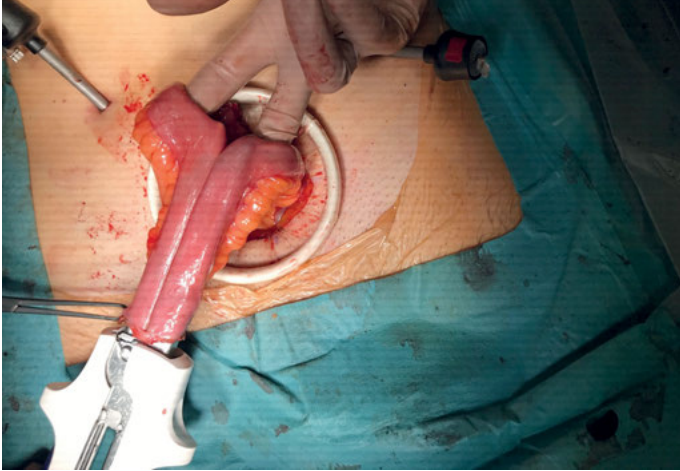


Abb. 28.5: Konstruktion eines J-Pouches mittels eines Lineal-Staplers im Rahmen einer restaurativen Proktokolektomie bei FAP.

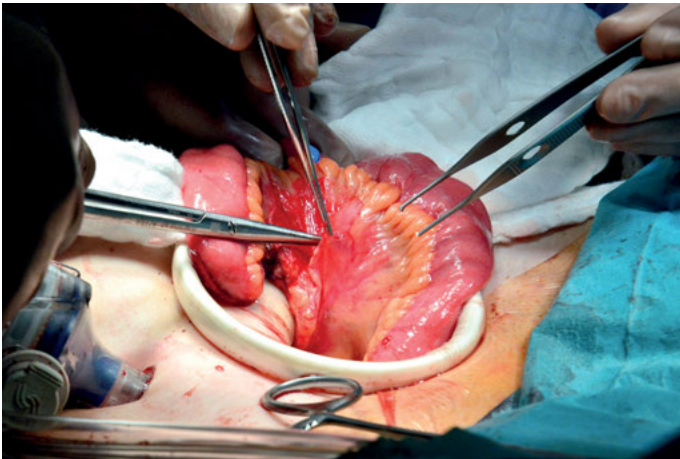


Abb. 28.6: Peritonektomie des Pouchbildenden terminalen Ileums zur Längengewinnung.

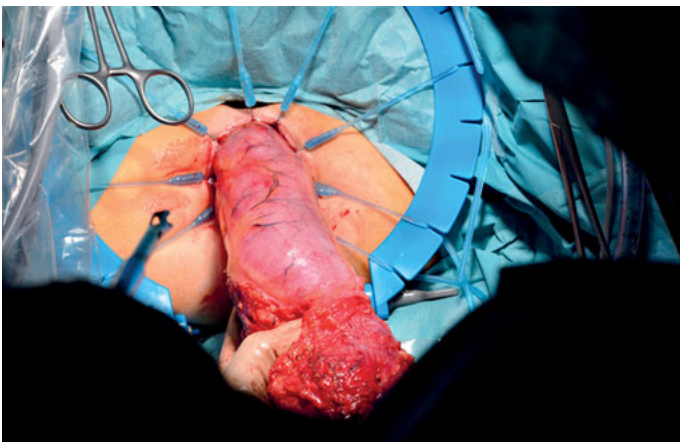

Abb. 28.7: Transanale Bergung des Präparats nach komplett laparoskopischer Proktokolektomie mit IPAA.

im Bereich der Bauchdecke durch Vermeidung einer suprapubischen Inzision dar. In diesem besonderen Fall haben wir das Präparat transanal nach Beendigung der taTME geborgen (Abb. 28.7). Der Pouch wurde intrakorporal mittels endoskopischem Lineal-Stapler geschaffen, und die Andruckplatte eines zirkulären Staplers wurde transanal ins Abdomen hineingeführt und anschließend laparoskopisch eingenäht. Die Anastomosierung erfolgte nach unserem neuen Standard.

Wir verwenden routinemäßig die *Double Purse-String* mit *Single-Stapling* Anastomose (Abb. 28.8). Anstelle eines Stomas erhalten unsere Patienten eine virtuelle Ileostomie (auch als „Ghost Stoma“ bekannt) (Abb. 28.9) und einen transanalen Dekompressionsschlauch (Abb. 28.10). Dieser wird nach 5 Tagen bei unauffälligem postoperativem Verlauf entfernt.

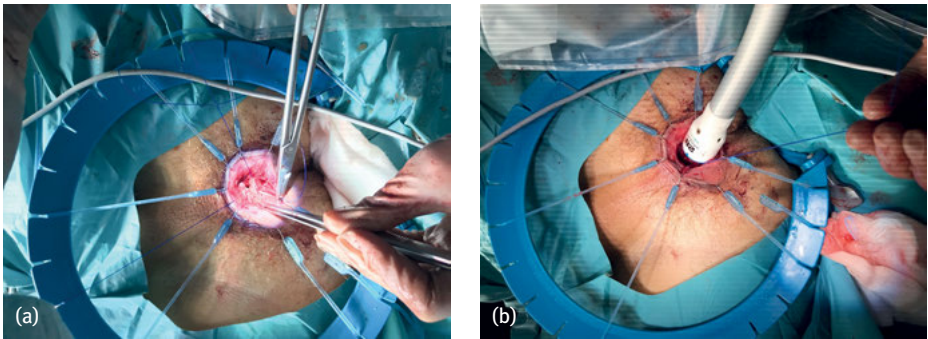


Abb. 28.8: (a) Schaffung der IPAA in *Double Purse-string/Single-Stapling* Technik. Platzierung der Tabaksbeutelnaht im Rahmen der taTME. (b) Schaffung der IPAA mittels eines 28er-Staplers.

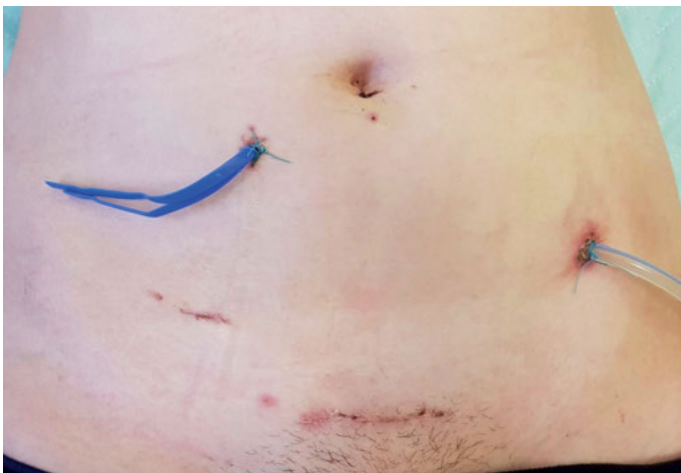


Abb. 28.9: Virtuelle Ileostomie mit herausgeleitetem Vessel-Loop.

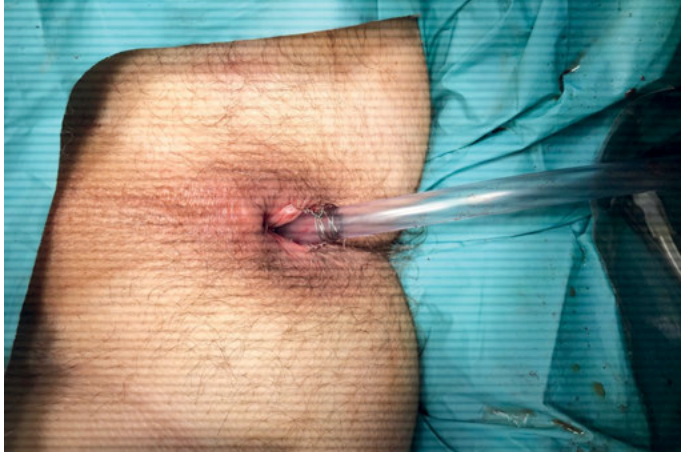

Abb. 28.10: Platzierung einer transanal Dekompressions-Drainage.

28.4 Attenuierte Familiäre Adenomatöse Polyposis (aFAP)

Die aFAP ist eine abgeschwächte Variante der FAP. Wie bei der FAP entsteht die aFAP auf dem Boden einer pathogenen Mutation im APC-Gen. Im Gegensatz zu einer klassischen FAP ist die aFAP durch eine verspätete Entwicklung erster Dickdarmpolypen (meist zwischen dem 20. und 30. Lebensalter) gekennzeichnet. Auch bezüglich der Anzahl an Polypen finden sich deutlich weniger Polypen (100 bis wenige Hunderte) als bei der klassischen FAP. Die Polypen bei aFAP sind überwiegend im proximalen Kolon lokalisiert im Gegensatz zur klassischen FAP mit der beschriebenen linksseitigen Prädominanz. In der prädiktiven Situation erfolgt die Beratung zu einer molekulargenetischen Untersuchung idealerweise um das 15. Lebensjahr herum. In der sporadischen Situation sollte jeder koloskopischer Befund mit multiplen Kolonpolypen, vor allem wenn diese rechtsseitig lokalisiert sind, mit oder ohne entsprechender Familiengeschichte, an die Diagnose denken lassen und eine molekulargenetische Diagnostik empfohlen werden. Die Diagnosesicherung erfolgt wie bei der klassischen FAP mittels einer konstitutionellen Mutationsanalyse im Blut oder im Sputum.

Die Penetranz der genetischen Veränderung und damit das lebenslange Karzinomrisiko ist ebenfalls 100 % – lediglich tritt das Karzinom durchschnittlich in einem höheren Alter auf. Aus diesem Grund steht auch hier eine prophylaktische Kolektomie im Vordergrund, wobei wegen der rechtsseitigen Prädominanz meist keine Indikation zu einer Proktokolektomie besteht. Die subtotalen Kolektomie mit Ileosigmoidostomie oder die Kolektomie mit Ileorektostomie sind die bevorzugten Prozeduren, wenn das Rektum zum Operationszeitpunkt von neoplastischen Veränderungen ausgespart ist.

28.5 MUTYH – Associated Polyposis (MAP)

Die Grundlage der MAP ist eine biallelische Mutation des MUTYH-Gens auf Chromosom 1p34.3-p32.1 mit gestörter Reparatur oxidativer DNA-Schäden. Das Syndrom wird autosomal-rezessiv vererbt, sodass das Risiko für Nachkommen 25 % beträgt. Die Eltern eines betroffenen Patienten sind in aller Regel gesund, während Geschwister betroffen sein können. Klinisch zeigen sich multiple adenomatöse und auch serratierte Polypen im gesamten Kolorektum, prädominant jedoch ähnlich wie bei der aFAP eher im rechtsseitigen Kolon. Typischerweise wird diese Polyposis in noch nicht bekannten Familien etwa in der vierten Lebensdekade zum Zeitpunkt erster Symptome diagnostiziert.

Die Suche nach einer entsprechenden Mutation soll bei Patienten mit Stigmata einer Polyposis jedoch ohne Nachweis einer APC-Mutation immer erfolgen. Diese Mutationsanalyse gehört heutzutage zu dem kolorektalen Panel in der *Next-Generation Sequencing* (NGS) Analyse. Das Vorgehen im Sinne der Vorsorge und Früherkennung und des chirurgischen Managements ist analog zur Versorgung bei einer aFAP von der phänotypischen Ausprägung abhängig zu machen. Die Vorsorgekoloskopie sollte bei prädiaktiv getesteten Mutationsträgern in der 2. Lebensdekade beginnen.

28.6 Polymerase Proofreading Associated Polyposis (PPAP)

Die PPAP entsteht aufgrund von Keimbahnmutationen der DNA-Polymerase POLE und POLD, welche autosomal-dominant vererbt werden. Wichtig in diesem Kontext ist, dass die Tumore von PPAP-Patienten als einziges Polyposis-Syndrom ebenso wie bei dem LS eine hohe MSI in den Neoplasien aufweisen. Patienten mit PPAP haben meist ab der dritten Lebensdekade zahlreiche große adenomatöse Polypen. Extraintestinale Manifestationen mit Gehirn-, Endometrium- und Duodenaltumoren sind möglich. Die klinischen Charakteristika der PPAP unterscheiden sich klinisch nicht eindeutig von der FAP, aFAP oder MAP und die Diagnose erfolgt molekulargenetisch.

Das KRK Risiko bei Patienten mit PPAP hängt zum Teil von der vorliegenden Mutation und zum Teil vom Patientengeschlecht ab. So wird das Risiko eines KRKs bei Mutationen des POLE-Gens auf 40 % für männliche und 32 % für weibliche Patienten geschätzt. Für Mutationen des POLD-Gens wird das Risiko der Entwicklung eines KRK bis zum 70. Lebensjahr auf 63 % bzw. 52 % für männliche bzw. weibliche Patienten angegeben. Die Diagnostik der PPAP erfolgt als eine Ergänzung der genetischen Diagnostik bei passendem endoskopischem Befund und ggf. Familienanamnese. Da die PPAP klinisch der FAP, aFAP und MAP sehr ähnelt, muss die genetische Diagnostik um PPAP-Analyse bei fehlenden Mutationen des *APC*- und *MUTYH*-Gens erweitert werden. Aufgrund der dürftigen Datenlage existiert derzeit kein evidenzbasierter Surveillance- und Behandlungsalgorithmus für PPAP. Wir empfehlen daher die Ver-

sorgung dieser Patienten im Sinne von „*Best Clinical Practice*“ anlehnend an ähnlichen Syndromen wie aFAP und MAP.

28.7 Hamartomatöse Polyposis-Syndrome

Hamartomatöse Polyposis werden bei dem Peutz-Jeghers Syndrom (PJS), dem juvenilen Polyposis Syndrom (JPS) und beim Cowden Syndrom (CS) beschrieben. Das PJS entsteht auf dem Boden dominant vererbbarer Keimbahnmutationen des STK 11-Gens. Charakteristisch für das PJS ist die hohe Inzidenz hamartomatöser Dünndarmpolypen (60%–90%) im Vergleich zur Polyposis des Kolons (ca. 50%–60%). Patienten mit PJS werden oft in Kindesalter symptomatisch, wobei die Dünndarmitussuszeption mit einer akuten Obstruktion und bei protrahierter Diagnose und Operation eine Dünndarmnekrose durch Minderdurchblutung droht. Obere GI-Blutungen mit Anämie und Wachstumsstörungen können ebenfalls auftreten, sind aber in der Regel eine Manifestation im Erwachsenenalter. Nach den europäischen Leitlinien sollte mit den Vorsorge- und Früherkennungsuntersuchungen ab dem 8. Lebensjahr begonnen werden und vor allem die Dünndarmdiagnostik entweder mittels MR-Sellink oder einer Kapselendoskopie erfolgen. Polypen, die 1,5 cm Größe erreichen, sollten prophylaktisch so wenig invasiv wie möglich, aber konsequent entfernt werden. Sofern sie mit der Doppelballon-Methode nicht abtragbar sind, ist ein laparoskopisch-endoskopisches Verfahren zu bevorzugen. Da viele Kinder bereits vor dem 8. Lebensjahr symptomatisch sind, sollten in diesem Fall konsequente Untersuchungen vorgezogen werden, da es auf jeden Fall in diesem Alter im Vordergrund steht, eine akute Dünndarmitussuszeption und Notfalloperation mit der hohen Wahrscheinlichkeit eines Dünndarmverlustes zu vermeiden. Ein zentrales Merkmal des PJS stellt die mukokutane Pigmentation der Lippen, Mundschleimhaut und periorbitaler Regionen dar, die fast pathognomonisch für ein PJS-Syndrom ist und immer zu einer genetischen Beratung und molekulargenetischen Diagnostik veranlassen sollte.

Das Lebenszeitrisko der Entwicklung eines Malignoms bei Patienten mit PJS wird auf 85% geschätzt. Hierbei werden gastrointestinale Karzinome in gut 75% der PJS Patienten beschrieben. Das Risiko eines KRKs liegt bei ca. 40%. Unterschätzt wird noch die Häufigkeit für ein Mammakarzinom, das bei Frauen mit einem PJS bei > 35% liegt. Neben der malignen Entartung stellen unter anderen die chronische Anämie bei rezidivierender Polypenblutung, Intussuszeption, Darmobstruktion und schwere Dysplasien die gängigen Indikationen zur chirurgischen Therapie dar.

28.8 NTHL1-Assoziierte Polyposis (NAP)

Die NAP beruht auf Mutationen des *Nth like DNA Glycosylase 1* (NTHL1) Gens. Diese homozygoten Keimbahnmutationen führen zur fehlerhaften Basenexzision bei der DNA-Replikation. Klinisch kommt es zur Bildung von zahlreichen adenomatösen Polypen und zu einer hohen Disposition zu Darmkrebs. Auch bei diesem Syndrom werden extrakolonische Manifestationen beschrieben, aber aufgrund der geringen Anzahl bisher identifizierter Betroffener, kann zu den Risiken aktuell noch keine belastbare Aussage erfolgen.

28.9 MSH3 Polyposis

Der MSH3 Polyposis liegen biallelische Keimbahnmutationen des MMR-Gens MSH3 zugrunde. Die klinischen Merkmale ähneln denen des Lynch-Syndroms mit der Entstehung vom MSI-KRK. Die Datenlage zu den oben genannten zwei Syndromen, NAP und MSH3 Polyposis ist noch sehr dürftig. Wir empfehlen daher, dass Patienten mit NAP und MSH3 Polyposis im Sinne des „*Best Clinical Practice*“ anhand vorhandener Manifestationen prophylaktisch sowie therapeutisch behandelt werden.

28.10 Serratierte Polyposis Syndrom (SPS)

Das SPS wird durch das Auftreten von zahlreichen serratierten Dickdarmpolypen charakterisiert. Die Diagnosestellung des SPS beruht auf den von der WHO im Jahre 2010 festgelegten Kriterien: mindestens fünf serratierte Polypen des Colons (bis Sigma), wobei mindestens 2 davon über 1 cm groß sein müssen, serratierte Polypen des Colons einschließlich des Sigmas bei Individuen mit erstgradigen Verwandten mit SPS, oder > 20 serratierte Polypen des Dickdarms. Das SPS wird durchschnittlich zwischen dem 55. und 65. Lebensalter mit gleicher Geschlechtsverteilung diagnostiziert. Genetische Untersuchungen deuten auf eine starke Promotor-Methylierung im Rahmen des CpG Insel Methylierungsphenotyps (CIMP) mit BRAF-Mutationen in serratierten Polypen hin. Obwohl eine positive Familienanamnese in 40 %–60 % der Betroffenen gefunden wird, bleibt die Art der genetischen Übertragung ungeklärt. Das Lebenszeitrisiko für ein KRK bei SPS-Patienten wird auf 50 % geschätzt, während das Risiko der Karzinomentwicklung unter Surveillance mit knapp 7 % in 5 Jahren beschrieben wird. Eine prophylaktische Kolektomie ist wegen der raschen Progression serratierten Polypen bei hoher Proliferation durchaus zu diskutieren aber sollte individuell abgewogen werden. Zum Zeitpunkt eines ersten KRK sollte abhängig von dem Phänotyp (Anzahl und Verteilung von Polypen) eine entsprechend erweiterte Resektion mit den Patienten diskutiert und besprochen werden.

28.11 Zusammenfassung

Hereditäre kolorektale Karzinome werden weiterhin bezüglich ihrer Inzidenz unterschätzt, gewinnen aber durch die rasante Entwicklung molekulargenetischer Untersuchungsmethoden zunehmend an klinischer Bedeutung. Zu den wichtigsten Syndromen mit erhöhtem Darmkrebsrisiko gehören das Lynch-Syndrom, die FAP, aFAP, die MAP und das PJS. Während Verdachtsdiagnosen früher klinisch gestellt wurden, findet ein Paradigmenwechsel dadurch statt, dass gesunde Mutationsträger identifiziert und bezüglich ihres Erkrankungsrisikos klinisch beraten werden müssen. Die risikojustierte Betreuung von Patienten erfordert eine hochspezialisierte Kenntnis der kolorektalen, aber auch der extrakolonischen Manifestationen. Während das Lynch-Syndrom heute weiterhin als kolorektales Karzinomdispositionssyndrom verstanden wird, ist bei Frauen genabhängig das KRK-Risiko halb so hoch, wie das Risiko ein Endometriumkarzinom auszubilden. Die Komplexität bei der Versorgung solcher Patienten steigt. Eine individualisierte prophylaktische und onkologische Therapie für Patienten mit Dispositionssyndromen ist bereits heute im Sinne einer optimierten Patientenbetreuung zu fordern vor allem, weil das Präventionspotential sehr hoch ist. Das größte Problem für das Kollektiv Betroffener ist bedauerlicherweise die fehlende Implementierung einer systematischen Tumortestung und somit die Unteridentifikation der Hochrisikopopulation.

Weiterführende Literatur

- Ahadova A, Gallon R, Gebert J, et al. Three molecular pathways model colorectal carcinogenesis in Lynch syndrome. *Int J Cancer*. 2018;143(1):139–150.
- Ambe PC, Zirngibl H, Moslein G. Initial experience with taTME in patients undergoing laparoscopic restorative proctocolectomy for familial adenomatous polyposis. *Tech Coloproctol*. 2017;21(12):971–974.
- Aretz S, Uhlhaas S, Sun Y, et al. Familial adenomatous polyposis: aberrant splicing due to missense or silent mutations in the APC gene. *Hum Mutat*. 2004;24(5):370–380.
- Berg AO, Armstrong K, Botkin J, et al. Recommendations from the EGAPP Working Group: genetic testing strategies in newly diagnosed individuals with colorectal cancer aimed at reducing morbidity and mortality from Lynch syndrome in relatives. *Genetics in Medicine*. 2009;11(1):35–41.
- Broderick P, Dobbins SE, Chubb D, et al. Validation of Recently Proposed Colorectal Cancer Susceptibility Gene Variants in an Analysis of Families and Patients—a Systematic Review. *Gastroenterology*. 2017;152(1):75–77. e74.
- Engel C, Vasen HF, Seppala T, et al. No Difference in Colorectal Cancer Incidence or Stage at Detection by Colonoscopy Among 3 Countries With Different Lynch Syndrome Surveillance Policies. *Gastroenterology*. 2018;155(5):1400–1409.e2.
- Moller P, Seppala T, Bernstein I, et al. Incidence of and survival after subsequent cancers in carriers of pathogenic MMR variants with previous cancer: a report from the prospective Lynch syndrome database. *Gut*. 2017;66(9):1657–1664.

- Moller P, Seppala T, Bernstein I, et al. Cancer incidence and survival in Lynch syndrome patients receiving colonoscopic and gynaecological surveillance: first report from the prospective Lynch syndrome database. *Gut*. 2017;66(3):464–472.
- Møller P, Seppälä TT, Bernstein I, et al. Cancer risk and survival in path_MMR carriers by gene and gender up to 75 years of age: a report from the Prospective Lynch Syndrome Database. *Gut*. 2018;67(7):1306–1316.
- Moslein G, Ohmann C, Wenzel M. [Prophylactic surgery for hereditary non-polyposis colorectal cancer]. *Chirurg*. 2005;76(12):1135–1144.
- Möslein G. Kolonkarzinom Stadium II: Bedeutung der primären Tumorlokalisation und Mismatch-Reparaturstatus als Leitparameter für eine adjuvante Therapie. *Coloproctology*. 2018;40(5):379–382.
- Vasen HF, Moslein G, Alonso A, et al. Guidelines for the clinical management of Lynch syndrome (hereditary non-polyposis cancer). *J Med Genet*. 2007;44(6):353–362.
- Vasen HF, Watson P, Mecklin JP, Lynch HT. New clinical criteria for hereditary nonpolyposis colorectal cancer (HNPCC, Lynch syndrome) proposed by the International Collaborative group on HNPCC. *Gastroenterology*. 1999;116(6):1453–1456.

29 Seltene intestinale Tumoren

Dieter Hahnloser, Fabian Grass

29.1 Kapitelzusammenfassung

Seltene intestinale Tumoren umfassen gastrointestinale neuroendokrine Tumoren (NET), gastrointestinale Stroma Tumoren (GIST), sowie retrorektale Raumforderungen. Obwohl die heterogenen Krankheitsbilder NET und GIST auch im oberen Gastrointestinaltrakt inklusive Pankreas vorkommen, konzentriert sich dieses Kapitel hauptsächlich auf intestinale und kolorektale Lokalisationen, um eine Übersicht der wichtigsten und typischen Charakteristika, sowie diagnostischen und therapeutischen Maßnahmen dieser seltenen Tumorerkrankungen zu erlangen.

29.2 Neuroendokrine Tumoren (NET)

29.2.1 Definition

Neuroendokrine Tumoren (NET) sind epitheliale Neoplasien mit vorwiegend neuroendokriner (enterochromaffiner) Differenzierung. Histologisch gut differenzierte NET, historisch *Karzinoid*e aber neuerdings vereinfacht neuroendokrine Tumoren genannt, werden im Magen-Darmtrakt, der Lunge, aber auch seltener in den Nieren oder Ovarien vorgefunden. Auf der anderen Seite finden sich undifferenzierte, hochgradige neuroendokrine Karzinome. Das typische karzinoide Syndrom manifestiert sich bei gleichzeitigem Vorliegen von Lebermetastasen und bezeichnet eine Konstellation von Symptomen, welche durch humorale Faktoren (v. a. gesteigerte Serotonin-Ausschüttung) hervorgerufen werden.

29.2.2 Ätiologie

Relativ wenig ist bekannt bezüglich Risikofaktoren für die Entstehung von NET. Am relevantesten ist eine positive Familienanamnese für alle NET Lokalisationen des Magen-Darmtrakts. Weitere Risikofaktoren sind ein erhöhter Body-Mass-Index und Diabetes. Tabak- und Alkoholkonsum erhöhen das Risiko v. a. bei Pankreas-, Lungen- und Dünndarmlokalisation. Eine Assoziation mit dem multiplen endokrinen Neoplasie Typ I (MEN-I) Syndrom ist selten.

29.2.3 Pathogenese

Die meisten Aspekte der komplexen Pathogenese von NET sind weiterhin unbekannt. Die Forschung bemüht sich aktuell hauptsächlich um neue Erkenntnisse der molekularen Mechanismen und versucht Biomarker zur Frühdiagnose und zum Einleiten gezielter therapeutischer Maßnahmen ausfindig zu machen. Im Fokus stehen Somatostatinanaloga, die das Potenzial haben, Symptome der Hormonhypersekretion zu kontrollieren und gleichzeitig die Tumorausbreitung zu verlangsamen.

29.2.4 Inzidenz

Die Inzidenz von NET ist steigend, u. a. bedingt durch frühere Diagnose. Die amerikanische *Surveillance, Epidemiology and End Results* (SEER) Datenerfassung beobachtete einen 6,4-fachen Anstieg zwischen 1973 (1,09/100.000) und 2012 (6,98/100.000). Gleichzeitig verbesserten sich aber auch die Überlebensraten (*overall survival*) zwischen 2009–2012 im Vergleich zu 2000–2004 (HR 0,79, 95 % CI 0,73–0,85), was die Fortschritte in der Therapie unterstreicht. NET können im Alter zwischen 20 und 80 Jahren auftreten, wobei die Inzidenz in Patienten um die 60 Jahre am Höchsten ist.

29.2.5 Epidemiologie

Die meisten NET befinden sich im Magen-Darmtrakt (55 %) und im bronchopulmonalen System (30 %). Im Magendarm-Trakt ist die Verteilung folgendermaßen: Dünndarm 28 %, Appendix 19 %, Pankreas 16 %, Rektum 15 %, Kolon 13 % und Magen 9 %. Weitere epidemiologische Eckdaten sind in Tab. 29.1 zusammengefasst.

Tab. 29.1: Übersicht Epidemiologie gemäß Tumorlokalisation.

	Dünndarm	Appendix	Kolon	Rektum
Geschlechtspräferenz	M ≥ F	M < F	M = F	M = F
Alter bei Diagnose	60–65 J.	40–50 J.	55–65 J.	56 J.
Prädominante Lokalisation	Ileum (70 %)	Distales 1/3	rechtsseitig	oberes/mittleres
Karzinoides Syndrom	60–80 %	< 10 %	sehr selten	3–13 %
Multizentrität	30 %	4 %	selten	selten
5-Jahres Überlebensrate	50–60 %	70–85 %	40–50 %	75–88 %
Metastasen bei Diagnose	30 %	3–5 %	30–45 %	2–8 %

M: männlich; F: weiblich; J: Jahre

Fernmetastasen bei Diagnose sind häufig und ein unabhängiger Prognosefaktor mit einer 5-Jahres Überlebensrate von 13–54 % gegenüber 75–99 % bei lokalen Befunden. Die Inzidenz einer Peritonealkarzinose beträgt bis zu 17 %. Die lokale Rezidivrate beträgt bis zu 35 %.

29.2.6 Klassifikation

Klassifikation und Nomenklatur von NET sind komplex; dies ist durch organspezifische, uneinheitliche Terminologie und histologische Gradierungen bedingt. So können morphologisch ähnliche NET je nach Ursprungsorgan unterschiedlich bezeichnet werden, und zum jetzigen Zeitpunkt gibt es keine einheitliche Nomenklatur, Gradierung oder Stadieneinteilung. Es gibt aber auch Parallelen, wie z. B. mitotischer Index und lokale Ausbreitung. Die 2 wesentlichen Kategorien für NET des Magen-Darmtrakts sind die histogenetisch und molekular unterschiedlichen *gut differenzierten NET* oder *Karzinoid*e und die *neuroendokrinen Karzinome*, wobei eine Transformation eines Karzinoids zu einem Karzinom sehr ungewöhnlich ist. Gemeinsam ist allen Tumorzellen die Sekretion von neuroendokrinen Tumormarkern (v. a. Synaptophysin und Chromogranin), wobei diese bei gut differenzierten Läsionen häufiger ist.

Die Klassifikation gemäß histologischen Kriterien fokussiert auf Proliferationsrate für die Gradierung bei Berücksichtigung des Mitoseindex und des sogenannten *Ki-67 labeling index*, eines weiteren histologischen Proliferationsparameters. Die 2017 WHO Klassifikation (*AJCC Cancer Staging Manual, 8th ed.*) berücksichtigt zudem eine dreiteilige Gradierung (G1–G3) gemäß Histologie, Tab. 29.2:

Tab. 29.2: Histologische Kriterien zur Gradierung von NET (WHO/AJCC 2017).

Grad	Definition
Gx	unzuteilbar
G1	< 2 Mitosen/10 HPF, Ki-67 Index < 3 %
G2	2–20 Mitosen/10 HPF, Ki-67 Index 3–20 %
G3	> 20 Mitosen/10 HPF, Ki-67 Index > 20 %

HPF – high-power field

29.2.7 Symptomatik

NET manifestieren sich klinisch durch:

- Das *karzinoid*e Syndrom (Sekretion von Serotonin oder anderen vasoaktiven Substanzen): häufige Manifestationen sind Erröten („*flushing*“, in 90 % der Fälle),

- Diarrhö (80 %), bronchoasthmatische Symptome und die als *Hedinger-Syndrom* beschriebene Trikuspidal- oder Pulmonalklappeninsuffizienz.
- Chronische/rezidivierende Bauchschmerzen, evtl. Darmverschluss.
- Rechtseitige Oberbauchschmerzen oder Hepatomegalie bei Vorliegen von Lebermetastasen.
- Früheinsetzendes Sättigungsgefühl.

50–70 % der NET des gastroenteropankreatischen Systems sind bei Erstdiagnose bereits metastasiert. Davon sind jedoch in 20–50 % der Fälle Primärtumoren nicht auffindbar.

29.2.8 Diagnostik

NET werden mittels CT oder MRI (u. a. zur Detektion hypervaskulärer Lebermetastasen) und anhand spezialisierter Bildgebungen diagnostiziert:

- *Octreoscan* (= Indium-111 Pentetreotid), wichtig zur Identifizierung von Fernmetastasen v. a. bei gut differenzierten Läsionen mit vielen Somatostatin Rezeptoren
- *Dotatate* (= Gallium Ga-68 markierte Somatostatinanaloge) Positron Emission Tomographie (**PET**) **CT**, wichtig um die Therapierbarkeit mit Somatostatinanaloga abzuschätzen (Abb. 29.1).

Falls der Primärherd bei metastasierendem NET nicht bekannt ist wird eine diagnostische Gastro- und/oder Kolonoskopie durchgeführt, bei besonderer Beachtung des terminalen Ileums. Videokapseln werden nicht empfohlen, da die Gefahr eines Darmverschlusses bei intestinaler NET Lokalisation besteht.

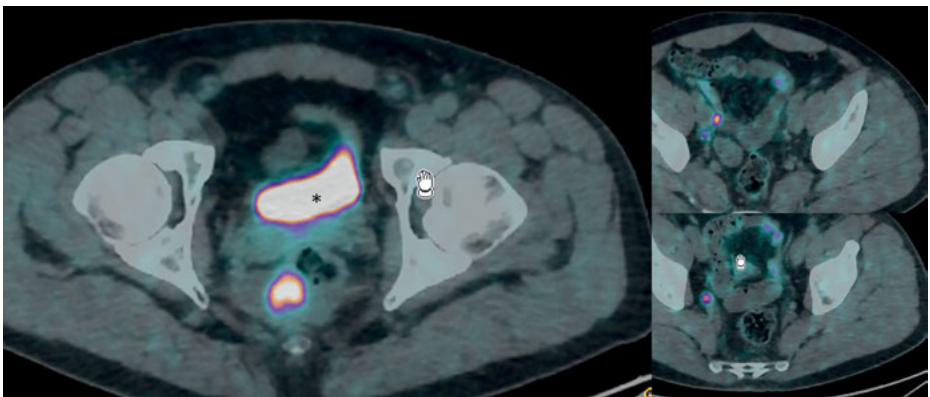


Abb. 29.1: DOTATEC PET-CT eines rektalen NET (G1) (linkes Bild, * = Harnblase) mit rechtsseitigen iliakal internen Lymphknotenmetastasen (rechte Bilder).

Bei negativer Bildgebung sollte eine chirurgische Exploration erfolgen, wobei NET des Dünndarms nicht selten allein durch ihre bildgebend nachweisbare mesenteriale Lymphadenopathie erkennbar sind.

Immunohistochemische diagnostische Methoden sind komplex und hängen vom jeweiligen Ursprungsorgan ab. Urin sollte auf die Serotonin-Metaboliten 5-HIAA getestet werden, wobei Sensitivität und Spezifität bei gleichzeitigem Vorliegen des karzinoiden Syndroms bei 90 % liegen. Chromogranin A-Serumkonzentration hat weniger als (unspezifischer) Screening-Test aber viel mehr als Tumormarker bei etablierter Diagnose eine wichtige Rolle.

29.2.9 Differentialdiagnosen

Das karzinoide Syndrom, welches sich oft durch „*flushing*“ und unerklärliche, chronische und therapieresistente Diarrhö manifestiert, ist unspezifisch. Die Differentialdiagnose von Diarrhö ist weit gefasst und beinhaltet auch Gastrinome oder VIPome, wobei physiologische Prozesse und Medikamente zum „*flushing*“ führen können.

29.2.10 Therapie konservativ

Die chirurgische Behandlung ist der Goldstandard, um Symptome und Tumorausbreitung vorzubeugen. Besonders bei Patienten mit Hormonhypersekretion ist die Somatostatinanalogatherapie (durch Octreotide oder Lanreotide) von erheblichem Nutzen, verbunden mit wenig Nebeneffekten und Symptomkontrolle in bis zu 88 % der Patienten. Therapie von asymptomatischen, nicht resezierbaren Tumoren muss individualisiert werden, häufig durch Observation bis zur Tumorprogression. Systemische Therapie kann bei Tumorprogression trotz Somatostatinanalogatherapie erwogen werden. Die Wirkung ist aber umstritten.

Moderne Therapieoptionen, die aktuell noch erforscht werden, umfassen Immuno- und Molekulartherapien (*vascular endothelial growth factor* [VEGF, z. B. Everolimus] und *mammalian target of rapamycin* [mTOR] Inhibitoren).

29.2.11 Therapie operativ

Schon bei kleinen *Dünndarm-Tumoren* von <10 mm ist oftmals ein lokal aggressives Verhalten mit Serosapenetration oder lymphatischer Metastasierung zu beobachten. Deshalb darf die Radikalität der Operation nicht von der Tumorgöße beeinflusst werden. Eine prophylaktische Cholezystektomie aufgrund des erhöhten Vorkommens von Gallensteinen unter Somatostatinanalogatherapie wird heute nicht mehr empfohlen, da die Steine meistens asymptomatisch sind. Eine darmsparende Resektion

mit systematischer Lymphadenektomie unter Mitnahme der regionalen Lymphknoten entlang der A. mesenterica superior (mind. 6 resezierte Lymphknoten) ist hingegen wichtiger Bestandteil der operativen Therapie, wobei das Muster des lymphatischen Befalls entscheidend ist (z. B. „skip“-Befall mit Auslassen eines LK-Relais). Aufgrund der Multifokalität (30 %) muss der ganze Dünndarm palpiert werden. Die prophylaktische Resektion des Dünndarmprimarius ist auch im Stadium IV empfohlen.

Bei *gastrischer und rektaler* Lokalisation wird empfohlen, kleine Läsionen (< 2 cm) ohne histopathologische Risikofaktoren endoskopisch oder lokal-chirurgisch abzutragen, wobei größere Läsionen eine radikale Resektion benötigen.

Die optimale chirurgische Therapie für NET *des Appendix* ist umstritten. Die meisten Appendix NET werden als „Inzidentalome“ pathologisch entdeckt. Da die Prognose von der Tumorgroße abhängt, wird bei Läsionen von > 2 cm und/oder Befall des Mesoappendix gemeinhin eine onkologische Rechts-Hemikolektomie empfohlen. Die Grauzone betrifft Läsionen zwischen 1–2 cm, wobei für weniger als 1 cm eine Appendektomie ausreicht.

NET des Kolons werden oft im fortgeschrittenen Stadium mit lokaler Ausbreitung v. a. rechtsseitig entdeckt (bis zu $\frac{2}{3}$ mit Nodal- oder Fernmetastasen bei Diagnose) und werden wie Adenokarzinome behandelt, d. h. mittels formeller partieller Kolektomie und regionaler Lymphadenektomie.

Bei Vorliegen von Lebermetastasen ist das chirurgische Vorgehen der Goldstandard, wobei das Ausmaß des Befalls entscheidend ist. Resektion von Lebermetastasen ist indiziert sofern kein G3 Dedifferenzierungsgrad vorliegt, die Resektion sicher durchführbar ist, die Patienten keine durch Rechtsherzklappenfibrose bedingte Rechtsherzinsuffizienz aufweisen und keine nicht behandelbaren Fernmetastasen oder Peritonealkarzinose vorliegen. Bei gut differenzierten Tumoren mit nicht resektablen Lebermetastasen, weniger als 50 % Befall und ohne extrahepatische Manifestationen kann eine Lebertransplantation diskutiert werden.

29.2.12 Besonderheiten

NET sind oft mit lokaler oder tumorferner Fibrose assoziiert. So können das *Hedinger-Syndrom* (s. oben, bis zu 40 % der Patienten mit karzinoidem Syndrom) oder die *mesenterische Desmoplasie* bei Dünndarm NET zu beachtlicher Morbidität führen und die Prognose beeinträchtigen. Die komplexen Vorgänge, welche zu diesem Phänomen führen, werden aktuell vermehrt erforscht.

Wichtig bei Vorliegen eines NET ist zudem die Nachsorge mit Hilfe der oben aufgeführten Tumormarker (Chromogranin A, 5-HIAA) und durch die lokale (G1 und G2, CT oder MRI) oder systemische Bildgebung (G3, Dotatate PET CT).

29.3 Gastrointestinale Stroma Tumoren (GIST)

29.3.1 Definition

Gastrointestinale Stroma Tumoren (GIST) sind von mesenchymalen Zellen (*Cajal pacemaker* Zellen) ausgehende und typischerweise subepithelial erscheinende Läsionen. Das maligne Potenzial von GIST reicht von gutartigen kleinen Neoplasien zu aggressiven Sarkomen.

29.3.2 Ätiologie

Die meisten GIST erfolgen sporadisch ohne etablierte Risikofaktoren, wobei aber auch spezifische Tumorsyndrome auftreten können, z. B. die sogenannte *Carney-Triade* (GIST – Paragangliom – pulmonäres Chondrom) und die Typ 1 Neurofibromatose (7 % mit GIST).

29.3.3 Pathogenese

Entscheidend ist eine Mutation des transmembranösen *KIT* Rezeptor Tyrosin Kinase Onkogens, welches in bis zu 80 % der GIST vorkommt. In 10 % der Fälle kann eine Mutation des verwandten Tyrosin Kinase Rezeptors *PDGFRA* vorliegen.

29.3.4 Inzidenz

Die Inzidenz bewegt sich im Bereich von 0,7–1,5/100.000 in Europa und den USA, wobei die Inzidenz in asiatischen Ländern vermutlich höher ist. Mehr als 80 % der GIST kommen in Patienten ab dem 50. Lebensjahr vor.

29.3.5 Epidemiologie

GIST machen 20 % der Weichteil-Sarkoma aus. Die meisten GIST befinden sich im Magen (50–60 %), gefolgt von Dünndarm (30–35 %) und Kolon und Rektum (5 %). 40 % der bei Diagnose lokalisierten GIST entwickeln später Metastasen, wobei 10–20 % bei Diagnose bereits metastasiert sind, vorzugsweise zu Leber, Omentum oder Peritoneum.

29.3.6 Klassifikation

Eine eigentlich TNM Klassifikation ist zwar verfügbar (Tab. 29.3), wird aber in der klinischen Praxis kaum angewendet. Wichtiger zur Prognosestellung sind Bildgebung (Tumorheterogenität als Malignitätszeichen), Tumorgröße und -lokalisierung (erhöhtes Metastasenrisiko bei Dünndarmlokalisation) und Mitoserate. Lymphknotenbefall ist sehr selten und eine Dissektion deshalb meistens nicht notwendig. Tumorruptur wird als unabhängiger prognostischer Risikofaktor anerkannt, ist aber in der gängigen TNM Klassifikation kein Kriterium.

Tab. 29.3: TNM staging (AJCC 2017).

	Kriterium
Tx	unzuteilbar
T0	keine Tumorevidenz
T1	≤ 2 cm
T2	2–5 cm
T3	5–10 cm
T4	≥ 10 cm (größte Dimension)
N0	keine regionalen LK oder unbekannter LK-Status
N1	regionale LK-Metastasen
M0	keine Fernmetastasen
M1	Fernmetastasen
Mitoserate	
– tief	≤ 5 / 5 mm ² oder per 50 HPF
– hoch	> 5 / 5 mm ² oder per 50 HPF

LK – Lymphknoten, HPF – high-power field

29.3.7 Symptomatik

Die meisten GIST sind symptomatisch bei Diagnosestellung; nur ca. 25% sind Inzidentalome bei Bildgebung und 5% werden bei der Autopsie diagnostiziert. GIST verursachen typischerweise Blutungen (entweder intraluminal oder -peritoneal), Anämie und Bauchschmerzen. Selten wird eine Notfalloperation aufgrund schwerer Blutung, offener Perforation oder Obstruktion benötigt.

29.3.8 Diagnostik

Für gastrische und rektale Lokalisationen ist der endoskopische Ultraschall hilfreich. Kontrastverstärkte abdomino-pelvine CT oder MRI sind fürs Staging ausreichend, da Metastasen außerhalb des Abdomens nur ausgesprochen selten vorkommen. GIST sollten bei Bedarf endoskopisch (oder ggf. perkutan falls Lebermetastasen) biopsiert werden um eine Tumorausdehnung in die Bauchhöhle zu vermeiden.

29.3.9 Differentialdiagnosen

Leiomyome und Leiomyosarkome, maligne Melanome, Schwannome, desmoide und myofibroblastische Tumoren präsentieren sich ähnlich der GIST als subepitheliale Läsionen. Immunohistochemische und molekulanalytische Techniken werden zur Diagnosesicherung beigezogen.

29.3.10 Therapie konservativ

Der Goldstandard der GIST Behandlung ist die Chirurgie. Läsionen von < 2 cm können beobachtet oder endoskopisch abgetragen werden.

29.3.11 Therapie operativ

Lokalisierte Läsionen

Entscheidend ist die R0 Resektion bei gleichzeitigem Intakthalten der typischerweise dünnen Pseudokapsel dieser weichen und fragilen Tumoren, wobei makroskopische Margen von 1–2 cm ausreichen (< 1 % LK-Metastasen, außer bei pädiatrischen und jungen Patienten < 40 Jahre mit sogenannten *pediatric-like GIST* [20–59 % positive LK]). Kleine GIST des Magens und Dünndarms können laparoskopisch abgetragen werden. Präoperative Imatinib-Verabreichung zur Tumorverkleinerung kann bei extensiver Chirurgie, z. B. bei Duodenumlokalisation, erwogen werden. Insgesamt wurde ein 5-Jahres-*recurrence free survival* von 70,5 % beschrieben, wobei der wichtigste prognostische Faktor neben Tumorgröße und -lokalisation die mitotische Rate ist. Bei hohem Rezidivrisiko kann adjuvante Imatinib-Verabreichung diskutiert werden.

Fortgeschrittene Präsentation

Bei fortgeschrittenem, metastasierendem GIST kann durch Imatinib der Krankheitsverlauf in über 80 % der Fälle stabilisiert werden, wobei die Therapie bis zur Progression (typischerweise nach 12–36 Monaten) kontinuierlich verabreicht werden muss.

Die *Debulking*-Chirurgie bei fortschreitender Krankheit ist v. a. zur Symptombekämpfung indiziert. Radiotherapie kann selektiv zur Palliation beitragen.

Prävention

Da keine Risikofaktoren für sporadische GIST bekannt sind, ist die Prävention schwierig. Deshalb fokussieren neue Studien v. a. auf die beste Dosierung und Timing der adjuvanten Imatinib Verabreichung.

29.4 Retrorektale Raumforderungen

29.4.1 Definition

Der retrorektale oder präsakrale Raum wird anterior, posterior und inferior durch die jeweilige präsakrale, mesorektale und retrosakrale Faszie, lateral durch Ureter und Iliakalgefäße und superior durch die peritoneale Reflektionslinie begrenzt. Dieser virtuelle Raum besteht primär aus Bindegewebe (Abb. 29.2). Die äußerst seltenen und heterogenen retrorektalen Tumoren können aufgrund von Malignität oder potentieller maligner Transformation chirurgische Resektion benötigen.

29.4.2 Ätiologie

Gewebe diverser embryologischer Abstammung können zu kongenitalen, neurogenen, ossären gemischten Tumoren führen.

29.4.3 Malignität

Insgesamt wird mit einem Anteil von ca. 29 % maligner Raumforderungen gerechnet. Das Malignitätsrisiko dürfte bei soliden Raumforderungen mit bis zu 57 % deutlich höher liegen.

29.4.4 Inzidenz

Aufgrund der Seltenheit kann keine absolute Inzidenz angegeben werden. Kongenitale, angeborene Raumforderungen sind mit etwa $\frac{2}{3}$ der Gesamtzahl am häufigsten.

29.4.5 Klassifikation

Eine Klassifikation in maligne und benigne Läsionen ist am sinnvollsten, wobei die Bildgebung zur Diagnosestellung entscheidend ist. Tab. 29.4 gibt eine Übersicht über die häufigsten präsakralen Tumoren.

Tab. 29.4: Klassifikation präsakraler Tumoren. Übersicht der häufigsten benignen und malignen präsakralen Tumoren.

	Benigne	Maligne
kongenitale Tumoren	Teratom, Epidermoidzyste, Dermoidzyste, Rektumduplikatur, sakrale Meningozele	Chordom, Teratolarzinom
neurogene Tumoren	Neurofibrom	Neuroblastom, Ependymom, Schwannom
ossäre Tumoren	Riesenzelltumor, Osteoblastom	Osteosarkom, Ewing-Sarkom, Chondrosarkom
entzündliche Tumoren	Abszess, Fremdkörpergranulom	
sonstige Tumoren	Lipom, Fibrom, Leiomyom, Desmoid, Hämangiom	Liposarkom, Fibrosarkom

29.4.6 Symptomatik

Symptome (Schmerzen) sind selten; die Raumforderungen sind meistens asymptomatisch bis zur Diagnose im fortgeschrittenen, großen Tumorstadium.

29.4.7 Diagnostik

CT und MRI, durch spezialärztliche proktologische, gynäkologische und urologische Untersuchungen zu komplettieren. Der Nutzen von Biopsien ist umstritten und wird aufgrund des *tumor seedings* und des Infektionsrisikos generell in Frage gestellt. Eine Biopsie sollte nur im Ausnahmefall bei unklarem Befund zur Festlegung des therapeutischen Vorgehens erfolgen.

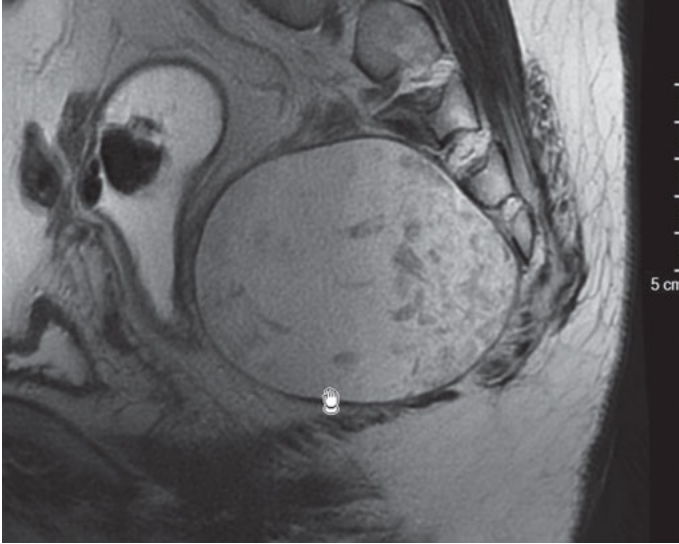


Abb. 29.2: Becken-MRI einer Epidermoidzyste.

29.4.8 Differentialdiagnosen

Zur Differentialdiagnose gehören Tumoren der anorektalen und urogenitalen Sphäre mit lymphogener Ausbreitung. Diesbezüglich kann festgehalten werden, dass sekundäre präsakrale Raumforderungen häufiger sind als primäre.

29.4.9 Therapie operativ

Die Wahl des chirurgischen Zugangs hängt von der Tumorgöße, -lokalisierung und -malignität ab, wobei transabdominale, transperineale, parasakrale oder kombinierte Zugänge möglich sind. Entscheidend für die Wahl des geeigneten Zugangs ist das S3-Sakral-Level. Tumoren unterhalb des dritten Sakralwirbels können durch einen parasakralen Zugang reseziert werden.

Weiterführende Literatur

Chereau N, Lefevre JH, Meurette G, et al. Surgical resection of retrorectal tumours in adults: long-term results in 47 patients. *Colorectal Dis.* 2013;15(8):e476-482.

Dasari A, et al. Trends in the Incidence, Prevalence, and Survival Outcomes in Patients with Neuroendocrine Tumors in the United States. *JAMA Oncol.* 2017;3:1335-1342. doi:10.1001/jamaoncol.2017.0589.

Graadt van Roggen JF, van Velthuysen ML, Hogendoorn PC. The histopathological differential diagnosis of gastrointestinal stromal tumours. *J Clin Pathol.* 2001;54(2):96-102.

- Hassan I, Wietfeldt ED. Presacral tumors: diagnosis and management. *Clin Colon Rectal Surg.* 2009;22(2):84–93.
- Hopper L, Eglinton TW, Wakeman C, Dobbs BR, Dixon L, Frizelle FA. Progress in the management of retrorectal tumours. *Colorectal Dis.* 2016;18(4):410–417.
- Joensuu H, Hohenberger P, Corless CL. Gastrointestinal stromal tumour. *Lancet.* 2013;382(9896):973–983.
- Joensuu H, Vehtari A, Riihimäki J, et al. Risk of recurrence of gastrointestinal stromal tumour after surgery: an analysis of pooled population-based cohorts. *Lancet Oncol.* 2012;13(3):265–274.
- Leoncini E, Carioli G, La Vecchia C, Boccia S, Rindi G. Risk factors for neuroendocrine neoplasms: a systematic review and meta-analysis. *Ann Oncol.* 2016;27:68–81. doi:10.1093/annonc/mdv505.
- Maggard MA, O’Connell JB, Ko CY. Updated population-based review of carcinoid tumors. *Ann Surg.* 2004;240:117–122.
- Miettinen M, Lasota J. Gastrointestinal stromal tumors: pathology and prognosis at different sites. *Semin Diagn Pathol.* 2006;23(2):70–83.
- Niederle B, et al. ENETS Consensus Guidelines Update for Neuroendocrine Neoplasms of the Jejunum and Ileum. *Neuroendocrinology.* 2016;103:125–138. doi:10.1159/000443170.
- Rindi G, et al. TNM staging of midgut and hindgut (neuro) endocrine tumors: a consensus proposal including a grading system. *Virchows Arch.* 2007;451:757–762. doi:10.1007/s00428-007-0452-1.

30 Peritonealkarzinose

Hubert Leebmann, Pompiliu Piso

30.1 Einleitung

Tumormanifestationen auf dem parietalen oder viszeralen Peritoneum werden als Peritonealkarzinose bezeichnet. Eine primäre Peritonealkarzinose liegt vor, wenn das Bauchfell selbst Ursprungsorgan des Tumorleidens ist. Sehr viel häufiger ist die sekundäre Peritonealkarzinose. Der Primarius ist bei dieser Form der Peritonealkarzinose meist ein Karzinom des Gastrointestinal- oder Urogenitaltrakts.

Das Auftreten einer Peritonealkarzinose hat wesentlichen Einfluss auf die Prognose der Patienten. Eine fortgeschrittene, symptomatische Peritonealkarzinose ist auch heute noch gleichzusetzen mit einer terminalen Krankheitsphase. Für eine Subgruppe der Patienten in einem frühen Stadium der Erkrankung kann inzwischen aber mittels eines innovativen Therapiekonzeptes, bestehend aus zytoreduktiver Operation (*cytoreductive surgery* = CRS), hyperthermer intraperitonealer Chemotherapie (HIPEC) und systemischer Therapie eine langfristige Tumorkontrolle erreicht werden.

30.2 Inzidenz

Pro Jahr werden in Deutschland ca. 60.000 Neuerkrankungen eines kolorektalen Karzinoms (KRK) diagnostiziert. Bei rund 40 % der Patienten bleibt das kolorektale Karzinom eine lokoregionäre Erkrankung mit günstiger Prognose. Ca. 60 % der Patienten entwickeln im Krankheitsverlauf Metastasen. Nach Leber- und Lungenmetastasen stellt die Tumorausbreitung im Sinne einer Peritonealkarzinose die dritthäufigste Metastasenlokalisation dar. Das Metastasierungsverhalten von kolorektalen Karzinomen variiert je nach Tumorlokalisation. Während die Rate der hepatischen Metastasierung von Kolon- und Rektumkarzinomen nahezu identisch ist, weisen Kolonkarzinome eine deutlich höhere Frequenz von peritonealen Absiedlungen auf als Rektumkarzinome. Auch die histologischen Subtypen kolorektaler Karzinome unterscheiden sich deutlich im Metastasierungsverhalten. Adenokarzinome metastasieren überwiegend hepatisch. Peritoneale Metastasen liegen nur in 20,1 % der Fälle vor. Bei muzinösen Karzinomen und Siegelringzellkarzinomen findet sich in ca. 60 % bzw. 70 % der Fälle eine multilokuläre Metastasierung. Jeder zweite Patient mit muzinösem Tumor oder Siegelringzellkarzinom entwickelt im Krankheitsverlauf eine Peritonealkarzinose.

Die Angaben zur Inzidenz der Peritonealkarzinose variieren erheblich. Ältere Daten und Ergebnisse aus Autopsiestudien unterliegen einem zum Teil offensichtlichen Selektionsbias mit der Konsequenz, dass die Inzidenz der Peritonealkarzinose häufig überschätzt wird. In klinischen Studien hingegen sind Patienten mit Peritonealkarzinose unterrepräsentiert. Ursache hierfür ist die nach wie vor geringe Sensitivität der

bildgebenden Diagnostik. Je nach zugrundeliegender Literatur findet sich eine Peritonealkarzinose zum Zeitpunkt der Erstdiagnose bei ca. 5–10 % der KRK-Patienten. In der Rezidivsituation weisen weitere 15–30 % der Patienten eine peritoneale Metastasierung auf. Bei 4–8 % der Patienten bleibt die Peritonealkarzinose die einzige metastatische Tumormanifestation.

30.3 Pathogenese

Das Verständnis für die Biologie der Peritonealkarzinose bildet die Grundlage für den multimodalen therapeutischen Ansatz. Die peritoneale Metastasierung des KRK ist ein mehrstufiger Prozess, bestehend aus Ablösung der Tumorzellen aus dem Primärtumor, Transport und Verteilung der Zellen in der Bauchhöhle und Invasion des Peritoneums. Der Kontakt vitaler Tumorzellen mit der freien Bauchhöhle kommt beim KRK meist durch die Serosaperforation eines lokal fortgeschrittenen Tumors oder das chirurgisch-operative Trauma zustande. Die Verbreitung der Tumorzellen erfolgt dann passiv durch die peritoneale Flüssigkeit. Die Zirkulation des Aszites sowie die abdominelle Anatomie bestimmen charakteristische Verteilungsmuster der Peritonealkarzinose. Bevorzugte Lokalisationen sind die abdominellen Recessus sowie die rechte und linke Zwerchfellkuppel.

Wie weit die Tumorzellen in der peritonealen Flüssigkeit transportiert werden und wie sich die Zellen im Bezug zum Primarius verteilen, hängt wiederum von der biologischen Aggressivität des Karzinoms ab. Mittel- und hochgradig differenzierte Karzinome neigen aufgrund von Adhäsionsmolekülen auf der Tumoroberfläche zur frühzeitigen Ausbildung tumornaher metastatischer Absiedlungen („*random proximal distribution*, RPD“). Dieses Verteilungsmuster ist typisch für gastrointestinale Adenokarzinome. Freie Tumorzellen muzinbildender Tumore niedriger Aggressivität verteilen sich der Peritonealflüssigkeit folgend und lagern sich der Schwerkraft folgend an den typischen Prädilektionsstellen ab („*complete redistribution phenomenon*, CRP“). Klassische Beispiele für diesen Verteilungstyp sind das Pseudomyxoma peritonei und wenig aggressive peritoneale Mesotheliome. Entdifferenzierte hochgradig aggressive Tumore, wie z. B. Siegelringzellkarzinome, tendieren zur Ausbildung einer disseminierten Peritonealkarzinose („*widespread cancer distribution*, WCD“). Bei Tumoren, die den beiden erstgenannten Verteilungsmustern folgen (RPD und CRP) finden sich überwiegend lokalisierte Peritonealkarzinose-Manifestationen an den typischen Prädilektionsstellen. Diese Tumore sind im frühen Erkrankungsstadium einer operativen Therapie zugänglich (Abb. 30.1).

Tumore vom WCD-Typ zeigen eine diffuse, meist kleinknotige Verteilung über das Peritoneum parietale und viszerale und stellen eine Kontraindikation für die multimodale Therapie dar (Abb. 30.2).

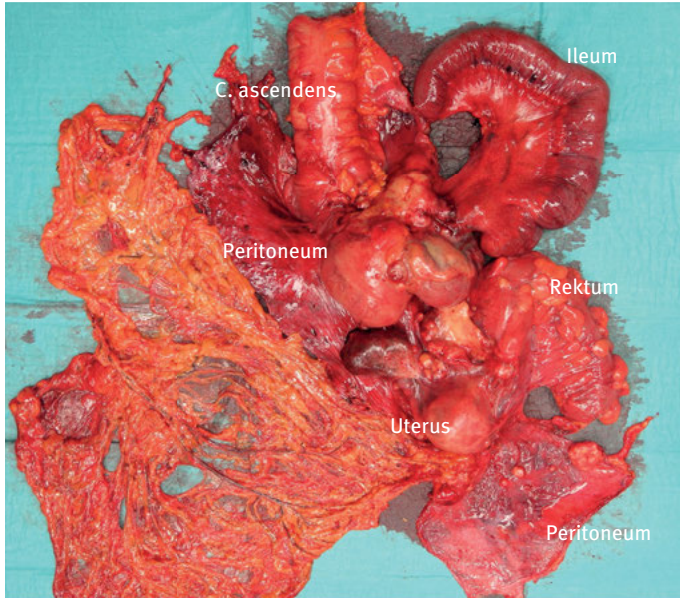


Abb. 30.1: Operationspräparat eines Zökumkarzinoms mit lokaler Peritonealkarzinose. Die Tumorverteilung entspricht dem „random proximal distribution-Typ“. Pfeile = Peritonealkarzinose.

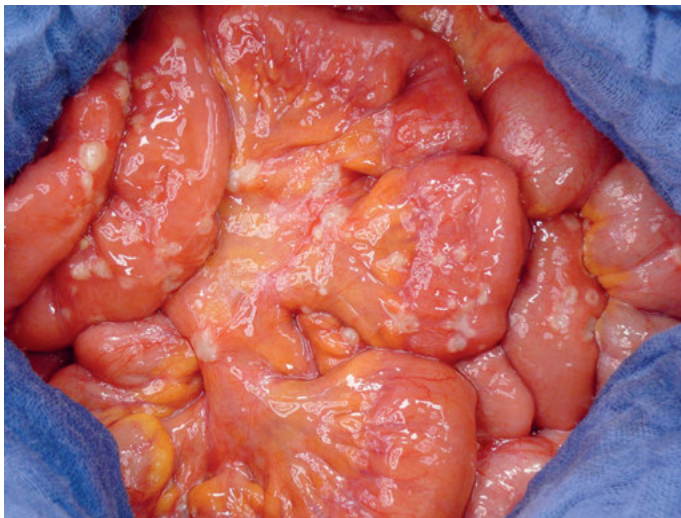


Abb. 30.2: Siegelringzellkarzinom mit dissemiertem Befall von Dünndarm und Dünndarmmesenterium. Die Tumorverteilung entspricht dem „widespread cancer distribution-Typ“.

30.4 Symptomatik

In frühen Stadien verursacht eine Peritonealkarzinose meist nur unspezifische Beschwerden oder ist gänzlich asymptomatisch. Gelegentlich wird die klinische Präsentation durch die Beschwerden des Primärtumors bestimmt. Bei ca. einem Drittel der Fälle ist die Diagnose einer Peritonealkarzinose ein intraoperativer Zufallsbefund, entweder im Rahmen der Operation des Primärtumors oder einer Laparotomie bzw.

Laparoskopie aus anderen Gründen. Das klinische Bild einer fortgeschrittenen Peritonealkarzinose wird bestimmt durch eine Vielzahl schwer zu therapierender Symptome wie malignem Aszites, Darmobstruktion, Gewichtsverlust bis zur Kachexie, Motilitätsstörungen, abdominelle Distension u. a. Patienten mit symptomatischer Peritonealkarzinose befinden sich oft bereits in der terminalen Krankheitsphase mit Überlebenszeiten von einigen Wochen bis wenigen Monaten.

30.5 Diagnostik

Die diagnostischen Bemühungen sollten der therapeutischen Zielsetzung angepasst werden. Sofern ausschließlich palliative Therapiemaßnahmen vorgesehen sind, ist mit möglichst geringem Aufwand (z. B. Sonographie) der Nachweis einer Peritonealkarzinose anzustreben. Inzwischen ist gut belegt, dass eine Subgruppe von Patienten mit Peritonealkarzinose von einem multimodalen Therapieverfahren, bestehend aus zytoreduktiver Operation (*cytoreductive surgery* = CRS), hyperthermer intraperitonealer Chemotherapie (HIPEC) und systemischer Therapie (neoadjuvant und/oder adjuvant) profitiert. Dieses aufwändige Verfahren ist nur dann sinnvoll, wenn bei begrenzter Tumorlast und günstiger Tumorverteilung eine makroskopisch komplette Zytoreduktion erreicht werden kann. Tumorlast und Tumorverteilung werden in den meisten Zentren mit dem Peritonealkarzinose-Index nach Sugarbaker (PCI) quantifiziert. Der PCI ist für die meisten Tumoren ein unabhängiger prognostischer Parameter. Unklarheit herrscht jedoch über den Cut-off-Wert, oberhalb dessen eine Peritonektomie nicht mehr durchgeführt werden sollte. Der ursprünglich von Elias für das KRK definierte PCI-Cut-off von 20 wurde in den letzten Jahren mehrfach nach unten korrigiert. Zuletzt wurde ein PCI-Grenzwert von 15 als geeignetes Selektionskriterium diskutiert. Von der *Peritoneal Surface Malignancy Group* (PSMG) wurden außerdem weitere absolute und relative Kontraindikationen für eine CRS und HIPEC beim kolorektalen Karzinom definiert (Tab. 30.1).

Wichtigstes Instrument der bildgebenden Diagnostik ist die Computertomographie. Eine adäquate Untersuchungstechnik und erfahrene Untersucher vorausgesetzt, kann inzwischen eine Sensitivität von 75 % und eine Spezifität von 92 % für alle Läsionen erreicht werden. Bei Tumorknoten kleiner 0,5 cm bleibt die Sensitivität mit weniger als 50 % jedoch weiterhin unzureichend. Auch die Kombination mehrerer Schnittbildverfahren (CT, MRT und PET-CT) weist hinsichtlich der Prädiktion der Operabilität keine ausreichende Sicherheit auf. Insbesondere der kleinknotige Dünndarmbefall kann bildgebend nicht zuverlässig beurteilt werden und ist nach wie vor die häufigste Ursache für einen Operationsabbruch. Trotz aller Schwächen ist die Computertomographie das Standard-Untersuchungsverfahren im präoperativen Work-up, da wesentliche Ausschlusskriterien für eine erfolgreiche Zytoreduktion computertomographisch detektiert werden können. Eine zunehmend wichtigere Rolle in der präoperativen Diagnostik nimmt seit einigen Jahren die diagnostische

Laparoskopie ein. Durch diese minimalinvasive Untersuchung kann die Rate der explorativen Laparotomien signifikant gesenkt werden. Eine explorative Laparoskopie stellt damit bei allen Patienten mit unklaren Befunden nach neoadjuvanter Therapie und mit gering differenzierten Tumoren eine sinnvolle Ergänzung zur bildgebenden Diagnostik dar (Abb. 30.3).

Tab. 30.1: Absolute und relative Kontraindikationen für CRS und HIPEC.

Absolute Kontraindikationen

- Infiltration des Retroperitoneums
 - ausgedehnter oder mehrsegmentaler Befall der Dünndarmmesenteriums oder Dünndarms (wenn eine radikale Resektion zum Kurzdarmsyndrom führen würde)
 - nicht-resektable intraabdominelle und/oder extraabdominelle Metastasen
 - inkurables Zweitmalignom
 - > 1 Darmstenose
 - ECOG-Performance Status > 2
-

Relative Kontraindikationen

- Adipositas permagna
 - kardiale Vorerkrankungen
 - Leberinsuffizienz
 - Niereninsuffizienz
 - manifester Ileus
-

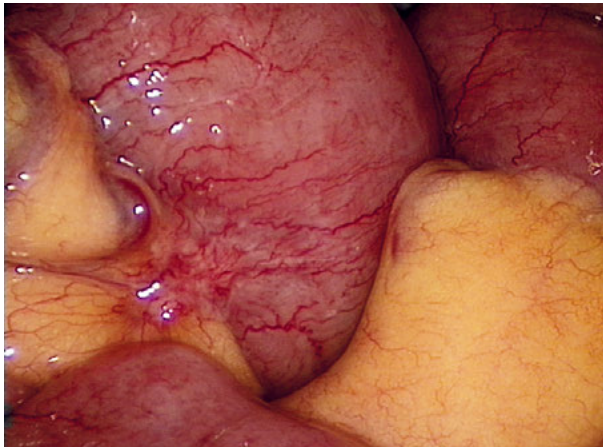


Abb. 30.3: Computertomographisch nicht nachweisbare kleinknotige Peritonealkarzinose am Mesenterialansatz als Ausschlusskriterium für CRS und HIPEC.

30.6 Therapie

Aufgrund der klinischen Beobachtung, dass bei einer Subgruppe von Patienten die Metastasierung auf das Peritoneum beschränkt bleibt, setzte sich in den letzten Jahren zunehmend die Überzeugung durch, dass solitäre sekundäre peritoneale Neoplasien nicht als disseminierte Fernmetastasierung aufzufassen sind. Gestützt wird diese Auffassung durch das zunehmende Verständnis für die Pathogenese der sekundären Peritonealkarzinose sowie Genanalysen und aktuelle Untersuchungen prognostischer Biomarker. Die Interpretation der solitären Peritonealkarzinose als isolierte Organmetastasierung ist die Rationale für lokoregionäre Therapieverfahren.

Wichtigstes Element dieser Therapie ist die zytoreduktive Operation. Hierbei handelt es sich um eine Kombination aus parietaler Peritonektomie und multiviszeraler Resektion. Die chirurgische Technik der CRS wurde von Paul Sugarbaker standardisiert und 1995 detailliert beschrieben. Der zweifellos wichtigste prognostische Parameter beim kolorektalen Karzinom ist die makroskopisch vollständige Tumorsektion (CC0-Situation) (Tab. 30.2). Das Operationsziel unterscheidet sich damit grundlegend von einer reinen *Debulking*-Operation.

Tab. 30.2: Completeness of Cytoreduction Score.

Klassifikation	Kriterium	Definition
CC0	Kein sichtbarer Tumorrest	komplette Resektion
CC1	Tumorrest < 2,5 mm	inkomplette Tumorsektion
CC2	Tumorrest < 2,5 cm	
CC3	Tumorrest > 2,5 cm	

Nach Abschluss der CRS wird die hypertherme intraperitoneale Chemotherapie (HIPEC) durchgeführt. Ziel der HIPEC ist mikroskopische Tumorreste zu eliminieren und das Ergebnis der CRS zu konsolidieren. Die HIPEC kann sowohl am offenen als auch am geschlossenen Abdomen durchgeführt werden. Zuletzt setzte sich aufgrund der geringeren Kontaminationsgefahr jedoch zunehmend das geschlossene Verfahren durch. Stabil gute onkologische Ergebnisse setzen eine individuelle und institutionelle Erfahrung von ca. 100 Eingriffen voraus. Trotzdem bleibt auch in high-volume Zentren die Morbidität und Mortalität dieser komplexen Verfahren mit 30 % bzw. 3 % relativ hoch.

30.7 Prognose nach multimodaler Therapie

Für das KRK wurde mittels einer prospektiv randomisierten Studie die Wirksamkeit der multimodalen Therapie nachgewiesen. Das mediane Gesamtüberleben betrug im experimentellen Arm 22,2 Monate gegenüber 12,6 Monaten in der Kontrollgruppe. Der Überlebensvorteil für multimodal therapierte Patienten konnte trotz einer nach heutigen Kriterien insuffizienten Patientenselektion und nicht mehr zeitgemäße Chemotherapie erreicht werden. Für Patienten mit kompletter makroskopischer Zytorreduktion betrug das mediane Überleben in der Therapiegruppe sogar 48 Monate und die 5-Jahres-Überlebensrate 45 %. Mittlerweile kamen viele weitere Untersuchungen zu ähnlichen Ergebnissen, so dass eine aktuell publizierte Metaanalyse über insgesamt 76 Studien zu dem Schluss kommt, dass CRS und HIPEC bei Patienten mit Peritonealkarzinose zu einer deutlichen Verlängerung des Gesamtüberlebens im Vergleich zur alleinigen systemischen Therapie führt. Dass diese guten Studienergebnisse auch im klinischen Alltag realisierbar sind zeigt eine retrospektive Kohortenstudie des Tumorzentrums Regensburg. Die mediane Überlebenszeit für Patienten nach CRS und HIPEC betrug hier 41,6 Monate und war damit knapp doppelt so lang wie nach Operation und systemischer Therapie, bzw. rund dreimal so lang wie nach alleiniger systemischer Therapie oder alleiniger Operation.

Weiterführende Literatur

- Bhatt A, Goere D. Cytoreductive Surgery plus HIPEC for Peritoneal Metastases from Colorectal Cancer. *Indian J Surg Oncol.* 2016;7(2):177–187.
- Deraco M, Baratti D, Kusamura S, Laterza B, Balestra MR. Surgical technique of parietal and visceral peritonectomy for peritoneal surface malignancies. *Journal of surgical oncology.* 2009;100(4):321–328.
- Esquivel J, Sticca R, Sugarbaker P, et al. Cytoreductive surgery and hyperthermic intraperitoneal chemotherapy in the management of peritoneal surface malignancies of colonic origin: a consensus statement. *Society of Surgical Oncology. Annals of surgical oncology.* 2007;14(1):128–133.
- Faron M, Macovei R, Goere D, et al. Linear Relationship of Peritoneal Cancer Index and Survival in Patients with Peritoneal Metastases from Colorectal Cancer. *Annals of surgical oncology.* 2016 Jan;23(1):114–119.
- Glehen O, Gilly FN, Boutitie F, et al. Toward curative treatment of peritoneal carcinomatosis from nonovarian origin by cytoreductive surgery combined with perioperative intraperitoneal chemotherapy: a multi-institutional study of 1,290 patients. *Cancer.* 2010;116(24):5608–5618.
- Goere D, Souadka A, Faron M, et al. Extent of colorectal peritoneal carcinomatosis: attempt to define a threshold above which HIPEC does not offer survival benefit: a comparative study. *Annals of surgical oncology.* 2015;22(9):2958–2964.
- Huang CQ, Min Y, Wang SY, et al. Cytoreductive surgery plus hyperthermic intraperitoneal chemotherapy improves survival for peritoneal carcinomatosis from colorectal cancer: a systematic review and meta-analysis of current evidence. *Oncotarget.* 2017;8(33):55657–55683.

- Hugen N, van de Velde CJ, de Wilt JH, Nagtegaal ID. Metastatic pattern in colorectal cancer is strongly influenced by histological subtype. *Annals of oncology: official journal of the European Society for Medical Oncology / ESMO*. 2014;25(3):651–657.
- Marin D, Catalano C, Baski M, et al. 64-Section multi-detector row CT in the preoperative diagnosis of peritoneal carcinomatosis: correlation with histopathological findings. *Abdominal imaging*. 2010;35(6):694–700.
- Mohkam K, Passot G, Cotte E, et al. Resectability of Peritoneal Carcinomatosis: Learnings from a Prospective Cohort of 533 Consecutive Patients Selected for Cytoreductive Surgery. *Annals of surgical oncology*. 2016;23(4):1261–1270.
- Piso P, Stierstorfer K, Gerken M, Klinkhammer-Schalke M. Benefit of cytoreductive surgery combined with hyperthermic intraperitoneal chemotherapy in patients with isolated peritoneal metastases from colorectal cancer. *International journal of colorectal disease*. 2018;33(11):1559–1567.
- Sugarbaker PH. Peritonectomy procedures. *Annals of surgery*. 1995;221(1):29–42.
- Verwaal VJ, van Ruth S, de Bree E, et al. Randomized trial of cytoreduction and hyperthermic intraperitoneal chemotherapy versus systemic chemotherapy and palliative surgery in patients with peritoneal carcinomatosis of colorectal cancer. *Journal of clinical oncology : official journal of the American Society of Clinical Oncology*. 2003;21(20):3737–3743.

31 Polypenmanagement

Andreas Probst, Helmut Messmann

31.1 Definition


Ursprünglich leitet sich der Begriff „Polyp“ vom griechischen Wort *polypous* (vielfüßig) ab und impliziert eine gestielte Läsion. Im weiteren Sinne definiert sich ein Kolonpolyp als Gewebeworwölbung, die aus der Kolonschleimhaut heraus in das Darmlumen ragt. Die Bezeichnung Polyp beinhaltet keine weitere Festlegung zu Form (gestielt, breitbasig), Morphologie (zottig, glatt), Gewebeart (neoplastisch, nicht-neoplastisch) und Dignität (benigne, maligne). Histopathologisch wird zwischen epithelialen und nicht-epithelialen sowie zwischen neoplastischen und nicht-neoplastischen Polypen unterschieden. Das folgende Kapitel beschränkt sich auf die Diagnostik und Therapie epithelialer Polypen (klassische Adenome, serratierte Läsionen, hyperplastische Polypen, Frühkarzinome).

31.1.1 Adenome

Der häufigste Kolonpolyp ist das benigne Adenom. In einer großen Studie zur Vorsorgekoloskopie wurden bei 32,9 % aller Koloskopien Polypen gefunden; bei 20,7 % handelte es sich um Adenome, bei 0,9 % um ein Karzinom. 56,8 % der Patienten mit Polypen hatten einen Polypen, 37,3 % hatten 2–4 Polypen und 5,9 % hatten mehr als 4 Polypen. Histologisch werden tubuläre, tubulovillöse und villöse Adenome unterschieden. Zusätzlich wird eine histologische Graduierung der Dysplasie innerhalb eines Adenoms vorgenommen (LGIEN versus HGIEN). Als fortgeschrittenes Adenom (*advanced adenoma*) bzw. *high-risk*-Adenom gilt ein Adenom bei einer Größe > 10 mm, bei Vorliegen einer tubulovillösen oder villösen Histologie sowie bei Nachweis einer hochgradigen intraepithelialen Neoplasie (HGIEN). Die potentielle maligne Entartung von Kolonadenomen zum kolorektalen Karzinom („*adenoma-adenocarcinoma-sequence*“) ist seit den 1950er Jahren bekannt.

31.1.2 Serratierte Adenome

Neben der klassischen Adenom-Karzinom-Sequenz stellt der sogenannte „serratierte Karzinogeneseweg“ einen weiteren Mechanismus der kolorektalen Krebsentstehung dar. Hierbei entwickeln sich kolorektale Karzinome aus primär benignen „serratierten Adenomen“. Unterschieden werden sessile serratierte Adenome (SSA), traditionelle serratierte Adenome (TSA) und gemischte Polypen (*mixed polyps*). Gemischte Polypen enthalten sowohl hyperplastische/serratierte als auch klassische Adenomanteile

Open Access. © 2019 Andreas Probst, Helmut Messmann, publiziert von De Gruyter.  Dieses Werk ist lizenziert unter der Creative Commons Attribution-NonCommercial-NoDerivatives 4.0 Lizenz. <https://doi.org/10.1515/9783110614589-031>

(tubulär, tubulovillös, villös). Serratierte Läsionen sind gegenüber klassischen Adenomen seltener.

Die aktuelle WHO-Klassifikation unterteilt „*serrated lesions*“ in 3 Gruppen: SSA, TSA und hyperplastische Polypen (HP), die histologisch ebenfalls „serratiert“ erscheinen. Hinsichtlich Morphologie, Lokalisation und Entartungspotential unterscheiden sich die drei Gruppen (Tab. 31.1).

Tab. 31.1: Einteilung serratierter Kolonpolypen.

	Form	Größe	Häufigkeit	Lokalisation im Kolon	Malignes Potenzial
HP	flach, sessil	klein (oft < 5 mm)	sehr häufig	links	nein
SSA	flach, sessil	größer als HP	häufig	rechts	ja
TSA	flach, gestielt	größer als HP	selten	links	ja

31.2 Diagnostik/Klassifikation kolorektaler Polypen

31.2.1 Wachstumsform

Als grobe Einteilung anhand der makroskopisch klassifizierbaren Wachstumsform erfolgte lange Zeit eine einfache Unterscheidung in gestielte, taillierte und breitbasig wachsende (sessile) Polypen. Mit zunehmender Erkennung flacher Läsionen erfolgte eine Differenzierung in polypoide Läsionen, flache Läsionen und unter das Schleimhautniveau eingesenkte Läsionen, was 2005 als Paris-Klassifikation zusammengefasst wurde. Die Paris-Klassifikation gilt prinzipiell im gesamten Gastrointestinaltrakt und unterteilt polypoide Läsionen in zwei Subgruppen (gestielt versus sessil) sowie flache Läsionen in drei Subgruppen (flach-erhaben versus ausschließlich flach versus flach-eingesenkt) (Abb. 31.1).

Die Paris-Klassifikation erlaubt die Beschreibung einfacher, aber auch komplexer Läsionen (z. B. Paris-Typ Iia + Iic bei Läsionen mit flach erhabenen und eingesenkten Anteilen) (Abb. 31.2).

Für flache Läsionen (Paris-Typ-II-Läsionen) mit einem Durchmesser von mehr als 10 mm wurde zusätzlich die Klassifikation der „*laterally spreading tumors*“ (LST) eingeführt. Anhand der Polypenmorphologie wird zwischen „*granular type*“ (LST-G) und „*non-granular type*“ (LST-NG) unterschieden. Beim LST-G zeigt sich ein Aggregat nebeneinanderliegender Knötchen, während die LST-NG eine weniger strukturierte Oberfläche aufweisen. LST-G werden weiter unterteilt in homogene flache Läsionen („*homogenous type*“) sowie Läsionen mit zusätzlichen Knoten („*nodular mixed type*“). Beim LST-NG werden flach erhabene („*flat elevated*“) von eingesenkten Läsionen („*pseudo depressed*“) unterschieden. Die klinische Relevanz der LST-Klassifikation

liegt in der unterschiedlichen Wahrscheinlichkeit einer malignen Entartung. In einer Publikation von Uraoka et al. wiesen 7% der LST-G gegenüber 14% der LST-NG ein submukosainvasives Karzinom auf. In der LST-G-Gruppe war ein Malignitätsrisiko vor allem bei Nachweis polypoider Anteile („*nodular mixed type*“) zu erkennen, bei LST-NG vor allem bei eingesenkter Morphologie („*pseudo depressed*“) (Abb. 31.2).

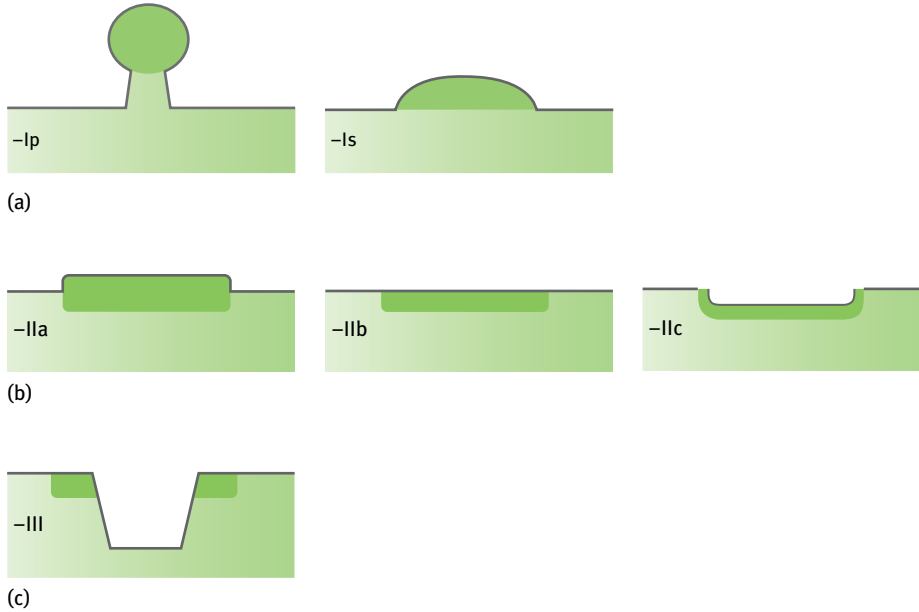


Abb. 31.1: Paris-Klassifikation oberflächlicher gastrointestinaler Neoplasien: Typ I = *protruding*, Ip = *pedunculated*, Is = *sessile*; Typ II = *non protruding non excavated*; IIa = *slightly elevated*, IIb = *completely flat*, IIc = *slightly depressed*; Typ III = *excavated (ulzeriert)*.

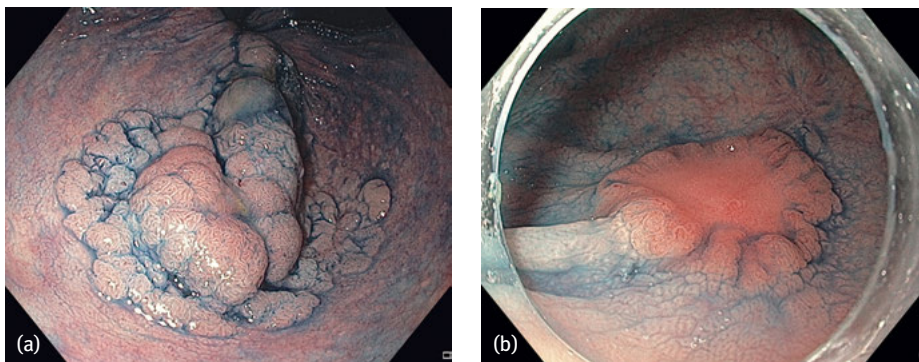


Abb. 31.2: Laterally spreading tumors (LST); Chromoendoskopie mit Indigokarmin (Histologie jeweils Adenom mit HGIEN). (a) LST *granular type* mit Knoten (LST-G „*nodular mixed type*“); (Paris 0-IIa + Is); (b) LST *non granular type* mit zentraler Einsenkung (LST-NG „*pseudo depressed*“) (Paris 0-IIa + IIc).

31.2.2 Feinbeurteilung der Oberflächen- und Gefäßarchitektur

Nach Einteilung eines Polypen anhand der Paris- bzw. der LST-Klassifikation sollte eine Feinbeurteilung des Oberflächenreliefs und der Gefäßarchitektur erfolgen. Für die Beschreibung des Oberflächenreliefs führten Kudo et al. 1996 durch Kombination von Vergrößerungs- und Chromoendoskopie die „*pit-pattern*-Klassifikation“ ein, die 5 verschiedene Typen des Oberflächenreliefs unterscheidet. Auch hiermit kann eine morphologische Dignitätseinschätzung eines Polypen erfolgen. Neben der klassischen Chromoendoskopie wurden neue Technologien zur digitalen Strukturverstärkung entwickelt (NBI, BLI, FICE, i-scan), die neben der Feinbeurteilung des Oberflächenreliefs (*surface pattern*) eine zusätzliche Beurteilung der Gefäßarchitektur (*vascular pattern*) erlauben. Vor allem für NBI (*narrow band imaging*) wurden hierzu diverse Klassifikationen entwickelt; aktuell wird die japanische JNET-Klassifikation favorisiert (Tab. 31.2) (Abb. 31.3, 31.5, 31.6).

Tab. 31.2: JNET-Klassifikation zur Dignitätsbeurteilung kolorektaler Neoplasien.

JNET-Klassifikation	Typ 1	Typ 2 A	Typ 2 B	Typ 3
Gefäßmuster (NBI-Modus)	kein Gefäßnetz	regulär	irregulär	avaskulär
Oberflächenrelief (NBI-Modus)	regulär (punktförmig, ähnlich der normalen Mukosa)	regulär (verzweigt, tubulär, netzartig)	irregulär	amorph
wahrscheinliche Histologie	hyperplastischer Polyp oder serratierte Läsion	Adenom mit leichter Dysplasie	Adenom mit schwerer Dysplasie oder Karzinom mit oberflächlicher Submukosainvasion	Karzinom mit mindestens tiefer Submukosainvasion

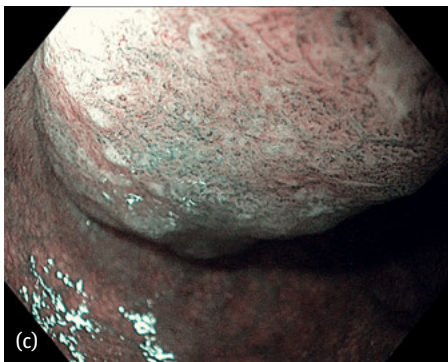
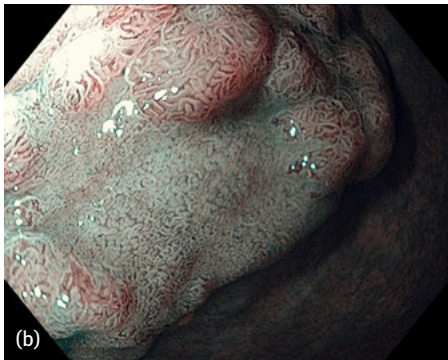
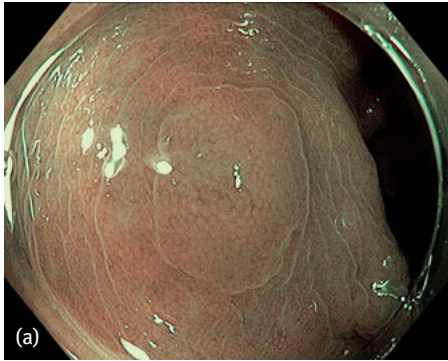


Abb. 31.3: Beurteilung von Kolonpolypen anhand der JNET-Klassifikation. (a) JNET 1, Histologie (Biopsie): hyperplastischer Polyp; (b) JNET 2 (am Rand JNET 2 A, zentral im eingesenkten Areal JNET 2B), Histologie (ESD en bloc): Adenom mit schwerer Dysplasie; (c) JNET 3, Histologie (onkologische chirurgische Resektion mit Lymphknotendissektion): pT2 pN0.

31.3 Endoskopische Resektionsverfahren kolorektaler Polypen

Aufgrund ihres malignen Potenzials müssen alle konventionellen Adenome, alle SSA und alle TSA komplett entfernt werden; in aller Regel ist dies mittels ER möglich. Mittlerweile ist belegt, dass durch eine konsequente Entfernung von Adenomen die Inzidenz des kolorektalen Karzinoms längerfristig reduziert werden kann. Alleinig typische hyperplastische Polypen mit einem Durchmesser <5 mm im Rektosigmoid dürfen belassen werden.

Bei der endoskopischen Entfernung kolorektaler Polypen sollte immer eine komplette Entfernung der Läsion angestrebt werden. Für kleine Polypen (≤ 5 mm) ist eine Entfernung mittels Biopsiezange möglich, während bei einer Polypengröße von 6–9 mm eine Schlingenresektion ohne Hochfrequenzstrom empfohlen wird (*cold snare*). Für die Entfernung von Polypen ≥ 10 mm sind Resektionsverfahren unter Verwendung von Hochfrequenzstrom erforderlich.

31.3.1 Endoskopische Polypektomie

Bei der klassischen Polypektomie wird der Kolonpolyp mit einer Metallschlinge gefasst und durch Applikation von Hochfrequenzstrom reseziert. Die Polypektomie kann als Verfahren der Wahl bei gestielten Polypen betrachtet werden (Abb. 31.4). Für große Polypen (Stieldurchmesser ≥ 10 mm oder Polypenkopf ≥ 20 mm) wird eine additive Blutungsprophylaxe vor der Resektion empfohlen (z. B. Injektion von Suprarenin 1:100.000 in den Stiel).

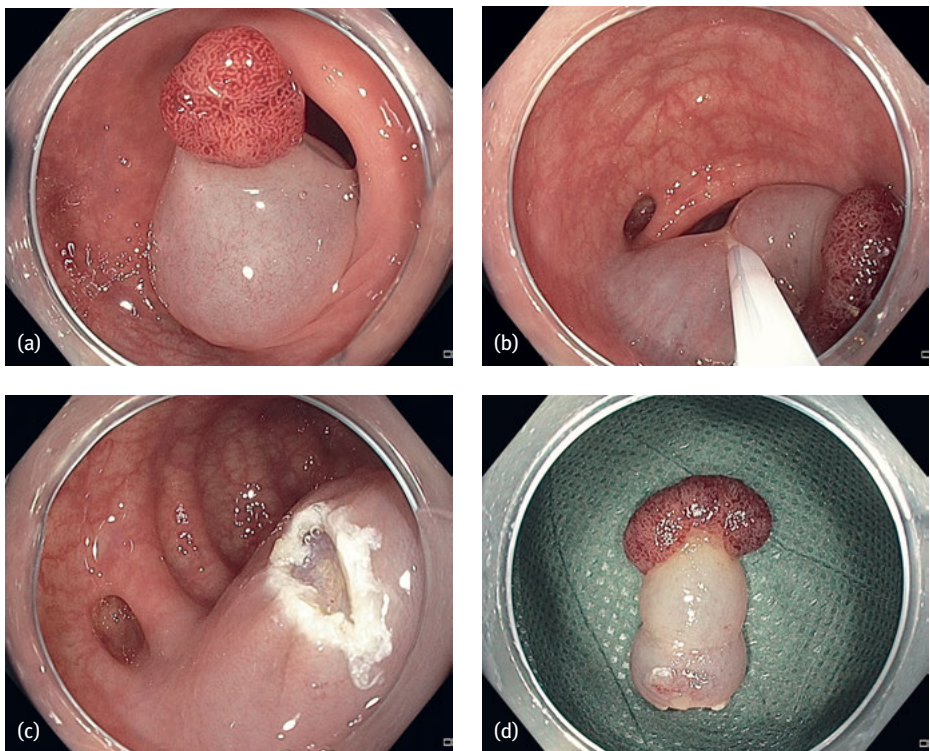


Abb. 31.4: Endoskopische Polypektomie eines gestielten Kolonpolypen. (a) Infiltration des Polypenstiels mit Suprarenin 1:100.000; (b) Um den Stiel platzierte Diathermieschlinge; (c) Resektionsulkus; (d) Resektat (Histologie: Adenom mit LGIEN).

31.3.2 Endoskopische Mukosaresektion (EMR)

Die EMR kommt bei flächig wachsenden Läsionen zum Einsatz. Nach Injektion eines Flüssigkeitsdepots in die Submukosa wird die abzutragende Läsion angehoben („*lifting*“), der Abstand zwischen Resektionslinie und Muskulatur vergrößert und damit die Perforationsgefahr im Rahmen der Resektion reduziert. Die Resektion erfolgt dann analog zur Polypektomie mittels Metallschlinge und Hochfrequenzstrom. Die Methode stellt das Standardresektionsverfahren für flache, mutmaßlich benigne Polypen mit einem Durchmesser ≥ 10 mm dar. Als Nachteil der EMR gilt die Limitation des Resektionsausmaßes durch die Größe der verwendeten Schlingen. Bei größeren Läsionen bzw. regelhaft bei Läsionen mit einem Durchmesser von > 20 mm muss die EMR als Resektion in mehreren Stücken erfolgen (*piecemeal*-Resektion pEMR). Bei einer pEMR erhöht sich das Risiko der inkompletten Resektion und das Rezidivrisiko (Abb. 31.5).

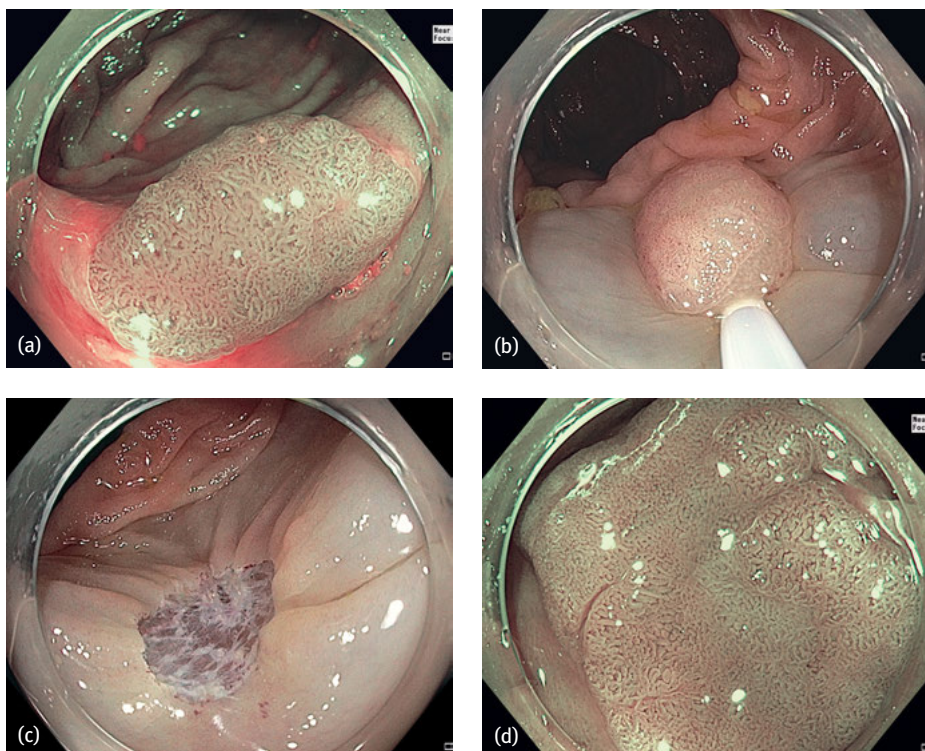


Abb. 31.5: Endoskopische Mukosaresektion (EMR) flacher Kolonpolypen. (a) LST-NG im Kolon transversum (NBI; JNET 2 A, Durchmesser ca. 12 mm); (b) platzierte Diathermieschlinge (nach Unterspritzung mit Suprarenin 1:100.000); (c) Resektionsulkus (en bloc-Resektion; Histologie: Adenom mit LGIEN R0); (d) LST-NG im Kolon transversum (NBI; JNET 2 A, Durchmesser ca. 25 mm).

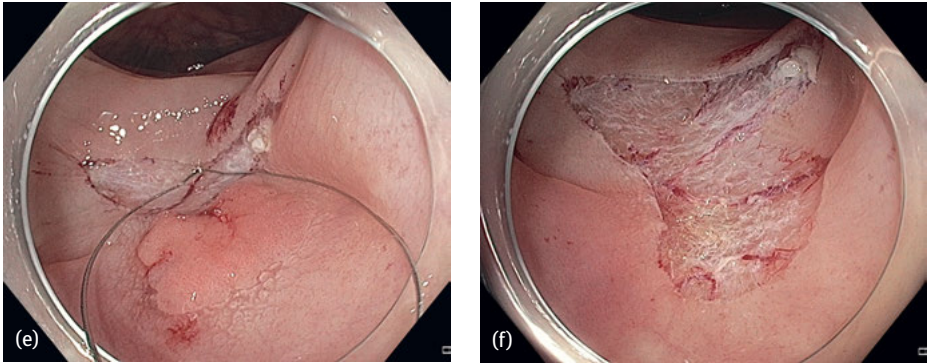


Abb. 31.5: (Fortsetzung) (e) *piecemeal*-EMR; (f) Resektionsulkus (*piecemeal*-Resektion; Histologie: Adenom mit LGIEN).

31.3.3 Endoskopische Submukosadisektion (ESD)

Als Hauptnachteil nach pEMR gilt das erhöhte Risiko für Rezidive, wobei es sich nahezu immer um wieder gewachsene Reste der initial nicht komplett entfernten Neoplasie handelt. Die Technik der endoskopischen Submukosadisektion (ESD) erlaubt demgegenüber eine Resektion auch großer Läsionen in einem Stück (en bloc-Resektion). Vorteile sind die verbesserte histologische Beurteilung hinsichtlich einer RO-Situation sowie ein nahezu komplett eliminiertes Rezidivrisiko. Im Gegensatz zur EMR erfolgt die Resektion nicht mit Schlingen, sondern mit verschiedenen Messern (Abb. 31.6). Die ESD ist im Vergleich zur EMR technisch anspruchsvoller, zeitaufwändiger, zumindest in unerfahrenen Händen komplikationsträchtig und erfordert eine Lernkurve.

31.3.4 Endoskopische Vollwandresektion (endoscopic full thickness resection EFTR)

Sowohl bei der klassischen Polypektomie als auch bei EMR und ESD erfolgt die Resektion innerhalb der Submukosa, während die Muscularis propria intakt bleibt. Zur Resektion der gesamten Kolonwand (Vollwandresektion) ist üblicherweise ein chirurgischer Eingriff erforderlich, der transabdominell oder transanal (für Läsionen des Rektums) erfolgt. Mit dem *Full Thickness Resection Device* (FTRD; Fa Ovesco, Tübingen, Deutschland) steht seit einigen Jahren ein Instrument zur Verfügung, welches eine endoskopische Vollwandresektion im Kolorektum erlaubt. Die Zielläsion wird inklusive der gesamten Kolonwand in eine auf das Endoskop montierte Kappe hineingezogen, dann durch einen auf der Kappe vorgespannten Metallclip (*Over-The-Scope-Clip* OTSC) gerafft und abschließend das „geclippte“ Gewebe mittels Schlinge rese-

ziert (Abb. 31.7). Das Verfahren ist auf die Entfernung kleiner Läsionen beschränkt (<2 cm). Als Hauptindikation gelten vorbehandelte Läsionen, die wegen Vernarbung bzw. non-lifting mit konventionellen Resektionsverfahren nicht mehr endoskopisch therapiert werden können (überwiegend Adenomrezidive nach pEMR).

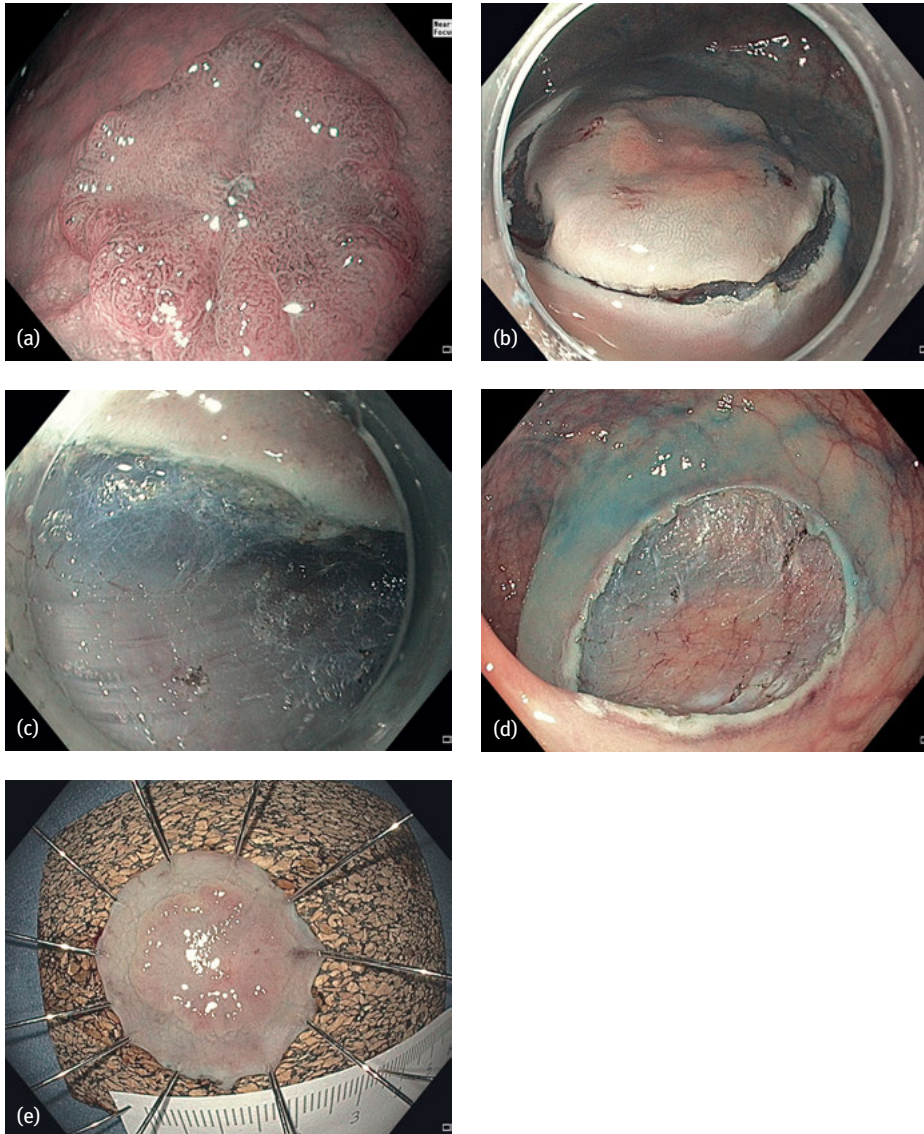


Abb. 31.6: Endoskopische Submukosadisektion (ESD) im proximalen Rektum. (a) LST-NG „pseudo depressed“ (gleiche Läsion wie Abb. 31.2 b) (NBI; JNET 2B, Durchmesser 18 mm); (b) Umschneidung (nach Unterspritzung mit Suprarenin 1:100.000); (c) Dissektion der Submukosa; Blick auf die M. propria, (d) Resektionsulkus; (e) Resektat (auf Korkplatte ausgespannt; Histologie: Adenom mit HGIEN).

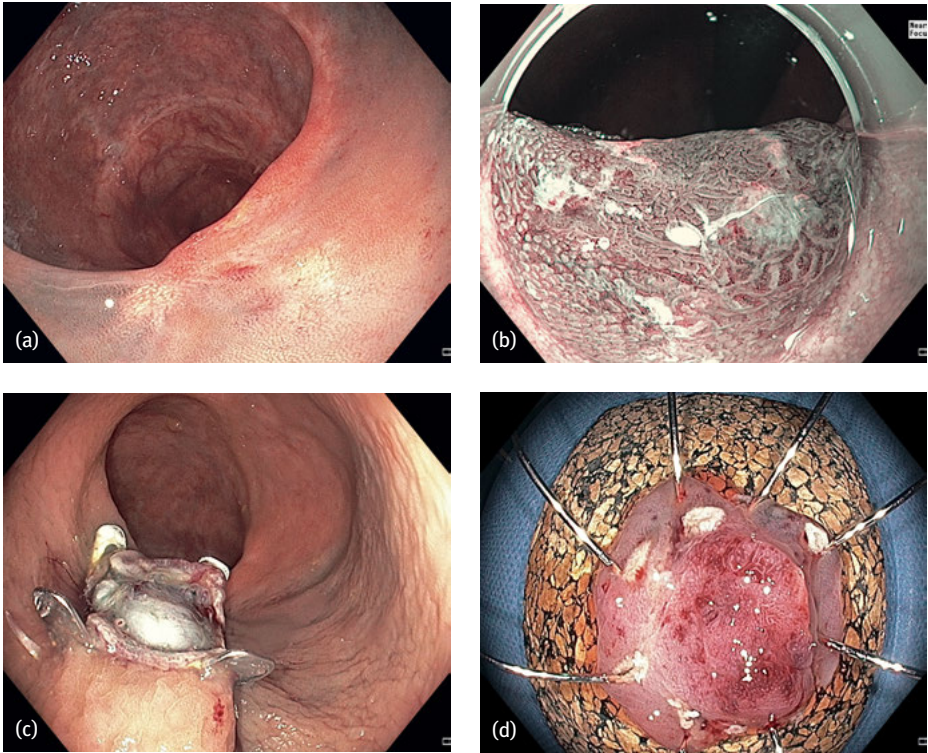


Abb. 31.7: Endoskopische Vollwandresektion (EFTR). (a) Adenomrezidiv auf einer kolorektalen Anastomose 10 cm ab ano (non-lifting auf der Anastomose sowie durch zusätzliche Tuschemarkierung); (b) NBI: JNET 2B; (c) Resektionsareal nach Vollwandresektion; (d) Resektat (auf Korkplatte ausgespannt; Histologie: Adenom mit HGIEN).

In einer aktuell von Schmidt et al. publizierten Multicenterstudie mit 181 Vollwandresektionen stellten Adenome mit non-lifting (ganz überwiegend Rezidivläsionen) die dominierende Indikation dar; mittels EFTR konnten 77,7% dieser Läsionen R0-reseziert werden.

31.4 Endoskopische Resektion – Wahl des Resektionsverfahrens

Aktuell stellt die EMR das Standardverfahren zur ER kolorektaler Neoplasien mit einem Durchmesser ≥ 10 mm dar, wenn morphologisch kein Malignomverdacht besteht. Grundsätzlich ist zu klären, bei welchen Läsionen die Vorteile der ESD relevant sind (en bloc Resektion, histologische R0-Diagnose, Rezidivfreiheit) und wann potentielle Nachteile der EMR akzeptiert werden können (R1-Histologie, Rezidive).

Letztlich sollte eine ESD immer dann erwogen werden, wenn eine R0 Resektion unbedingt angestrebt wird, diese aber mit anderen Resektionstechniken (EMR) tech-

nisch unwahrscheinlich oder nicht möglich erscheint. Dies gilt in erster Linie bei frühmalignen oder malignomsuspekten Läsionen. Die makroskopische Einschätzung des Malignitätspotenzials einer Läsion hat somit entscheidende Bedeutung in der Indikationsstellung zur endoskopischen Resektion und in der Wahl des Resektionsverfahrens (insbesondere EMR versus ESD). Die europäische Endoskopie-Fachgesellschaft (ESGE) hat die Empfehlungen zur endoskopischen Resektion kolorektaler Polypen in einer aktuellen Leitlinie zusammengefasst und empfiehlt bei flachen Läsionen mit einem Durchmesser ≥ 10 mm vor der Wahl des Resektionsverfahrens ein „*advanced endoscopic imaging to identify the presence of submucosal invasion*“.

31.4.1 Dignitätsbeurteilung kolorektaler Neoplasien

Es kann nicht genug betont werden, dass vor der Resektion bzw. vor der Wahl des Resektionsverfahrens alle zur Verfügung stehenden diagnostischen Optionen ausgeschöpft werden sollten, um die Dignität einer Läsion einzuschätzen (Paris-Klassifikation, Chromoendoskopie, digitale Strukturverstärkung).

Die tatsächliche Histologie bzw. Dignität einer Läsion ist oft nicht oder durch vorherige Biopsien nicht zuverlässig bekannt. In einer eigenen Analyse war bei 43 endoskopisch resezierten Rektumfrühkarzinomen das Karzinom nur in 5 Fällen (12 %) durch Biopsie gesichert. Bei weiteren 25 Läsionen (58 %) war das Karzinom morphologisch vermutet, aber in der Biopsie nicht nachzuweisen und bei weiteren 13 (30 %) wurde die Karzinomdiagnose histologisch erst am Resektat bei makroskopisch vorher mutmaßlich als benigne eingestuftem Adenom gestellt.

Die Abschätzung des Malignitätsrisikos muss also anhand morphologischer Kriterien erfolgen, um insbesondere eine pEMR von Frühkarzinomen mit konsekutiver R1-Situation und Rezidivrisiko zu vermeiden.

Als Läsionen mit einem relevanten Malignitätsrisiko gelten LST-G vom „*nodular mixed type*“ mit großen Knoten (> 1 cm) und LST-NG vom „*pseudo depressed type*“. In einer eigenen Analyse von 300 flächigen Rektumpolypen lag der Anteil submukosainvasiver Karzinome bei 0 % für LST-G vom „*homogenous type*“, bei 18 % für LST-G vom „*nodular mixed type*“ (mit Knoten > 1 cm) und bei 73 % für LST-NG vom „*pseudo depressed type*“. Nach einer ersten Einschätzung hinsichtlich der Wachstumsform sollte eine Feinbeurteilung der Polypenoberfläche erfolgen. Hierzu steht z. B. die NBI-Technologie mit der hierzu entwickelten JNET-Klassifikation zur Verfügung (Tab. 31.1). Als Risikokriterium für eine Submukosainvasion gilt das Stadium 2B der JNET-Klassifikation. Läsionen mit morphologischem Malignitätsrisiko sind in Abb. 31.2, 31.3b, 31.3c, 31.6 und 31.7 dargestellt. Zur Frage einer tiefen Submukosainfiltration und der damit verbundenen Machbarkeit und Sinnhaftigkeit einer ER kann neben der Morphologie die Abhebung einer Läsion nach Unterspritzung herangezogen werden („*lifting sign*“). Eine komplett fehlende Abhebung (*non-lifting*) gilt bei nicht vorbehandelten Läsionen als Hinweis auf eine tiefe Submukosainfiltration. Da eine ER hier zusätzlich

ein hohes Perforationsrisiko mit sich bringt, empfiehlt die Leitlinie der DGVS bei unvorbehandelten *non-lifting*-Läsionen die chirurgische Resektion.

Besteht nach Abschluss der morphologischen Diagnostik der Verdacht auf eine maligne Entartung (Submukosainvasion), sollte eine en bloc Resektion mit Abstand nach lateral und zur Tiefe unbedingt angestrebt werden (en bloc, RO). Eine EMR kommt hierbei nur dann in Frage, wenn die Läsion klein ist und mutmaßlich mittels EMR en bloc zu resezierbar ist. Ist eine en bloc-Resektion mittels EMR nicht oder nur unsicher möglich, sollte einer ESD oder einer Vollwandresektion der Vorzug gegeben werden. Demgegenüber können die Nachteile der EMR und auch das Rezidivrisiko einer pEMR bei benignen Läsionen eher in Kauf genommen werden. In einer großen australischen Studie mit 1000 Resektionen großer Polypen (pEMR) berichten Moss et al. über eine Rezidivrate von 16 % bei der ersten Kontrolle nach 4 Monaten und zusätzlichen 4 % bei der zweiten Kontrolle nach 16 Monaten. Die Rezidivläsionen waren in mehr als 90 % erneut suffizient endoskopisch therapierbar, so dass im Langzeitverlauf 98 % der Patienten ohne chirurgische Resektion behandelt werden konnten. Die Zahlen unterstreichen neben der Effektivität der EMR auch die unabdingbare Notwendigkeit engmaschiger Kontrolluntersuchungen. Als Risikofaktoren für das Versagen der EMR wurden vorausgegangene Interventionen sowie die Lokalisation an der Ileozökalklappe identifiziert; Hauptrisikofaktor für das Auftreten eines Rezidivs war eine Polypengröße > 4 cm.

Für gestielte Polypen, die mittels Schlingenresektion meist unkompliziert in einem Stück reseziert werden können, existiert die Problematik der prätherapeutischen Dignitätsbeurteilung nicht.

Eine mögliche Vorgehensweise für endoskopische Diagnostik und Wahl des Resektionsverfahrens ist in Abb. 31.8 vorgeschlagen.

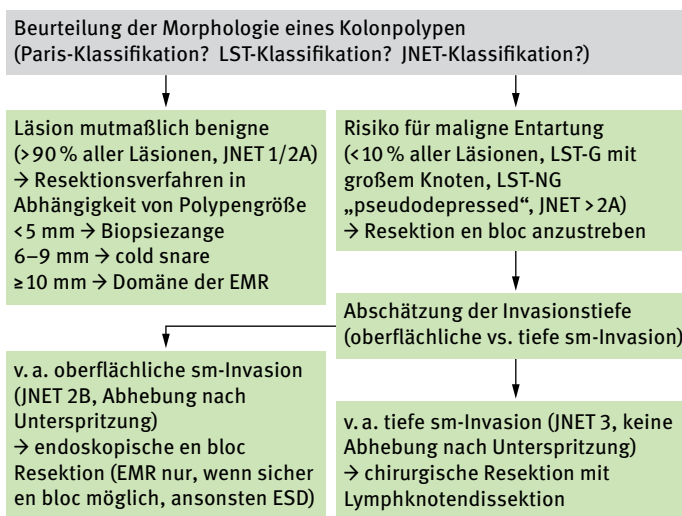


Abb. 31.8: Diagnostik und Therapieentscheidung bei kolorektalen Polypen.

31.4.2 Vorgehen beim kolorektalen Frühkarzinom

Neben der technischen Machbarkeit gilt die onkologische Sinnhaftigkeit als Grundvoraussetzung für eine endoskopische Therapie maligner Kolonpolypen. Diese ist gegeben, wenn eine alleinige ER eine kurative Therapie darstellt und kein Risiko verbliebener Tumorreste oder verbliebener Lymphknotenmetastasen besteht. Die endoskopischen Resektionskriterien für kolorektale Frühkarzinome sind in der DGVS-Leitlinie festgelegt. Neben einer histopathologisch dokumentierten R0-Situation muss eine sogenannte „*low-risk*“-Histologie vorliegen (G1/G2-Läsionen ohne Lymphgefäßeinbruch). Zusätzlich darf eine tiefe Submukosainfiltration nicht vorliegen. Bei gestielten Polypen gilt die histologisch dokumentierte R0-Resektion an der Basis des Stiels als *low-risk*. Bei flachen Läsionen muss die Submukosainfiltration quantifiziert werden; das Überschreiten einer Submukosainvasionstiefe von mehr als 1000 µm gilt heute (noch) als *high-risk*-Kriterium. Bei Nichterfüllung eines der genannten Kriterien besteht ein Lymphknotenmetastasenrisiko; entsprechend wird eine chirurgische Resektion inklusive Lymphknotendissektion empfohlen. Bei Erfüllung der „*low risk*“-Kriterien wird die ER und die Durchführung endoskopischer Kontrollen nach 6 und 24 Monaten als ausreichend erachtet. Die ESD ist der EMR aufgrund der höheren en bloc-Resektionsrate überlegen und sollte bei der ER frühmaligner Läsionen bevorzugt angewandt werden. In einer vergleichenden Studie von Saito et al. lag die en bloc-Resektionsrate der ESD bei 84 % gegenüber 33 % nach EMR. Die Perforationsrate war nach ESD mit 6,2 vs. 1,3 % erhöht; die Untersuchungsdauer war bei der EMR signifikant kürzer (29 vs. 108 Minuten). Die Rezidivrate war nach ESD mit 2 % signifikant niedriger als nach EMR (14 %). Daten zur kolorektalen ESD sind außerhalb Asiens spärlich. In einer initialen eigenen Studie zur Lernkurve lag die en bloc Resektionsrate bei 81,6 % und die R0 Resektionsrate bei 69,7 % (ESD bei 82, überwiegend benignen und überwiegend im Rektum gelegenen Läsionen). Mit zunehmender Untersuchungszahl wurden die Ergebnisse besser; nach 50 durchgeführten Resektionen lag die en bloc Resektionsrate bei 96,2 % und die R0 Resektionsrate bei 84,5 %. Die Rezidivrate war erwartungsgemäß nach en bloc Resektion signifikant vermindert (2,9 % vs. 25 % nach *piecemeal*-Resektion). Beim Rektumfrühkarzinom konnten wir nach Überwindung der Lernkurve die Rate kurativer Resektionen auf 47,6 % steigern. Hauptursache für nicht-kurative Resektionen war eine sm-Invasion > 1000 µm. Allerdings waren bei keinem Patienten, die wegen alleiniger Überschreitung der 1000 µm-Grenze operiert wurden, Lymphknotenmetastasen nachweisbar. Hinsichtlich der 1000 µm-Grenze bestehen in den letzten Jahren vermehrt Hinweise, dass möglicherweise auch eine tiefere Submukosainvasion mit einem sehr geringen Lymphknotenmetastasenrisiko assoziiert ist, wenn ansonsten histologische *low-risk*-Parameter vorliegen (G1/2, L0, V0, kein Tumor-Budding). Hierzu bleiben weitere Daten abzuwarten.

Proximal des Rektums ist die ESD schwierig und weist ein erhöhtes Perforationsrisiko auf. Ursachen sind anatomische Eigenschaften des Kolons (dünne Wand, Falten, Haustren, Flexuren, Peristaltik), die schwierigere Gerätehandhabung und

die erschwerte Beherrschung möglicher Komplikationen. Eine japanische Multicenterstudie ermittelte das Perforationsrisiko zentrumsabhängig auf 1,9–8,9 % in Institutionen mit mehr als 50 ESDs; demgegenüber standen Perforationsraten bis zu 36 % in Zentren mit weniger als 50 Untersuchungen. In einer kürzlich publizierten deutschen Studie von Sauer et al. wurden neben 63 Rektumpolypen auch 119 Läsionen oberhalb des Rektums mittels ESD reseziert; bei akzeptabler Komplikationsrate (9,3 % Mikroperforationen mit endoskopischem Verschluss, 2,7 % verzögerte Blutung, keine OP-pflichtige Komplikation) wurden R0-Resektionsraten von 70,8 % bei Läsionen < 50 mm bzw. von 40,5 % bei Läsionen ≥ 50 mm berichtet. Randomisierte Studien zum prospektiven Vergleich von EMR und ESD liegen aktuell nicht vor.

Aktuell kann die ESD proximal des Rektums in Europa derzeit noch nicht als Standardverfahren angesehen werden. Bei frühmalignen oder malignomsuspekten Läsionen sollte die Durchführung einer ESD in einem Zentrum aber bereits heute erwogen werden, wenn eine Abtragung mittels EMR nicht en bloc erfolgen kann.

Die potenzielle Rolle der endoskopischen Vollwandresektion (EFTR) beim Frühkarzinom ist derzeit noch nicht ausreichend einzuschätzen. In der von Schmidt et al. durchgeführten Multicenterstudie mit 181 Vollwandresektionen waren 29 Frühkarzinome eingeschlossen, wobei die Rate kurativer Resektionen bei 44,8 % lag. Bei kleinen Frühkarzinomen, nach inkompletter Resektion frühmaligner Läsionen oder aber bei fehlender chirurgischer Option (Komorbidität) kann die EFTR aber durchaus als sinnvolle Option bzw. Reserveverfahren zum Einsatz kommen. Das Risiko einer möglichen Tumorzell dissemination nach intraperitoneal wird kontrovers diskutiert. Bis zum Vorliegen weiterer Daten sollte ein derartiges potentiell Risiko bei der Therapieentscheidung zur EFTR frühmaligner Läsionen bedacht werden.

31.5 Komplikationen nach ER kolorektaler Polypen

Hauptkomplikationen der endoskopischen Polypenresektion sind Blutung und Perforation. Jeder Endoskopiker, der Polypenresektionen durchführt, muss das Management dieser Komplikationen beherrschen.

31.5.1 Blutung

Die Blutung ist mit einer Häufigkeit von 1–3 % die häufigste Komplikation nach ER kolorektaler Polypen. Sie kann während oder unmittelbar nach der ER, aber auch verzögert innerhalb der ersten Tage und Wochen nach der Intervention auftreten. Hauptrisikofaktoren für eine Blutung sind die Größe und Zahl der entfernten Polypen sowie eine bestehende Medikation mit Thrombozytenaggregationshemmern bzw. Antikoagulantien. In einer großen Studie beschrieben Albeniz et al. eine Blutungsrate von 3,7 % nach Abtragung flacher Polypen mit einem Durchmesser > 20 mm. Ri-

sikofaktoren waren ein Patientenalter ≥ 75 Jahre, ASA-Score III–IV, Aspirineinnahme, Lokalisation im rechten Hemikolon, Polypendurchmesser ≥ 40 mm sowie fehlender Clipverschluss der Abtragungsfläche. Bereits während bzw. am Ende der ER können präventive Maßnahmen zur Blutungsprophylaxe erwogen werden (Clipapplikation, Koagulation von Gefäßen mit der Spitze der verwendeten Diathermieschlinge oder einer Koagulationszange). Kommt es trotzdem zur Blutung, stehen prinzipiell alle Verfahren zur Verfügung, die auch bei anderen gastrointestinalen Blutungen zum Einsatz kommen. Am häufigsten werden die Injektionstherapie und die Clipapplikation eingesetzt.

31.5.2 Perforation

Die Perforation ist die schwerwiegendste Komplikation während bzw. nach ER im Kolon. In einer großen japanischen Studie betrug das Gesamtrisiko 0,74 % (0,17 % nach Polypektomie, 0,91 % nach EMR und 3,3 % nach ESD). Als Risikofaktoren gelten Polypen-assoziierte Faktoren (Größe, Lage, Rezidivsituation, *lifting*), die Art des Resektionsverfahrens und im Wesentlichen die Expertise des Endoskopikers. Relevant ist der Zeitpunkt der Perforation. Bei einer bereits während der Intervention auftretenden und auch bemerkten Perforation sollte ein endoskopischer Verschluss immer angestrebt werden. Meist ist dies durch Applikation von Metallclips möglich (Abb. 31.9). Gelingt ein endoskopischer Verschluss, kann unter konservativer Therapie mit intravenöser Flüssigkeitszufuhr, Antibiotikagabe und initialer Nahrungskarenz zunächst zugewartet werden. Engmaschige klinische Kontrollen unter stationären Bedingungen sind unabdingbar.

Eine verzögerte Perforation wird nach einem beschwerdefreien Intervall durch klinische Symptome erkennbar (Schmerzen, Fieber, Peritonismus). Ursächlich ist oft eine verzögerte Nekrose einer durch Koagulation geschädigten M. propria im Resek-

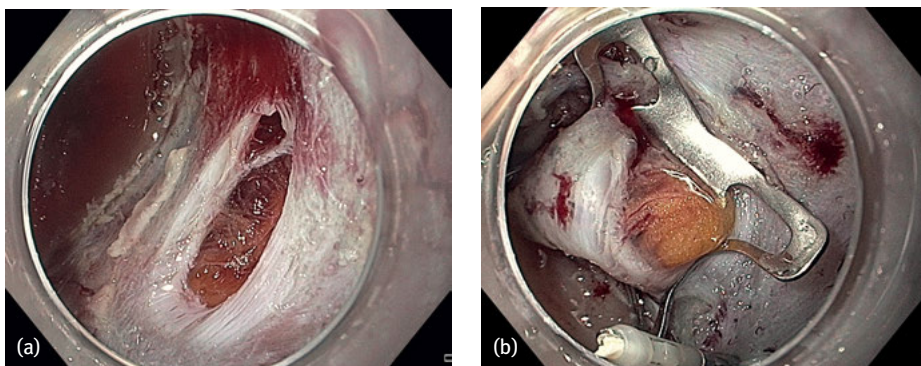


Abb. 31.9: Komplikationsmanagement nach ER im Kolon. (a) Perforation im Rahmen eine pEMR; (b) Clipverschluss mittels OTS-Clip.

tionsareal. Eine umgehende radiologische Diagnostik sollte zur Diagnosesicherung erfolgen (möglichst mit CT). Gleiches gilt, wenn sich nach mutmaßlich suffizientem initialem Clipverschluss im Verlauf eine klinische Verschlechterung entwickelt. Bestätigt sich in der Computertomographie die Perforation, muss bei der verzögerten Perforation in aller Regel chirurgisch vorgegangen werden. Findet sich freie intra-abdominelle Luft ohne klinische Symptomatik (z. B. als Zufallsbefund bei radiologischer Diagnostik aus anderer Indikation), kann meist abgewartet werden. Prinzipiell muss das Vorgehen nach jeder Perforation interdisziplinär zwischen Endoskopiker und Viszeralchirurgen abgesprochen werden; eine umgehende Information des Viszeralchirurgen während bzw. nach der Endoskopie ist anzustreben.

31.6 Nachsorge nach ER kolorektaler Polypen

Nach *piecemeal*-Resektion benigner neoplastischer Kolonpolypen besteht ein erhöhtes Risiko für Lokalrezidive; die deutsche Leitlinie empfiehlt deshalb eine Kontrollkoloskopie nach 2–6 Monaten. Bei sicher polypenfreiem Kolon werden Kontrollkoloskopien zur Früherkennung metachroner Neoplasien empfohlen. Das Intervall hängt hierbei von der Ausgangssituation ab. Bei unauffälliger Koloskopie wird die Folgeuntersuchung nach 10 Jahren empfohlen. Nach Polypenresektion entscheidet die Anzahl und die Risikomorphologie der entfernten Polypen über das Kontrollintervall (5–10 Jahre bei 1–2 *low-risk*-Polypen, 3 Jahre bei 3–4 Polypen oder einem *high-risk*-Polypen, < 3 Jahre bei ≥ 5 Polypen). Als *high-risk*-Kriterien gelten bei benignen Polypen ein Durchmesser ≥ 1 cm, eine villöse Histologie und eine schwere intraepitheliale Neoplasie (HGIEN). Nach kurativer endoskopischer Entfernung kolorektaler Frühkarzinome wird eine endoskopische Kontrolle der Abtragungsstelle nach 6 Monaten und eine komplette Koloskopie nach 3 Jahren empfohlen.

Weiterführende Literatur

- Albeniz E, Fraile M, Ibanez B, et al. A Scoring System to Determine Risk of Delayed Bleeding After Endoscopic Mucosal Resection of Large Colorectal Lesions. *Clin Gastroenterol Hepatol.* 2016;14:1140–1147.
- Ferlitsch M, Moss A, Hassan C, et al. Colorectal polypectomy and endoscopic mucosal resection (EMR): European Society of Gastrointestinal Endoscopy (ESGE) Clinical Guideline. *Endoscopy.* 2017;49:270–297.
- Kudo S. Endoscopic mucosal resection of flat and depressed types of early colorectal cancer. *Endoscopy.* 1993;25:455–461.
- Kudo S, Tamura S, Nakajima T, et al. Diagnosis of colorectal tumorous lesions by magnifying endoscopy. *Gastrointest Endosc.* 1996;44:8–14.
- Lambert R for the Endoscopic Classification Review Group. Update on the Paris Classification of Superficial Neoplastic Lesions in the Digestive Tract. *Endoscopy.* 2005;37:570–578.

- Leitlinienprogramm Onkologie (Deutsche Krebsgesellschaft, Deutsche Krebshilfe, AWMF): S3-Leitlinie Kolorektales Karzinom, Langversion 2.0, 2017, AWMF Registrierungsnummer: 021-007OL. <http://leitlinienprogramm-onkologie.de/Leitlinien/kolorektales-karzinom>
- Moss A, Williams SJ, Hourigan LF, et al. Long-term adenoma recurrence following wide-field endoscopic mucosal resection (WF-EMR) for advanced colonic mucosal neoplasia is infrequent: results and risk factors in 1000 cases from the Australian Colonic EMR (ACE) study. *Gut*. 2015;64:57–65.
- Moss A, Bourke MJ, Williams SJ, et al. Endoscopic Mucosal Resection Outcomes and Prediction of Submucosal Cancer From Advanced Colonic Mucosal Neoplasia. *Gastroenterology*. 2011;140:1909–1918.
- Probst A, Ebigbo A, Märkl B, et al. Endoscopic submucosal dissection for early rectal neoplasia: experience from a European center. *Endoscopy*. 2017;49:222–232.
- Probst A, Golger D, Anthuber M, et al. Endoscopic submucosal dissection in large sessile lesions of the rectosigmoid: learning curve in a European Center. *Endoscopy*. 2012;44:660–667.
- Saito Y, Fukuzawa M, Matsuda T, et al. Clinical outcome of endoscopic submucosal dissection versus endoscopic mucosal resection of large colorectal tumors as determined by curative resection. *Surg Endosc*. 2010;24:343–352.
- Sano Y, Tanaka S, Kudo SE, et al. NBI magnifying endoscopic classification of colorectal tumors proposed by the Japan NBI Expert Team (JNET). *Dig Endosc*. 2016;28:526–533.
- Sauer M, Hildenbrand R, Oyama T, et al. Endoscopic submucosal dissection for flat or sessile colorectal neoplasia > 20 mm: A European single-center series of 182 cases. *Endosc Int Open*. 2016;4:E895-E900.
- Schmidt A, Beyna T, Schumacher B, et al. Colonoscopic full-thickness resection using an over-the-scope device: a prospective multicentre study in various indications. *Gut*. 2018;67:1280–1289.
- Uraoka T, Saito Y, Matsuda T, et al. Endoscopic indications for endoscopic mucosal resection of laterally spreading tumors in the colorectum. *Gut*. 2006;55:1592–1597.

32 Stoma

Ekkehard C. Jehle

32.1 Kapitelzusammenfassung

Ein nicht unerheblicher Anteil der Patienten mit koloproktologischen Krankheitsbildern benötigt vorübergehend oder auch auf Dauer ein Stoma. Stomaanlagen erfordern in gleichem Maße wie alle anderen koloproktologischen Operationen eine hohe chirurgische Sorgfalt. Entscheidend für die Akzeptanz eines Stomas durch den Patienten sind eine gute präoperative Aufklärung und Vorbereitung, die Indikationsstellung zum „richtigen“ Stoma, die technisch perfekte Anlage an der richtigen Stelle und eine intensive postoperative Anleitung und Edukation durch engagierte Stomatherapeuten. Im Zusammenspiel all dieser Maßnahmen kann der Stoma-Patient – vorübergehend oder auch dauerhaft – eine sehr gute Lebensqualität erreichen.

32.2 Definitionen

32.2.1 Begrifflichkeiten

Das Wort Stoma kommt aus dem Griechischen und bedeutet Mund, Öffnung. Der Plural heißt dementsprechend Stomata. Im medizinischen (chirurgischen) Sprachgebrauch wird der Begriff Stoma für verschiedene Situationen benützt, zum einen für die Bezeichnung von Anastomosen, also neugeschaffene Verbindungen zwischen Hohlorganen (z. B. Gastroenterostomie oder Ileoascendostomie), zum anderen für neugeschaffene Abflussöffnungen des harnableitenden Systems (Urostoma) oder des Darmtrakts (Enterostoma). Der korrespondierende Ausdruck im Englischen ist „ostomy“. Während Chirurgen von einem Kolostoma oder Ileostoma sprechen, wird von den Enterotherapeuten meist die Bezeichnung Kolostomie, Ileostomie oder auch Urostomie benützt. Bei den Patienten und in der Laienpresse sind Begriffe wie „künstlicher Darmausgang“, „Seitausgang“ oder auch „Kunstafter“ gebräuchlich.

Das folgende Kapitel beschäftigt sich ausschließlich mit den Enterostomata.

32.2.2 Anatomische Beschreibung

Im üblichen chirurgischen Sprachgebrauch wird ein Enterostoma mit der anatomischen Position bezeichnet, also Ileostoma, Jejunostoma, Kolostoma, oder noch exakter Transversostoma, Descendendostoma oder Sigmoidostoma.

32.2.3 Stomaarten

Man unterscheidet weiterhin zwischen endständigen Stomata (engl. „*terminal*“) und doppelläufigen Stomata. Für die doppelläufigen Stomata gibt es eine Fülle von Synonymen: Loop-Ileostoma, Deviationsstoma, protektives Stoma, im Englischen „*diverting ostomy*“ oder „*defunctioning ostomy*“. Endständige Stomata können vorübergehend („temporär“) oder aber definitiv angelegt werden (siehe 32.3.1). Doppelläufige Stomata werden außer in wenigen Ausnahmefällen nicht als definitive Lösung, sondern in temporärer Intention angelegt (siehe 32.3.2).

Eine Mischform zwischen doppelläufigem und endständigem Stoma stellt ein Split-Stoma dar, es vereinigt die Vorteile beider Stomaarten: Es ist technisch leicht anzulegen und vor allem auch wieder rückzulegen, ähnlich wie ein doppelläufiges Stoma. Es schaltet – anders als ein doppelläufiges und wie ein „normales“ endständiges Stoma – die Stuhlpassage jedoch komplett aus.

32.3 Indikationen zur Stomaanlage

32.3.1 Temporäres Stoma

Temporäre Stomata werden angelegt:

- Um eine Anastomose, bei der die Gefahr einer Anastomosen-Insuffizienz als hoch eingeschätzt wird, vor der Stuhlpassage zu schützen. Die Anlage eines Stomas verhindert dabei *nicht* die Anastomoseninsuffizienz, sondern verhindert im besten Fall die Folgen dieser Insuffizienz, eben z. B. eine Peritonitis oder einen Beckenabszess. Typische temporäre Stomata für diesen Zweck sind ein Loop-Ileostoma oder auch ein doppelläufiges Transversostoma bei einer anterioren Rektumresektion mit koloanaler Anastomose oder ein Loop-Ileostoma bei Proktokolektomie mit ileopouchanaler Anastomose.
- Wenn der Operateur das Risiko einer Anastomose als zu hoch einschätzt. Typisches Beispiel hierfür ist die Diskontinuitätsresektion nach Hartmann bei der perforierten Sigmadivertikulitis mit Peritonitis.
- Im Vorgriff auf eine definitive Lösung oder um eine solche überhaupt durchführen zu können. Typisches Beispiel hierfür ist die Anlage eines Loop-Ileostoma bei stenosierendem Rektumkarzinom in einem kurativen Therapiekonzept vor neoadjuvanter Radiochemotherapie und daran anschließender Operation.
- Bei Crohn-Patienten mit analem Fistelleiden zur Inaktivierung der Fisteln vor plastischer Rekonstruktion.
- Bei aufwändigen plastischen Rekonstruktionen im Sphinkter-/Beckenbodenbereich.

32.3.2 Permanentes (definitives) Stoma

Permanente Stomata werden angelegt, wenn eine andere Lösung mit Erhalt der natürlichen Stuhlpassage nicht möglich oder nicht sinnvoll ist. Typische Beispiele hierfür sind:

- Ein endständiges Kolostoma bei Patienten mit Rektumkarzinom und Infiltration des Sphinkters und somit Indikation zur Rektumexstirpation.
- Ein endständiges Kolostoma bei Patienten mit Rektumkarzinom und vorbestehender Einschränkung der Stuhlkontinenz.
- Ein endständiges Kolostoma bei Patienten mit Stuhlinkontinenz und Einschränkung der Lebensqualität ohne die Option einer operativen Korrektur.
- Ein endständiges Ileostoma bei Patienten nach Proktokolektomie bei therapierefraktärer Colitis Crohn und analem Fisteleiden.
- Ein doppelläufiges Jejunio- oder Ileostoma bei Peritonealkarzinose und Ileus.

32.4 Vorbereitung des Patienten

Selbst wenn bei vielen Patienten ein Stoma nur temporär für wenige Wochen besteht und selbst wenn bei vielen Patienten mit einer geplanten definitiven Stomaanlage die Lebensqualität anschließend deutlich verbessert sein wird, bedeutet eine Stomaanlage einen erheblichen Einschnitt in die körperliche Integrität und das Körpergefühl eines Menschen. Deshalb muss dies gut vorbereitet werden.

32.4.1 Prästationäre Aufklärung

Bei geplanten Stomaanlagen muss dem Patienten genügend Zeit gegeben werden, sich mit diesem Thema zu beschäftigen. Anfänglich wird der Vorschlag des Chirurgen zur Stomaanlage, selbst dann, wenn der Patient sich mit dem Thema schon beschäftigt hat, auf Zurückhaltung und Widerstände treffen. Sinnvoll ist es deshalb, die Patienten von entsprechenden Patienten-Organisationen (ILCO, DCCV), noch besser direkt von „erfahrenen Stomaträgern“ gleichen Geschlechts und ähnlichen Alters, die dem Chirurgen persönlich bekannt sind, beraten zu lassen. Im eigenen Vorgehen werden den Patienten in der Sprechstunde Telefon-Nummern von ehemaligen eigenen Patienten, die Stomaträger sind und sich zu dieser Beratung bereit erklärt haben, ausgehändigt. Zusätzlich wird schon in der Sprechstunde der erste Kontakt mit der eigenen Stomatherapeutin hergestellt. Den Patienten wird zudem ein selbst verfasster Stomaratgeber ausgehändigt. Eine Aufklärung der Patienten für eine geplante Stomaanlage erst am Tag vor der Operation sollte – außer bei Notfällen oder dringlichen OPs – vermieden werden.

32.4.2 Präoperative Maßnahmen

Chirurgische Aufklärung

Die chirurgische Aufklärung über eine Stomaanlage sollte nicht nur dann erfolgen, wenn eine Stomaanlage geplant und zwingend erforderlich ist, sondern auch dann, wenn im Rahmen einer komplexen Operation oder auf Grund der präoperativen Diagnostik ein Risiko für eine Stomaanlage besteht. Insbesondere gilt dies bei komplexen Operationen bei Morbus Crohn, bei Peritonealkarzinose und bei multidisziplinären Eingriffen (siehe Abschnitt Multidisziplinäre Operationen). Diese Aufklärung sollte immer vor dem Kontakt mit dem Stomatherapeuten erfolgen.

Aufklärung durch Stomatherapeuten

Die Aufklärung durch den Stomatherapeuten beinhaltet Informationen über die postoperative Versorgung des Stomas, die postoperative Anleitung zur Selbstversorgung, die anschließende Überleitung in den ambulanten Bereich und den Alltag als Stoma-träger. Zusätzlich werden konkrete Fragen der Patienten beantwortet.

Integraler Bestandteil der präoperativen Betreuung durch den Stomatherapeuten ist das Probekleben der Stomaversorgung. Dabei müssen die patientenspezifischen Voraussetzungen und auch Wünsche bezüglich der Positionierung des Stomas berücksichtigt werden. Entscheidend für eine spätere gute Versorgbarkeit des Stomas ist – neben der perfekten chirurgischen Anlage – die richtige Position an der Bauchdecke. Prinzipiell soll ein Stoma durch den Musculus rectus abdominis ausgeleitet werden und nicht lateral durch die schräge Bauchmuskulatur. Es müssen Falten und Narben nach Voroperationen, aber auch der Verlauf eines Hosengürtels oder Rock-Bundes berücksichtigt werden. Neben der Überprüfung der „richtigen“ Positionierung im Stehen und Liegen ist aber die richtige Position im Sitzen entscheidend: Hier erst werden Bauchfalten erst richtig erkennbar. Für eine gute Versorgbarkeit ist eine „glatte“ Bauchwandstelle von mindestens 4 cm Durchmesser erforderlich. Zudem muss bei adipösen Patienten überprüft werden, ob dieser die Stomastelle im Stehen und Sitzen ohne Hilfe eines Spiegels sehen kann, damit er das Stoma später eigenständig versorgen kann. Falls nicht, muss gegebenenfalls das Stoma auch weit im Oberbauch angezeichnet werden. Für die richtige Positionierung und Suche der optimalen Position muss sich der Stomatherapeut ausreichend Zeit nehmen, da eine „falsche“ Position erhebliche Auswirkungen auf die Lebensqualität des Patienten hat.

Anzeichnen

Ist die optimale Position gefunden, wird diese mit nicht abwaschbarem (Edding-) Stift an der Bauchdecke markiert. Im eigenen Vorgehen werden prinzipiell mindestens zwei Stomastellen, eine links und eine rechts angezeichnet, damit der Operateur – falls nötig – zwei Optionen für die Anlage hat. Meist ist das Anzeichnen der Stoma-Position einfach. Im Zweifelsfall – vor allem bei vielen Voroperationen und

schon früheren Stomaanlagen – muss für das Stoma gemeinsam von Stomatherapeut und Operateur die richtige Lokalisation gefunden werden; in komplexen Situationen bietet es sich an, mehrere mögliche Stomapositionen anzuzeichnen.

Auch in der Notfallsituation sollte noch präoperativ die Stomaposition angezeichnet werden, die Zeit reicht dafür immer aus; auch ein Notfallpatient lässt sich im OP kurzzeitig zum Anzeichnen noch in eine sitzende Position aufrichten. Falls dies nicht möglich ist oder sich erst während der Operation die nicht antizipierte Notwendigkeit einer Stomaanlage ergibt, empfiehlt es sich, bei schlanken Patienten das Stoma in Nabelhöhe, bei adipösen Patienten im Oberbauch anzulegen.

Dokumentation

Die angezeichneten Stomastellen samt ebenfalls angezeichneten Falten und Narben werden im eigenen Vorgehen fotodokumentiert und im KIS bei den Patienten-Dokumenten abgespeichert, sodass, falls die Markierungen nicht mehr sichtbar sein sollten, sich diese im OP leicht rekonstruieren lassen (Abb. 32.1).

Lavage

Soll operativ lediglich ein Loop-Ileostoma ohne Darmresektion (z. B. zur Inaktivierung von Analfisteln oder vor neoadjuvanter RCTx bei stenosierendem Rektumkarzinom) angelegt werden, empfiehlt sich dennoch die Darmlavage, da ansonsten durch das verbleibende stuhlgefüllte Colon keine komplette Inaktivierung stattfindet und sich zudem der „alte“ Stuhl im Colon eindickt. Falls dies präoperativ nicht stattgefunden hat, sollte postoperativ eine Spülung des Colons über den abführenden Schenkel des Stomas erfolgen.

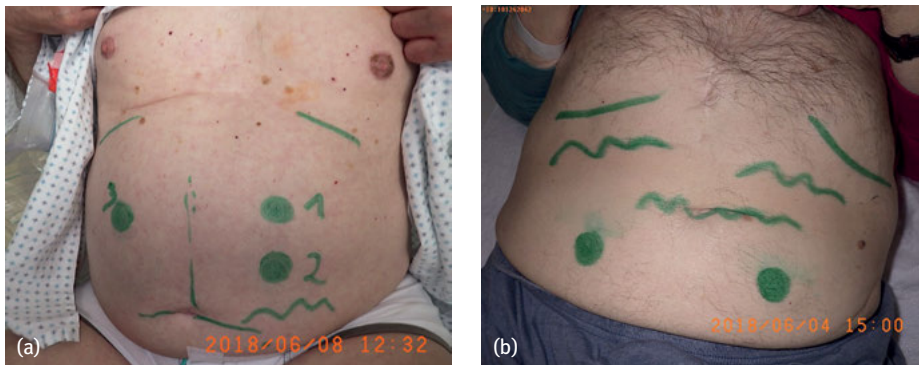

Abb. 32.1: Präoperativ angezeichnete und dokumentierte Stomapositionen. (a) (links) Angezeichnet sind Narben, eine Hautfalte, die Rippenbögen und drei mögliche Stomapositionen. (b) (rechts) Angezeichnet sind die Rippenbögen, drei Hautfalten und zwei Stomapositionen im Unterbauch.

Multidisziplinäre Operationen

Zunehmend werden Visceralchirurgen bei Tumoroperationen anderer operativer Disziplinen, insbesondere in der Gynäkologie bei Patientinnen mit Ovarialkarzinom involviert. Auch hier müssen die o. g. Abläufe eingehalten werden. Im eigenen interdisziplinären Vorgehen werden alle diese Tumorpatientinnen prinzipiell präoperativ koloskopiert, vom Chirurgen rektoskopiert, es erfolgt eine Darmvorbereitung, die Patientinnen werden vom Chirurgen über potentiell notwendige Darmoperationen und Stomaanlagen aufgeklärt, die Stomatherapeutin zeichnet Stomapunkte an. Damit wird verhindert, dass die Patientin und der Chirurg in eine nicht antizipierte und deshalb technisch nicht perfekt lösbare Situation kommen. Analog gilt dies für Patienten mit fortgeschrittenen urologischen Tumoren.

32.5 OP-Technik

32.5.1 Prinzipien

Stomata sollen prinzipiell (an der vorher angezeichneten Stelle) durch einen „Tunnel“ durch die Rektusscheide hindurch angelegt werden (Abb. 32.2). Die vordere Rektusscheide, die Rektusmuskulatur und – außer im Unterbauch – die hintere Rektusscheide verhindern besser eine parastomale Hernie als ein Durchzug durch die schräge Bauchmuskulatur. Nach Exzision der Haut wird das subkutane Fettgewebe *nicht* ausgeschnitten, sondern nur zur Seite gedrängt; die vordere Rektusscheide wird kreuzförmig inzidiert, die Rektusmuskulatur wird nicht reseziert, sondern ebenfalls nur zur Seite gedrängt; die hintere Rektusscheide und das Peritoneum (oder im Unterbauch kaudal der Linea arcuata nur das Peritoneum) werden stumpf perforiert und gegebenenfalls zusätzlich inzidiert. Die Durchtrittsstelle soll gerade so weit sein, dass der Darm mit seinem Mesenterium und dem zu antizipierenden Stuhlgang im Lumen

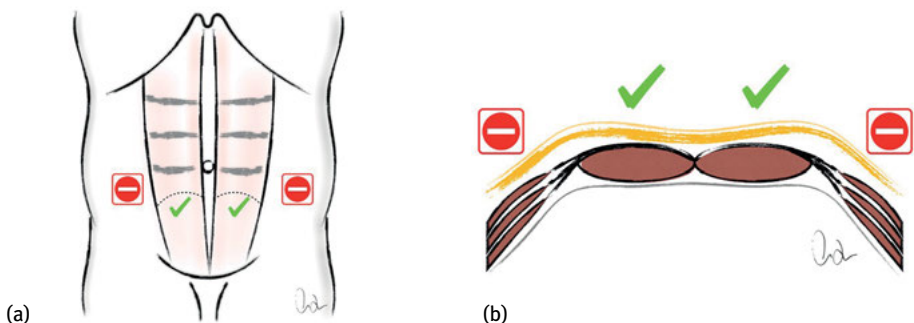


Abb. 32.2: Schematische Darstellung der Stomadurchtrittsstellen durch die Bauchwand (mit freundlicher Genehmigung von Prof. Dr. C. Isbert, Hamburg). (a) Frontalansicht. (b) Querschnitt durch die Bauchdecke.

nicht eingengt ist, andererseits nicht zu weit, damit das Risiko einer parastomalen Hernie minimiert wird. Das Stoma muss gut durchblutet, ohne Spannung und vom Lumen her mit dem Zeigefinger bis durch die Bauchdecke hindurch durchgängig sein. Falls diese Kriterien nicht erfüllt sein sollten, muss – auch nach Bauchdeckenverschluss oder Entfernung der Trokare beim laparoskopischen Vorgehen – das Stoma neu angelegt werden. Der durchgezogene Darm wird im eigenen Vorgehen innen an der Durchtrittsstelle nicht fixiert.

Bei adipösen Patienten muss – insbesondere bei Anlage eines endständigen Kolostomas im Unterbauch – die erheblich größere benötigte Länge im Sitzen antizipiert werden (und gegebenenfalls der Darm innen entsprechend mobilisiert werden), da sonst schon unmittelbar postoperativ bei der Mobilisation des Patienten eine Stoma-retraktion oder ein Stomaauriss droht.

32.5.2 Ileostoma/Jejunostoma

Dünndarm-Stomata müssen prinzipiell anders angelegt werden als Kolostomata: Da der Dünndarmstuhl durch die darin enthaltenen Gallensäuren sehr aggressiv ist und der dünnflüssige Dünndarm-Stuhl auch leicht die Stomaplatte „unterwandern“ kann, muss ein Dünndarmstoma stets prominent mit einem „Nippel“ angelegt werden, damit die Stomaplatte millimetergenau zugeschnitten und somit die parastomale Haut optimal geschützt werden kann.

Loop-Ileostoma

Ein prominentes Loop-Ileostoma lässt sich leicht durch asymmetrisches Eröffnen des Darmes und Umstülpen des zuführenden Schenkels erreichen; der zuführende Schenkel wird dann in dieser Form mittels „Dreipunktnaht“ als „Nippel“, der abführende Schenkel plan in die Haut eingenäht. Auch ein prominentes Einnähen sowohl von zuführendem als auch abführendem Schenkel ist möglich. Im eigenen Vorgehen wird für die Anlage ein „Reiter“ oder „Stoma-Steg“ benützt (Abb. 32.3). Dieser erleichtert das nippelförmige Anlegen. Dieser Steg kann aus einem industriell angefertigten oder aber auch aus einem selbst konstruierten Gummizügel bestehen. Ein Stoma darf natürlich – auch mit einem Reiter – nie unter Spannung angelegt werden.

Endständiges Ileostoma

Ein endständiges Ileostoma wird ebenfalls durch Umstülpen des Darmes und nippelförmiges Einnähen durch Dreipunkt-Naht angelegt. Im eigenen Vorgehen kommt das Mesenterium kranial zu liegen und dient als Hypomochlion (Abb. 32.4).

Wenn die Anlage eines endständigen Ileostomas mit Umstülpen des Darmes aus Gründen fehlender Länge des Mesenteriums oder wegen der Dysproportion zwischen Durchmesser des Darmes und des Mesos schwierig ist, kann es technisch einfacher

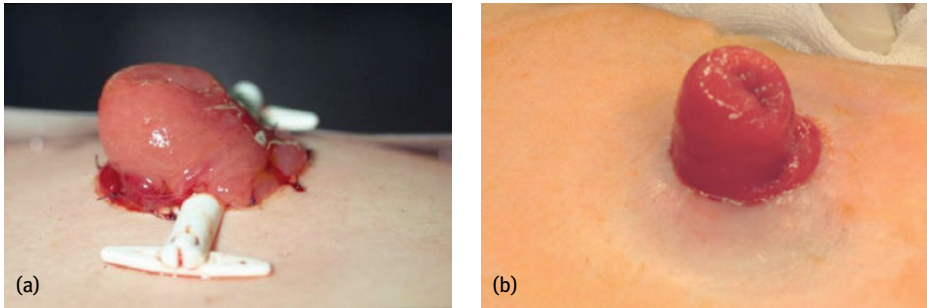


Abb. 32.3: Loop-Ileostoma mit prominent eingenähtem zuführendem Schenkel und plan in die Bauchdecke eingenähtem abführendem Schenkel. (a) Intraoperativ mit „Reiter“. (b) Eingehheiltes Loop-Ileostoma.

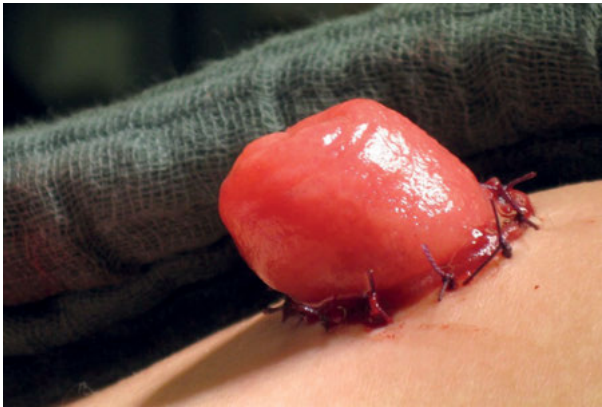


Abb. 32.4: Endständiges nippelförmiges Ileostoma.

sein, das endständige Ileostoma in der Technik eines Loop-Ileostomas in „Krückstock-Form“ anzulegen. Falls auch dies nicht möglich ist, kann ein Dünndarmstoma als „Chimney“ ausgeleitet werden: d. h. der Darm wird kaminartig lediglich vor die Bauchdecke gezogen, dort mit Nähten fixiert und eröffnet, das Meso bleibt somit frei und unbedeckt. In den ersten Wochen erfordert solch ein *Chimney* erhöhte stomatherapeutische Zuwendung, nach einigen Wochen sieht dieses jedoch wie ein „normales“ Ileostoma aus, die Mucosa ist über das Mesenterium gewachsen.

32.5.3 Kolostoma

Doppelläufiges Kolostoma

Die Häufigkeit der Anlage eines protektiven Kolostomas hat in den letzten Jahren deutlich und zu Gunsten der Ileostomaanlage abgenommen. Die Vorteile eines protektiven Kolostomas sind die geringere Stomafördermenge und der weniger aggres-

sive Dickdarm-Stuhlgang mit somit einem geringeren Risiko von Hautirritationen. Der Nachteil der doppelläufigen Kolostomata ist ein regelhaft auftretender Prolaps, sodass sich das „atompilzartige“ Stoma auch mit großen Stomaplatten durch den Patienten nur mit Mühe versorgen lässt.

Technisch ist die Stoma-Anlage einfach, sie wird meist im rechten oder linken Colon transversum oder im Colon sigmoideum durchgeführt und sollte natürlich spannungsfrei sein. Im eigenen Vorgehen wird das Stoma über einem Reiter ca. 1 cm prominent eingenäht.

Endständiges Kolostoma

Endständige Kolostomata werden entweder in temporärer Intention im Rahmen einer Diskontinuitätsresektion (Hartmann-OP) oder aber als permanentes Stoma angelegt, dies typischerweise bei einer Rektumexstirpation oder bei gynäkologischen und urologischen Tumoren des Beckens in einem palliativen Therapiekonzept.

Kolostomata sollen „ein wenig“ prominent, also ca. 1 cm über Bauchdeckenniveau angelegt werden, um gut versorgbar zu sein. Da endständige Kolostomata meist im linken Mittel- oder Unterbauch angelegt werden, muss die zusätzlich benötigte Darmlänge in sitzender Position bei der Anlage antizipiert werden (siehe auch Abschnitt Probekleben). Bei definitiven Kolostomata besteht die Option einer späteren Irrigation. Dies ermöglicht dem Patienten zusätzliche Lebensqualität (siehe auch Kap. 32.7.2 Ambulante Stomatherapie, Home Care Unternehmen, Irrigation). Um die Irrigation zu erleichtern, sollte eine intraabdominelle Schleifenbildung des Kolons vermieden werden, eventuell muss hierfür noch Kolon nachreseziert werden. Im eigenen Vorgehen werden permanente Kolostomata immer so angelegt, dass später eine Irrigation möglich ist.

32.6 Stomakomplikationen

32.6.1 Frühe Komplikationen

Frühe Stomakomplikationen können entweder durch objektive patientenspezifische Schwierigkeiten, aber auch durch mangelnde chirurgische Sorgfalt bedingt sein. Sollte schon während oder am Ende der Operation erkennbar sein, dass das angelegte Stoma nicht die erforderliche Qualität hat, muss alles versucht werden, dies intraoperativ noch zu korrigieren: Die unten angeführten Komplikationen können den postoperativen Verlauf deutlich erschweren und verlängern, im Extremfall das Überleben des Patienten gefährden, zumindest jedoch die Lebensqualität des Patienten deutlich einschränken.

Retraktion

Eine früh im postoperativen Verlauf auftretende Stomaretraktion kann durch den Operations-Situs bedingt sein, z. B. bei ausgeprägt adipösen Bauchdecken oder fehlender Mobilisierbarkeit des Darmes bei Peritonealkarzinose. Häufig ist die Ursache jedoch die nicht ausreichende Mobilisierung des Darmes, weil die erforderliche Länge für eine spannungsfreie Anlage nicht richtig antizipiert wurde. Dies betrifft insbesondere die Stomaanlage bei adipösen Patienten im Unterbauch, bei denen im Sitzen häufig zusätzlich über 10 Zentimeter Strecke mehr von Nöten sind (siehe hierzu auch Abschnitt Probekleben).

Bei nur geringfügiger Retraktion und ansonsten vitalem Darm lässt sich die Situation bei einem Kolostoma meist mit stomatherapeutischen Maßnahmen beherrschen. Bei stärkerer Retraktion und bei einem Ileostoma muss fast immer eine Revisionsoperation erfolgen.

Nekrose

Eine früh-postoperative Stoma-Nekrose ist häufig mit einer Stoma-Retraktion verbunden. Es kann sich jedoch auch um ein eigenständiges Problem, bedingt durch eine zu enge Tunnelierung durch die Bauchdecke oder eine zu ausgeprägte Abpräparation des Mesos handeln. Oberflächliche Schleimhautnekrosen, unter denen sich eine vitale Darmwand befindet, benötigen keine chirurgische Therapie. Ausgeprägtere Nekrosen bedürfen meist einer operativen Revision.

Mukokutane Separation

Eine mukokutane Separation ist die häufigste und harmloseste Form einer Stomanekrose oder Stomaretraktion, meist bedingt durch kleinere Durchblutungsstörungen an der Stomakante oder auch eine zu groß gewählte Hautexzision. Mukokutane Separationen bedürfen intensiverer stomatherapeutischer Maßnahmen, lassen sich darunter aber immer zur Abheilung bringen.

Obstruktion

Eine Stomaobstruktion ist eine sehr häufige postoperative Komplikation, insbesondere bei Ileostomata. Sie ist meist bedingt durch ein – regelhaft auftretendes – Stoma-Ödem und der dadurch verursachten relativen Stenose im Bauchdeckenniveau, kann aber auch durch eine Knickstenose des Dünndarmes ausgelöst werden. Fast immer lässt sich die Stuhlpassage durch Intubation des Stomas mit einem Blasenkatheter, die orale Gabe von Laxantien oder auch eine intravenöse Darmstimulation mit Neostigmin herstellen. Falls die vorgenannten Maßnahmen nicht erfolgreich sein sollten, kann eine retrograde „therapeutische“ Dünndarmdarstellung über das Ileostoma bis zum Duodenum die Passage regelhaft wiederherstellen (Abb. 32.5). Operative Maßnahmen sind nicht notwendig.

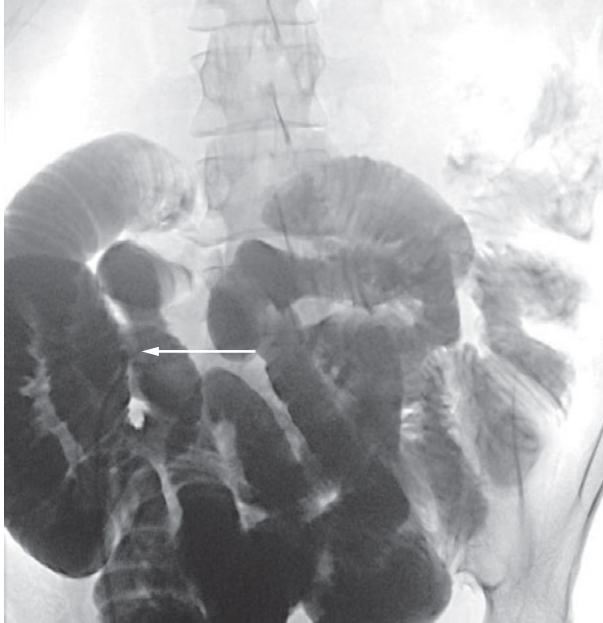

Abb. 32.5: Therapeutische retrograde Darstellung des Dünndarmes über das endständige Ileostoma bei postoperativer Obstruktions-Symptomatik nach Kolektomie. Stoma mit einliegendem Katheter mit Pfeil markiert.

High Output Stoma (HOS)

Ein „*High Output Stoma*“ (HOS) tritt fast ausschließlich bei Dünndarm-Stomata auf, insbesondere dann, wenn längere Strecken Dünndarm entfernt werden mussten (anatomisches Kurzdarm-Syndrom) oder zur Stoma-Anlage aus technischen Gründen ein oberer Dünndarmanteil benutzt werden musste (funktioneller Kurzdarm), es kann aber auch bei normalen Ileostomata mit ausreichender Dünndarmlänge auftreten. Auch bei Kolostomata ist ein HOS in Ausnahmefällen möglich.

Eine verbindliche Definition der Menge des Flüssigkeitsverlustes bei einem HOS gibt es nicht. In der eigenen Definition liegt ein HOS dann vor, wenn der Patient durch alleiniges Trinken den Flüssigkeitsverlust nicht ausgleichen kann und auf eine zusätzliche intravenöse Flüssigkeitsgabe angewiesen ist. In der eigenen Praxis wird eine Stomafördermenge von maximal 1000 ml pro Tag angestrebt. Dann benötigt der Stomaträger sicher keine zusätzliche Flüssigkeits-Substitution.

Ein HOS tritt sehr häufig als Frühkomplikation nach Stomaanlage auf. Es sollte unter stationären Bedingungen sofort erkannt und therapiert werden. Bei Nichterkennen oder ohne adäquate Therapie ist das HOS lebensbedrohend, vor allem bei geriatrischen Patienten.

Entscheidend ist die tägliche Bilanzierung der Stomafördermenge. Bei einem Stoma-Output von mehr als 1000 ml benötigt der Patient eine parenterale Flüssigkeitszufuhr und stuhlmodulierende Maßnahmen. Einfache therapeutische Maßnahmen sind eindickende Nahrung und die Gabe von Quellmitteln (*Plantago ovata*). Im eigenen Vorgehen ist der nächste Schritt die Gabe von *Tinctura opii* in langsam steigen-

der Dosierung. Nach erreichter Höchstdosis und noch nicht ausreichender Wirkung kann dies zusätzlich mit Loperamid kombiniert werden. In Ausnahmefällen kann die zusätzliche Applikation von H₂-Blockern und Octreotid notwendig werden. Eine Entlassung eines Patienten mit einem bestehenden HOS aus der stationären Behandlung sollte möglichst nicht oder wenn, dann nur nach Organisation der Weiterbetreuung durch den Hausarzt erfolgen.

32.6.2 Späte Komplikationen

Parastomale Hernie

Parastomale Hernien treten sehr häufig auf. Bei temporären Stomata spielen sie klinisch keine Rolle. Bei definitiven Stomata stellen sie nur dann die Indikation zu einer operativen Korrektur dar, wenn das Stoma sich nicht mehr ordentlich versorgen lässt oder eine rezidivierende Obstruktionssymptomatik auftritt. Gelegentlich kann auch die eingeschränkte Kosmetik eine OP-Indikation darstellen. Für die operative Korrektur gibt es verschiedene Techniken: Das Stoma kann an anderer Stelle neu angelegt, es kann von außen eine Stomakorrektur, meist mit Mesh-Augmentation, oder auch – heute am häufigsten durchgeführt – eine laparoskopische Korrektur mit Mesh-Einlage durchgeführt werden.

Da eine so hohe Inzidenz parastomaler Hernien besteht, wird zunehmend die Netzverstärkung der Stomadurchtrittsstelle schon bei der primären Stoma-Anlage propagiert. Dieses Vorgehen beinhaltet jedoch Risiken vor allem bezüglich Infektionen, sodass im Moment die primäre Netzverstärkung zur Prävention der parastomalen Hernie nicht als Standard empfohlen werden kann.

Retraktion

Eine sekundäre Stomaretraktion ist fast ausschließlich die Folge einer Gewichtszunahme der Patienten. Diese müssen dementsprechend aufgeklärt werden und versuchen, wieder abzunehmen.

Stomaprolaps

Ein Stomaprolaps tritt fast ausschließlich bei endständigen Kolostomata auf. Ein kleiner Prolaps braucht nicht korrigiert zu werden; größere Prolapse, insbesondere mit rezidivierenden Durchblutungsstörungen, sollten operiert werden. Auch hier kommen äußere Verfahren mit der Resektion des prolabierenden Darmes und Neu-Einnähung des Stomas wie auch laparoskopische Techniken zum Einsatz. Letzteres bietet sich an, wenn zusätzlich eine parastomale Hernie besteht.

High output Stoma (HOS)

Bei einigen Patienten, insbesondere bei solchen mit einem anatomischen oder funktionellen Kurzdarm vor einem Ileo- oder Jejunostoma, kann auch über längere Zeit ein *High output* Stoma bestehen. Bei diesen Patienten muss zusätzlich zur Bilanzierung und Modulation der Stomafördermenge und der Flüssigkeitssubstitution (siehe auch Abschnitt HOS) eine Substitution von Kalorien, Spurenelementen und Vitaminen erfolgen. Hier ist die Anbindung an eine spezialisierte gastroenterologische Institution sinnvoll.

32.7 Patientenedukation und -anleitung

32.7.1 Postoperative stationäre Betreuung

Wie schon oben dargestellt, erfolgte im Idealfall die Aufklärung und die Auseinandersetzung des Patienten mit der Stomaanlage schon im Vorfeld in der Sprechstunde und im Kontakt mit Stomatherapeutin, Selbsthilfegruppen und „erfahrenen“ Stomaträgern (siehe auch Kap. 32.4.1 Prästationäre Aufklärung). Präoperativ erfolgt dann auf der Station das Probekleben und das Anzeichnen der optimalen Stomalokalisation (siehe hierzu auch Aufklärung durch Stomatherapeuten und Probekleben).

Anleitung zur Versorgung

Postoperativ wird der Patient täglich von der Stomatherapeutin gesehen, vom Pflegepersonal wird täglich die Stomafördermenge bilanziert, vom Chirurgen werden Maßnahmen zur Stuhlmodulation verordnet (siehe Abschnitt HOS). Der Patient und gegebenenfalls auch dessen Angehörige werden in die Stomaversorgung eingelernt und zu eigenständigem Leeren des Stomabeutels und eigenständigem Zuschneiden der Platte angeleitet. Hierzu wird dem Patienten von der Stomatherapeutin eine Schablone angefertigt und ausgehändigt. Zum Zeitpunkt der Entlassung soll der Patient in der Lage sein, eigenständig und ohne fremde Hilfe (außer der seiner Angehörigen) mit der Stomaversorgung zurecht zu kommen.

Edukation

Durch den Stomatherapeuten und den Chirurgen wird auch eine Patientenedukation durchgeführt. Die Patienten werden dabei über potentielle Stomaprobleme aufgeklärt, insbesondere in Hinblick auf ein *High output* Stoma: Bilanzierung, Früherkennung und therapeutische Maßnahmen. Im eigenen Vorgehen gibt es ergänzend hierzu selbstentwickelte Flyer zur Ernährung bei Stomapatienten und zu Maßnahmen bei *High output* Stoma, welche dem Patienten ausgehändigt werden.

Dokumentation, Übergabe

Alle Maßnahmen im Rahmen der Stomatherapie, -anleitung und -edukation sollten dokumentiert werden. Es erfolgt dann eine strukturierte Übergabe in den ambulanten Bereich mit einem Übergabeprotokoll. Die für den täglichen Gebrauch benötigten Stoma-Artikel sollten schon vorher bestellt und damit zuhause verfügbar sein, damit keine Versorgungslücke auftritt.

32.7.2 Ambulante Stomatherapie, Home Care Unternehmen, Irrigation

Die Weiterbetreuung der Stomapatienten durch ein ambulantes Home Care Unternehmen bereitet zunehmend Probleme, da die Versorgung mit Stoma-Artikeln mittlerweile budgetiert ist und einige Krankenkassen Flächenverträge mit nur einem einzigen Home Care Unternehmen abgeschlossen haben. Dies erfordert umso mehr, dass die Patienten aus den Kliniken optimal geschult und informiert entlassen werden.

Eine wichtige Aufgabe der ambulanten Stomatherapie ist die Anleitung zur Irrigation bei permanenten Kolostomata. Dies kann, da nach der morgendlichen mit einem geringen Zeitaufwand durchgeführten Irrigation das Stoma lediglich mit einer „Stomakappe“ mit Gasfilter abgedeckt wird und kein Stomabeutel getragen werden muss, erheblich zur Lebensqualität des Patienten beitragen (Abb. 32.6).

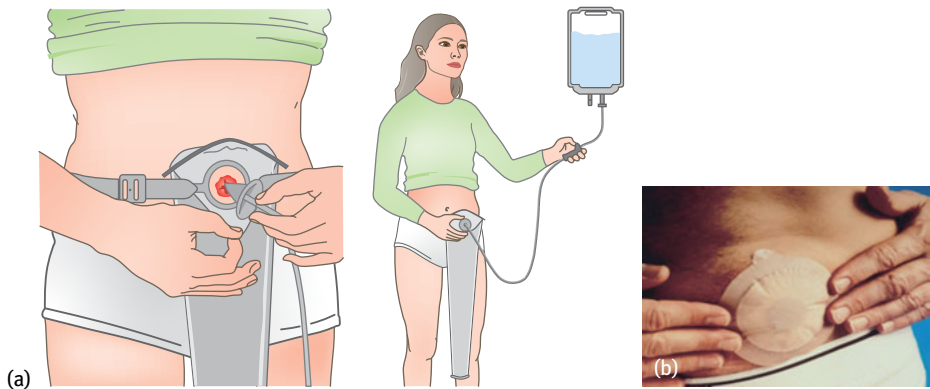


Abb. 32.6: Stoma-Irrigation. (a) Schematische Darstellung der Irrigationsbehandlung bei einem Kolostoma. (b) Kolostoma-Versorgung nach Irrigation mit „Stomakappe“.

32.8 Stomaresektion – Stomarückverlagerung – Re-Anastomosierung

32.8.1 Timing der Stomarückverlagerung oder Re-Anastomosierung

Am häufigsten werden Loop-Ileostomata oder auch doppelläufige Kolostomata bei Patienten mit tiefer anteriorer Rektumresektion wegen eines Rektumkarzinoms angelegt. Wenn bei diesen eine neoadjuvante Radiochemotherapie durchgeführt wurde und postoperativ die adjuvante Chemotherapie (CTx) geplant ist, sollte das Timing der Stoma-Rückverlagerung zusammen mit den betreuenden Onkologen festgelegt werden. Bei infusionaler 5-FU-Gabe kann die Stomaresektion zwischen den einzelnen CTx-Zyklen oder aber auch nach Beendigung der 4 postoperativen CTx-Zyklen erfolgen; bei der heute üblichen oralen Capecitabine-Einnahme wird die Stomaresektion üblicherweise erst nach Beendigung der CTx durchgeführt. Prinzipiell ist bei ungestörter Anastomosenabheilung auch eine sehr frühe Rückverlagerung 7–10 Tage nach der Erst-OP möglich.

Die Ileostomaresektion nach Pouch-OP erfolgt im eigenen Vorgehen 6 Wochen postoperativ, in den meisten anderen Kliniken nach 3 Monaten.

Eine Re-Anastomosierung erfolgt meist nach einer Diskontinuitäts-Resektion, welche wegen einer Perforation mit Peritonitis oder wegen einer Anastomoseninsuffizienz notwendig war. Der richtige Zeitpunkt für die Re-Anastomosierung hängt somit vom ursprünglichen Ausmaß der Peritonitis, gegebenenfalls auch von der onkologischen Situation ab. Eine Re-Anastomosierung sollte in dieser Situation frühestens nach 3 Monaten erfolgen.

32.8.2 Rückverlagerung Kolostoma, Resektion Ileostoma, Anastomosierung Split-Stoma

Voraussetzung für die Rückverlagerung eines Stomas, welches in protektiver Intention angelegt wurde, ist der Nachweis, dass die zu schützende Anastomose intakt oder auch der plastische Fistelverschluss erfolgreich war. Es wird deshalb im eigenen Vorgehen prinzipiell vom Chirurgen eine proktologische Untersuchung mit Rektoskopie oder Pouchoskopie sowie vom Radiologen eine Defäkographie mit flüssigem jodhaltigem Kontrastmittel (Ultravist) durchgeführt. Die Defäkographie ist die sensitivste Methode zum Nachweis von Leckagen oder Fisteln. Bei einem doppelläufigen Kolostoma kann bei der Rückverlagerung im Regelfall ein einfacher Nahtverschluss durchgeführt werden, da die Lumina so weit sind, dass keine Stenosierung auftritt. Bei Loop-Ileostomata muss jedoch im Regelfall, da der abführende Schenkel häufig auf ein sehr kleines Lumen geschrumpft ist, eine Resektion mit Anastomosierung erfolgen. Im eigenen Vorgehen wird eine weite Seit-zu-Seit- Klammernaht-Anastomose

angelegt. Bei einem Split-Stoma wird ebenfalls typischerweise eine Seit-zu-Seit-Anastomose angelegt.

32.8.3 Re-Anastomosierung

Die Re-Anastomosierung nach einer Diskontinuitätsresektion stellt einen ganz anderen Schweregrad des Eingriffs dar und erfordert eine Re-Laparotomie oder eine Re-Laparoskopie.

Die häufigste durchgeführte Reanastomosierung erfolgt nach einer Hartmann-OP bei perforierter Sigmadivertikulitis. Dies stellt wegen der vorhergehenden Peritonitis häufig eine komplexe Operation mit ausgedehnter Adhäsiolyse und Mobilisierung der linken Kolonflexur dar. Es muss betont werden, dass gerade bei älteren und multimorbiden Patienten aus diesem Grund häufig keine Re-Anastomosierung durchgeführt wird. Technisch wird die Anastomose meist ohne ausgedehnte Freipräparation des Rektumstumpfes durch einfaches „Durch-Stapeln“ mit dem Rund-Klammernaht-Gerät durchgeführt.

Weiterführende Literatur

- Chudner A, Gachabayov M, Dyatlov A, Lee H, Essani R, Bergamaschi R. The influence of diverting loop ileostomy vs. colostomy on postoperative morbidity in restorative anterior resection for rectal cancer: a systematic review and meta-analysis. *Langenbecks Arch Surg.* 2019;doi: 10.1007/s00423-019-01758-1.
- Danielsen AK, Burcharth J, Rosenberg J. Patient education has a positive effect in patients with a stoma: a systematic review. *Colorectal Dis.* 2013;15:276–283.
- Gavriilidis P, Azoulay D, Taflampas P. Transverse colostomy versus loop ileostomy for defunctioning of colorectal anastomosis: a systematic review, updated conventional meta-analysis, and cumulative meta-analysis. *Surg Today.* 2019;49:108–117.
- Justiniano CF, Temple LK, Swanger AA, et al. Readmissions with dehydration after ileostomy creation: Rethinking risk factors. *Dis Colon Rectum.* 2018;61:1297–1305.
- Keighley MRB. Stomas and related problems. In: Keighley MRB, Williams NS (eds.). *Surgery of the anus, rectum and colon.* W. B. Saunders, London. 1993, 139–294.
- Sailer M. Stomatherapie und Stomakomplikationen. In: Sailer M, Aigner F, Hetzer FH (eds.). *Expertise Koloproktologie.* 1. Auflage. Thieme, Stuttgart. 2016, 348–355.
- Seo YJ, Bailey K, Aguayo E, Juo YY, et al. Readmissions after ileostomy creation using a Nationwide Database. *Am Surg.* 2018;84:1661–1664.

33 Perioperatives Management

Wolfgang Schwenk, Yasmin Hosseini-Milbradt

33.1 Kapitelzusammenfassung

Bereits vor mehr als 20 Jahren wurden die ersten evidenzbasierten, interprofessionellen und multimodalen Behandlungskonzepte zum perioperativen Management als sogenannte Fast-track-Chirurgie oder ERAS („*enhanced recovery after surgery* – beschleunigte Genesung nach Operationen“) für die wichtigsten Eingriffe in der Allgemein- und Viszeralchirurgie formuliert. Unverändert stellt die elektive Kolonresektion das am besten untersuchte Modell für den Erfolg multimodaler Behandlungskonzepte dar. Daher wird das perioperative Management bei dieser Operation im Folgenden auch beispielhaft beschrieben. Obwohl die Bedeutung der einzelnen Elemente des Fast-track noch nicht ausreichend erforscht ist, gelten folgende 6 Maßnahmen als essentielle Kernelemente erfolgreicher multimodaler Behandlungskonzepte:

1. präoperative Patienteninformation und -motivation
2. adäquate Schmerztherapie (durch thorakale Periduralanalgesie bei offenen Operationen, aber nicht bei laparoskopischer Chirurgie)
3. minimalinvasive Operationstechnik
4. Vermeidung perioperativer Hyper- und Hypovolämie
5. Verzicht auf Sonden und Drainagen mit frühzeitiger oraler Ernährung und
6. forcierte, frühe postoperative Mobilisation.

Weitere perioperative Maßnahmen sind: präoperative Optimierung, Behandlung einer präoperativen Anämie, kurze präoperative Nüchternheit, präoperative kohlenhydratreiche Trinklösungen, mechanische Darmvorbereitung, präoperative orale Antibiotikagabe, Prophylaxe von postoperativer Übelkeit und Erbrechen (PONV), Vermeidung langwirksamer Sedativa zur Prämedikation, perioperative Antibiotikaphylaxe, intraoperative Aufrechterhaltung der Körpertemperatur, standardisierte Narkose, medikamentöse Thromboseprophylaxe, postoperative Infusionstherapie, Verzicht oder frühe Entfernung von Blasenkathetern und Prophylaxe der postoperativen Darmatonie.

Da die Compliance mit den zahlreichen Bausteinen des Fast-track eng mit dem Erfolg der Behandlung assoziiert ist, muss die Umsetzung möglichst aller Maßnahmen exakt koordiniert und überwacht werden. Mit dieser Aufgabe sind sowohl Ärzte als auch Pflegenden überfordert, so dass die erfolgreiche Umsetzung im klinischen Alltag an spezielles Personal, sogenannte ERAS-Schwwestern oder Fast-track-Assistenten, gebunden ist.

33.2 Definition

Fast-track und ERAS sind synonyme Bezeichnungen für ein multimodales, evidenzbasiertes, interprofessionelles, prozedurenspezifisches und patientenzentriertes perioperatives Behandlungskonzept (da der Begriff „ERAS“ durch ein europaweites Copyright geschützt zu sein scheint, wird im Folgenden ausschließlich der Begriff Fast-track verwendet). Multimodal, weil einzelne Maßnahmen keinen umfassenden Einfluss auf die komplexen pathophysiologischen Vorgänge in der perioperativen Phase haben können. Evidenzbasiert, weil die Wirksamkeit der meisten Einzelmaßnahmen ebenso wie die positiven Effekte des gesamten Behandlungskonzeptes durch die Ergebnisse randomisierter, kontrollierter klinischer Studien mit hohem Empfehlungsgrad belegt worden sind. Interprofessionell, weil eine enge Abstimmung aller Berufsgruppen (Ärzte, Pflegende, Physiotherapie, Sozialdienst, medizinisches Hilfspersonal) erforderlich ist, um das gewünschte Ergebnis zu erzielen. Prozedurenspezifisch, weil zwar die Grundregeln des Behandlungskonzeptes für alle Operationen gelten, aber eine Anpassung an die jeweilige Operation (oder eine Gruppe von Operationen) erforderlich ist. Patientenzentriert, weil nur die aktive Mitarbeit des Patienten den Erfolg der perioperativen Behandlung sichert und diese Mitarbeit nur durch eine intensive Zuwendung zum Patienten erreicht wird.

33.3 Optimales perioperatives Management

Im Folgenden werden die Erkenntnisse zu den einzelnen Maßnahmen des perioperativen Managements kurz zusammengefasst. Als Beispiel wird dabei die elektive Kolonresektion gewählt, obwohl auch Patienten mit elektiver hoher anteriorer Rektumresektion und partieller mesorektaler Exzision, Rektopexie (mit und ohne Resektion) oder anderen transabdominellen koloproktologischen Operationen analog behandelt werden können. Fast-track-Behandlungspfade für elektive tiefe anteriore Rektumresektionen mit totaler mesorektaler Exzision und protektivem Stoma, abdominoperineale Rektumexstirpationen oder Proktokolektomien mit protektivem Stoma sind ähnlich, müssen aber den Besonderheiten der genannten Eingriffe (Stoma, perineale Wunde) Rechnung tragen.

33.3.1 Optimales präoperatives Management

Keernelemente der optimalen präoperativen Behandlung

Präoperative Patienteninformaton und -motivation: Eine sorgfältige Patientenaufklärung und psychologische Unterstützung führt zu einer Minderung der perioperativen Ängste und Befürchtungen der Patienten und geht mit einer rascheren Genesung und einem verkürzten postoperativen Krankenhausaufenthalt einher. Da die aktive Mit-

arbeit der Patienten in der frühen postoperativen Phase entscheidend für den Erfolg multimodaler perioperativer Behandlungskonzepte ist, muss die ausführliche Patientenschulung unbedingt bereits vor der Aufnahme ins Krankenhaus erfolgen.

Weitere Elemente der optimalen präoperativen Behandlung

Präoperative Optimierung: Evidenzbasierte Empfehlungen der wissenschaftlichen Fachgesellschaften zur präoperativen Risikoevaluation und Patientenoptimierung liegen vor. Ein Ernährungs-Screening sollte bei allen Patienten vor größeren Operationen erfolgen, obwohl eine Optimierung durch präoperative Alimentation nur bei mangelernährten Hoch-Risiko-Patienten gelungen ist. Nikotin- und Alkoholabstinenz für 4–8 Wochen vor der Operation verbessern die Ergebnisse, sind aber oftmals nur sehr schwer zu realisieren.

Behandlung einer präoperativen Anämie: Eine präoperative Anämie (Hb < 13 g/dl beim Mann, < 12 g/dl bei nicht-schwangeren Frauen, < 11 g/dl bei schwangeren Frauen) verfünffacht die postoperative Sterblichkeit im Vergleich zu Patienten mit normalem präoperativem Hämoglobin-Wert. Gemäß der aktuellen S3-Leitlinie ist eine zweistufige Diagnostik und nachfolgende Therapie der präoperativen Anämie bei Eingriffen mit einem Transfusionsrisiko von > 10 % zwingend indiziert. Elektive Eingriffe sollten bei anämischen Patienten daher um 4–6 Wochen verschoben werden, um den Hb-Wert anzuheben .

Kurze präoperative Nüchternheit: Erwachsene Patienten ohne relevante Magenentleerungsstörungen dürfen bis 6 Stunden vor der Operation feste Nahrung zu sich nehmen und sollten bis 2 Stunden präoperativ klare Flüssigkeiten trinken.

Präoperative kohlenhydratreiche Trinklösungen: Die orale Gabe von 400–800 ml 12% Maltodextrinhaltiger klarer Trinklösungen am Abend vor der Operation und weiterer 200–400 ml dieser Flüssigkeiten 2 Stunden präoperativ kann die katabolische Reaktion des Organismus auf das Operationstrauma dämpfen und den postoperativen Hospitalaufenthalt verkürzen .

Mechanische Darmvorbereitung: Die sogenannte mechanische Darmvorbereitung („mechanical bowel preparation“ – MBP) wurde unter der Vorstellung eingeführt, dass ein weniger stark stuhlverschmutzter Darm mit niedrigeren Raten Anastomoseninsuffizienzen und Wundheilungsstörungen einhergeht. Initial wurden zur MBP bis zu 10 l Elektrolytlösungen via Magensonde verabreicht, später wurden Trinklösungen entwickelt (Polyethylenglykol-Lösung) um die zugeführte Flüssigkeitsmenge zu reduzieren und heute ist die MBP mit geringen Mengen Natriumphosphat-Lösung und begleitendem Trinken von < 1.000 ml möglich. In den initialen Publikationen zum Fast-track wurde die MBP nicht thematisiert. Später zeigten randomisierte, kontrollierte Studien und ihre Metaanalysen keine Vorteile einer MBP vor elektiven Kolonresektionen und die negativen Auswirkungen auf die Herz-Kreislauf-Physiologie wurden stärker beachtet. Heute sollte auf die alleinige MBP vor elektiven Kolonresektionen verzichtet werden, vor tiefen anterioren Rektumresektionen mit protektivem Ileostoma kann die

MBP dagegen sinnvoll sein. Ob die Kombination der MBP mit einer oralen Antibiotikagabe positive Effekte haben könnte, ist derzeit Gegenstand der Diskussion.

Präoperative orale Antibiotikagabe: Die zusätzliche Gabe oraler Antibiotika am Tag vor einer geplanten kolorektalen Resektion könnte die Inzidenz postoperativer infektiöserer Komplikationen im Operationsgebiet reduzieren.

PONV-Prophylaxe: Postoperative Übelkeit und Erbrechen werden bei bis zu 80 % der Patienten beobachtet, die einen mehr als einstündigen intraabdominellen Eingriff mit Opioidgabe während der Narkose unterlaufen. Daher ist eine PONV-Prophylaxe zumindest bei Risikopatienten heute unumstritten und Patienten mit gastrointestinalen Operationen profitieren von einer einmaligen präoperativen Gabe von 8 mg Dexamethason.

Adäquate Prämedikation: Benzodiazepine sind früher vor elektiven Operationen aufgrund ihrer anxiolytischen Wirkung als Prämedikation verwendet worden. Allerdings können diese Substanzen auch bei Einmalgaben anhaltende psychomotorische und kognitive Störungen mit andauernder Sedierung hervorrufen. Daher sollten diese Substanzen nicht zur Prämedikation verwendet werden. Ob die Prämedikation mit Gabapentin oder nichtsteroidalen Antiphlogistika die perioperative Opioid-Dosis reduzieren kann, ist umstritten.

33.3.2 Optimales Management im Operationssaal

Kernelemente der optimalen Behandlung im Operationssaal

Adäquate Schmerztherapie: Generell sollten Anästhesie- und Analgesietechniken verwendet werden, welche die perioperative Opioid-Dosis senken, so dass vor allem neuroaxiale Lokalanästhetikablockaden (Periduralanalgesie, Spinalanalgesie) und regionalanästhetische Techniken (Transversus Abdominis Plane Blockade – TAP, subfasziale Lokalanästhetikainstillationen) angewendet werden sollten. Die in den letzten Jahren wieder aufgenommene Diskussion zu Vor- und Nachteilen der thorakalen Periduralanalgesie kann hier aus Platzgründen nicht differenziert dargestellt werden. Bei konventionellen kolorektalen Operationen ist die thorakale Periduralanalgesie unverändert die effektivste Schmerztherapie. Vorteile sind neben der optimalen Analgesie auch die Verkürzung der postoperativen Darmatonie. Nachteile sind Episoden postoperativer Hypotonie und Blasenentleerungsstörungen. Bei laparoskopischen Operationen im Rahmen eines Fast-track- oder ERAS-Programms ist der Wert der thorakalen Periduralanalgesie dagegen umstritten. Als Alternativen werden bei minimalinvasiver Chirurgie in jüngster Vergangenheit die Spinalanästhesie, intravenöses Lidocain und regionale Blockaden im Bereich der Bauchwand (TAP, kontinuierliche subfasziale LA-Instillation) diskutiert.

Minimalinvasive Operationstechnik: Laparoskopische kolorektale Resektionen gehen mit signifikanten und klinisch relevanten Vorteilen im postoperativen Verlauf einher (weniger Schmerzen, bessere Lungenfunktion, geringere Dauer der postopera-

tiven Darmatonie und kürzere postoperative Verweildauer). Ob robotische Techniken mit weiteren Verbesserungen einhergehen, ist derzeit noch unklar. Wenn möglich, sollte die MIC im Rahmen von Fast-track oder ERAS Konzepten angewendet werden.

Vermeidung perioperativer Hyper- und Hypovolämie: Früher wurden durch falsche pathophysiologische Vorstellungen („Dritter Raum“) perioperative hochvolumige Infusionskonzepte favorisiert. Inzwischen ist unumstritten, dass eine liberale intraoperative Infusionstherapie zu höheren Komplikationsraten führt. Ob die sogenannte zielgerichtete Volumentherapie („*goal directed fluid therapy*“ – GDFT) oder Nahe-Null-Volumenbilanzen („*near-zero fluid balance*“ – NZFB) identische Ergebnisse erzielen oder GDFT bei Hoch-Risiko-Patienten doch vorteilhaft sein kann, ist umstritten. Infusionskonzepte, die mit einer perioperativen Gewichtszunahme von mehr als 2,5 kg einhergehen, müssen vermieden werden, da diese die Komplikationsraten erhöhen und die Genesung der Patienten beeinträchtigen.

Verzicht auf Sonden und Drainagen: Die Anwendung von intraperitonealen Drainagen führt nicht zu einer Reduktion der Häufigkeit oder einer früheren Erkennung von Anastomoseninsuffizienzen nach elektiven kolorektalen Resektionen und auch pelvine Drainagen haben nach tiefen anterioren Rektumresektionen keinen nachweisbaren Vorteil für den Patienten. Drainagen verunsichern andererseits die Patienten und erschweren die postoperative Mobilisation. Daher sollten im Rahmen optimierter perioperativer Behandlungskonzepte bei elektiven kolorektalen Resektionen keine intraperitonealen oder pelvinalen Drainagen verwendet werden. Nasogastrale Sonden führen nach elektiven kolorektalen Operationen zu einer höheren Inzidenz von Pharyngitis, Laryngitis und pulmonalen Infekten. Nach abdominalchirurgischen Operationen ist die gastrointestinale Atoniedauer mit nasogastraler Sonde länger und die Pneumonierate höher als ohne Magensonde. Daher sollte auf Magensonden verzichtet werden oder sie sollten unbedingt am Ende der Operation entfernt werden.

Weitere Elemente der optimalen Behandlung im Operationsaal

Perioperative Antibiotikaphylaxe: Die perioperative intravenöse „*Single-Shot*“-Antibiotikagabe (z. B. mit einem Cephalosporin und Metronidazol) innerhalb von 30–60 Minuten vor der Hautinzision reduziert die postoperative Infektionsraten im Operationsgebiet von 39 % auf 13 %. Sie ist daher zurecht ein Bestandteil des optimalen perioperativen Managements.

Intraoperative Aufrechterhaltung der Körpertemperatur: Die negativen Folgen einer nicht beabsichtigten Hypothermie während abdominalchirurgischer Operationen sind gut dokumentiert. Eine Senkung der Körperkerntemperatur um 1° C erhöht die postoperative Komplikationsrate um etwa 10 %. Die intraoperative Aufrechterhaltung der Normothermie gelingt am besten durch aktive Zufuhr angewärmter Luft.

Standardisierte Narkose: Es gibt keine Hinweise dafür, dass eine total intravenöse Anästhesie (TIVA) gegenüber der Anwendung kurzwirksamer moderner Inhalationsanästhetika relevante Vorteile für den Patienten hat. Insgesamt scheint aber ein stan-

standardisiertes Vorgehen bei der Narkoseführung unter Anwendung kurz-wirksamer Anästhetika, Narkosetiefe- und Relaxations-Monitoring unter Beachtung der Infusionsmenge (s. o.) im Rahmen der Fast-track- oder ERAS-Behandlung empfehlenswert zu sein.

33.3.3 Optimales postoperatives Management

Kernelemente der postoperativen Behandlung

Frühzeitige orale Ernährung: Die frühzeitige postoperative orale oder enterale Ernährung geht mit einer kürzeren Krankenhausverweildauer bei gleicher Komplikationsrate einher. Daher sollte die postoperative orale Ernährung bereits am Operationstag wieder aufgenommen werde.

Forcierte, frühe postoperative Mobilisation: Während die negativen Folgen anhaltender Bettruhe (thromboembolische Komplikationen, nachlassende Muskelkraft, größere postoperative Insulinresistenz) gut untersucht sind, sind hochwertige Publikationen zu den Effekten der frühen und forcierten postoperativen Mobilisation selten. Gleichwohl wird von allen Protagonisten der Fast-track oder ERAS -Behandlung die frühzeitige Mobilisation als Schlüssel zum Erfolg angesehen – auch wenn gleichzeitig eingestanden wird, dass dieses Element der multimodalen Therapie im klinischen Alltag am Schwierigsten zu realisieren ist.

Weitere Elemente der postoperativen Behandlung

Medikamentöse Thromboseprophylaxe: Die medikamentöse Thromboseprophylaxe ist unumstrittener Bestandteil einer optimalen perioperativen Behandlung bei elektiven kolorektalen Resektionen und als solche auch in einer S3-Leitlinie eindeutig beschrieben.

Postoperative Infusionstherapie: Die intravenöse Gabe von Flüssigkeit ist bei den meisten Patienten nach elektiven kolorektalen Resektionen nicht erforderlich, erfolgt aber aus traditionellen Gründen dennoch regelhaft. Im Gegensatz dazu sollte die postoperative Infusionsbehandlung mit Ende der Operation ebenfalls beendet werden. Patienten sollten spätestens 4 Stunden nach der Operation angehalten werden, klare Flüssigkeiten zu sich zu nehmen. Wenn postoperative Infusionen erforderlich werden (z. B. bei starker Übelkeit und/oder Erbrechen) sollten balancierte Elektrolytlösungen verabreicht werden. 0,9%ige NaCl-Lösung sollte wegen der bekannten Nebenwirkungen (hypochlorämische Azidose, Nierenfunktionsstörungen) als Standardinfusionslösung nicht mehr verwendet werden. Eine postoperative Oligurie (<0,5 ml/kg/h oder <500 ml/Tag) ist kein sicheres Hypovolämiezeichen und sollte nur zur Infusionsbehandlung führen, wenn zusätzliche Symptome der Hypovolämie (Tachykardie, Hypotonie, Schweißneigung, Verwirrtheit, verzögerte Kapillarfüllung) auftreten.

Verzicht oder frühe Entfernung von Blasenkathetern: Die Verweildauer von Blasen-kathetern ist mit der Häufigkeit von Harnwegsinfekten assoziiert, zudem behindern Blasen-katheter die postoperative forcierte Mobilisation der Patienten. Aus diesen Gründen sollten Blasen-katheter so rasch wie möglich nach der Operation entfernt werden.

Prophylaxe der postoperativen Darmatonie: Die postoperative Darmatonie („post-operativer Ileus“) ist eine der wesentlichen Ursachen für Patientenbeschwerden. Sie führt zu verlangsamter Erholung und verlängert die Rekonvaleszenz- und Krankenhausaufenthaltsdauer für Patienten mit elektiven abdominalchirurgischen Operationen. Daher sollen viele Elemente der Fast-track-Rehabilitation dabei helfen, die postoperative gastrointestinale Atonie zu vermeiden: Reduktion der Opioiddosis durch regionale Analgesietechniken, minimalinvasive Chirurgie, Verzicht auf die Magensonde, geringe i. v. Flüssigkeits-/Natrium-Zufuhr, rasche orale Ernährung, forcierte Mobilisation. In mehreren randomisierten kontrollierten Studien hat das Kauen von Kaugummi einen positiven Effekt auf die postoperative Darmmotilität und die Atoniedauer. Orale Laxantien reduzieren die Dauer bis zum ersten Stuhlgang, beeinflussen aber eine obere gastrointestinale Atonie nicht.

33.3.4 Organisation des optimalen perioperativen Managements

Die konsequente Umsetzung der einzelnen Elemente der Fast-track oder ERAS-Behandlung ist in zahlreichen Studien mit einem besseren Ergebnis für die behandelten Patienten assoziiert. Die Gesamtkomplikationsrate, die Rate infektiöser Komplikationen, die Dauer des stationären Aufenthaltes und die Wiederaufnahmeraten sind umso besser, je mehr Elemente des multimodalen Behandlungskonzeptes angewendet wurden. Erfolg oder Misserfolg von Fast-track und ERAS sind also streng mit der Compliance in der Durchführung der einzelnen Elemente verbunden.

Die Einführung des optimierten, multimodalen perioperativen Managements verändert die Behandlungsroutinen der traditionellen perioperativen Behandlung in erheblichem Maße. Zahlreiche Handlungsweisen aus der bisherigen klinischen Routine werden verändert, so dass das gesamte Behandlungsteam bezüglich seiner Gewohnheiten verunsichert wird. Gleichzeitig sind die Veränderungen so umfassend, dass weder Ärzte noch Pflegende die Umstellungen ohne weiteres bewältigen und das Fast-track-Management bei jedem Patienten konsequent umsetzen können. Sowohl im Ausland als auch in der eigenen Klinik hat sich daher die Etablierung sogenannter Fast-track-Assistenten oder ERAS-Schwestern/Pfleger bewährt. Fast-track-Assistentinnen koordinieren die gemeinsamen Anstrengungen aller Berufsgruppen und kontrollieren gleichzeitig die vollständige Umsetzung aller Fast-track-Elemente und Maßnahmen. Fast-track-Assistentinnen sind für die konsequente Umsetzung aller Fast-track-Elemente außerhalb des Operationssaals zuständig. Fast-track-Assistentinnen schulen, informieren und motivieren ihre Patienten während des gesamten

Behandlungsverlaufs, so dass die Beziehung Fast-track-Assistentin zu Patient eher der eines Trainers zum Athleten als der eines traditionellen Pflgenden zum Patienten entspricht. Gleichzeitig verbessern Fast-track-Assistentinnen die Kommunikation sowohl zwischen Patienten und medizinischem Fachpersonal als auch innerhalb der medizinischen Berufsgruppen.

Die gemeinsame Festlegung von Rekonvaleszenz- und Entlassungskriterien durch Chirurg, Fast-track-Assistentin und Patient bereits vor der stationären Aufnahme, sind bei der Etablierung des optimalen perioperativen Managements von besonderer Bedeutung. Nur nach Vorgabe eines Entlassungsziels (z. B. Entlassung am 5. Tag nach elektiver Kolonresektion) und gleichzeitiger Festlegung von Etappenzielen (z. B. Mobilisation aus dem Bett am Operationstag und Essen und Trinken ab dem 1. postoperativen Tag) können Patienten vollständig an einer raschen Genesung nach einer Operation mitarbeiten. Raschere Erholung, besseres Befinden, größere Mobilität, frühzeitige Autonomie und Homöostase sind die entscheidenden Ziele des Fast-track. Die früher als zuvor übliche Entlassung aus dem Krankenhaus bei gelungenem perioperativem Management ist dann nur die erwünschte Nebenwirkung!

Weiterführende Literatur

- Allen C, Glasziou P, Del Mar C. Bed rest: a potentially harmful treatment needing more careful evaluation. *Lancet*. 1999;354(9186):1229–1233.
- Bardram L, Funch Jensen P, Jensen P, Crawford ME, Kehlet H. Recovery after laparoscopic colonic surgery with epidural analgesia, and early oral nutrition and mobilisation. *Lancet*. 1995;345(8952):763–764.
- Brandstrup B, Svendsen PE, Rasmussen M, et al. Which goal for fluid therapy during colorectal surgery is followed by the best outcome: near-maximal stroke volume or zero fluid balance? *British journal of anaesthesia*. 2012;109(2):191–199.
- Brandstrup B, Tonnesen H, Beier-Holgersen R, et al. Effects of intravenous fluid restriction on postoperative complications: comparison of two perioperative fluid regimens: a randomized assessor-blinded multicenter trial. *Annals of surgery*. 2004;240(2):386–388.
- Bretagnol F, Panis Y, Rullier E, et al. Rectal cancer surgery with or without bowel preparation: The French GRECCAR III multicenter single-blinded randomized trial. *Annals of surgery*. 2010;252(5):863–868.
- Denost Q, Rouanet P, Faucheron JL, et al. To Drain or Not to Drain Infraperitoneal Anastomosis After Rectal Excision for Cancer: The GRECCAR 5 Randomized Trial. *Annals of surgery*. 2017;265(3):474–480.
- DREAMS Trial Collaborators and West Midlands Research Collaborative. Dexamethasone versus standard treatment for postoperative nausea and vomiting in gastrointestinal surgery: randomised controlled trial (DREAMS Trial). *BMJ*. 2017;357:j1455.
- Gustafsson UO, Scott MJ, Hubner M, et al. Guidelines for Perioperative Care in Elective Colorectal Surgery: Enhanced Recovery After Surgery (ERAS[®]) Society Recommendations: 2018. *World journal of surgery*. 2019;43(3):659–695.
- Heaton KW. Dangers of bed rest. *Lancet*. 1999;354(9194):2004.
- Holte K, Nielsen KG, Madsen JL, Kehlet H. Physiologic effects of bowel preparation. *DisColon Rectum*. 2004;47(8):1397–1402.

- Kaufner C. S3-Leitlinie Präoperative Anämie AWMF online. Das Portal der wissenschaftlichen Medizin 2018. https://www.awmf.org/uploads/tx_szleitlinien/001-024l_S3_Praeoperative-Anaemie_2018-04.pdf.
- Koullouros M, Khan N, Aly EH. The role of oral antibiotics prophylaxis in prevention of surgical site infection in colorectal surgery. *International journal of colorectal disease*. 2017;32(1):1–18.
- McSorley ST, Steele CW, McMahon AJ. Meta-analysis of oral antibiotics, in combination with preoperative intravenous antibiotics and mechanical bowel preparation the day before surgery, compared with intravenous antibiotics and mechanical bowel preparation alone to reduce surgical-site infections in elective colorectal surgery. *BJs Open*. 2018;2(4):185–194.
- Mei B, Wang W, Cui F, Wen Z, Shen M. Chewing Gum for Intestinal Function Recovery after Colorectal Cancer Surgery: A Systematic Review and Meta-Analysis. *Gastroenterol Res Pract*. 2017;2017:3087904.
- Rollins KE, Javanmard-Emamghissi H, Lobo DN. Impact of mechanical bowel preparation in elective colorectal surgery: A meta-analysis. *World journal of gastroenterology : WJG*. 2018;24(4):519–536.
- Schwenk W, Haase O, Neudecker J, Muller JM. Short term benefits for laparoscopic colorectal resection. *Cochrane database of systematic reviews*. 2005(3):CD003145.
- Watson DJ. Nurse coordinators and ERAS programs. *Nurs Manage*. 2018;49(1):42–49.
- Weimann A, Breitenstein S, Breuer JP, et al. Klinische Ernährung in der Chirurgie. S3-Leitlinie der Deutschen Gesellschaft für Ernährungsmedizin e. V. *Der Chirurg; Zeitschrift für alle Gebiete der operativen Medizin*. 2014;85(4):320–326.
- Zhang HY, Zhao CL, Xie J, et al. To drain or not to drain in colorectal anastomosis: a meta-analysis. *International journal of colorectal disease*. 2016;31(5):951–960.
- Zingg U, Miskovic D, Pasternak I, et al. Effect of bisacodyl on postoperative bowel motility in elective colorectal surgery: a prospective, randomized trial. *International journal of colorectal disease*. 2008;23(12):1175–1183.
- Zwissler B. Präoperative Evaluation erwachsener Patienten vor elektiven, nicht Herz-Thorax-chirurgischen Eingriffen: Gemeinsame Empfehlung der Deutschen Gesellschaft für Anästhesiologie und Intensivmedizin, der Deutschen Gesellschaft für Chirurgie und der Deutschen Gesellschaft für Innere Medizin. *Der Anaesthesist*. 2017;66(6):442–458.

34 Appendizitis

Stefan Farke

34.1 Kapitelzusammenfassung

Die akute Appendizitis ist die häufigste Ursache akuter Unterbauchschmerzen. Bei der Diagnostik stehen Anamnese, klinische Untersuchung, Bestimmung von Laborparametern und Sonographie im Vordergrund. Abhängig von der Schwere der Entzündung wird nach der Diagnostik entschieden, ob eine akute chirurgische Intervention notwendig ist. Für die Operation ist der minimal-invasive Zugang heute der Goldstandard. Differentialdiagnosen der Appendizitis sind andere entzündliche Darmerkrankungen, Neoplasien oder Erkrankungen des inneren Genitales bei Frauen. Bei unkomplizierter Appendizitis kann eine konservativ-antibiotische Behandlung erfolgreich sein.

34.2 Definition

Unter einer Appendizitis versteht man die Entzündung des Wurmfortsatzes. Der Wurmfortsatz (Appendix vermiformis) findet sich am Beginn des Dickdarms als Anhängsel am Blinddarm (Coecal-Pol) Umgangssprachlich spricht man auch oft von einer Blinddarm-Entzündung, was allerdings anatomisch nicht korrekt ist, da nicht der Blinddarm, sondern der daran „anhängende“ Wurmfortsatz entzündet ist.


34.3 Ätiologie

Die häufigste Ursache einer Appendizitis ist wahrscheinlich eine Obstruktion des Lumens durch Koproolithen oder Fremdkörper, weniger häufige Ursachen sind Neubildungen oder Parasiten. Auch andere Infektionen können eine Appendizitis verursachen, z. B. gastrointestinale Infektionen oder Infekte der Atemwege. Solche Begleitinfekte sollten bei der Erhebung der Anamnese erfragt werden.

34.4 Pathogenese

Zur Pathogenese der Appendizitis wird im Allgemeinen eine Entwicklung in verschiedenen Stadien zunehmender Schwere beschrieben.

- Initialstadium der Appendizitis ist die katarrhalische Entzündung, die mit einer Rötung und leichten Schwellung der Appendix einhergeht und prinzipiell reversibel ist.

Open Access. © 2019 Stefan Farke, publiziert von De Gruyter.  Dieses Werk ist lizenziert unter der Creative Commons Attribution-NonCommercial-NoDerivatives 4.0 Lizenz.
<https://doi.org/10.1515/9783110614589-034>

- Phlegmonöse oder ulcero-phlegmonöse Entzündungen sind gekennzeichnet durch eine erhebliche Schwellung und Rötung, oft mit Auflagerungen von Eiter (Abb. 34.1).
- Gangränöse Appendizitiden zeichnen sich zusätzlich zum Bild der phlegmonösen Entzündung durch eine oder mehrere gangränös/nekrotische Stellen an der Appendix aus. Meist besteht auch eine zumindest lokale Peritonitis (Abb. 34.2).
- Die perforierte Appendizitis ist die am weitesten fortgeschrittene Entzündung.

Unklar ist, ob alle Appendizitiden diese Stadien durchlaufen, nach der klinischen Erfahrung gibt es vor allem zeitlich sehr unterschiedliche Verläufe, unter anderem auch sehr kurze Anamnesen vor einer Perforation mit Peritonitis.

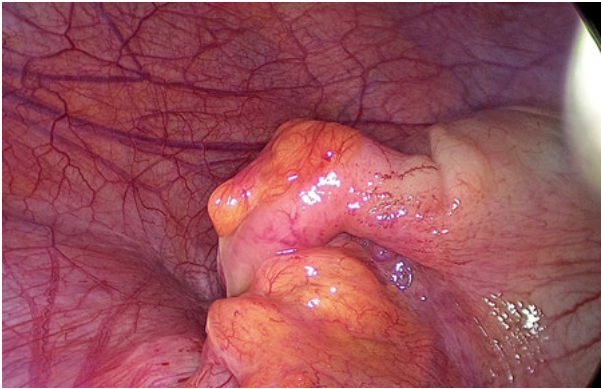

Abb. 34.1: Phlegmonöse Appendizitis.

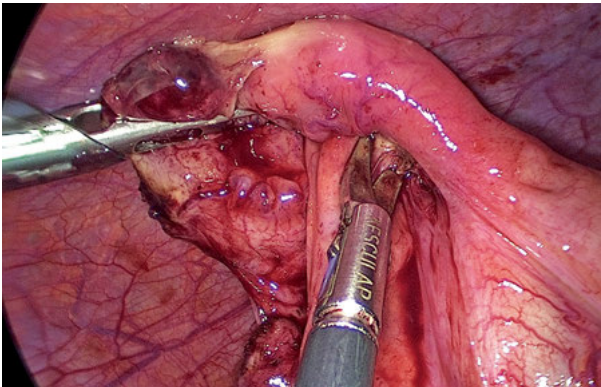


Abb. 34.2: Gangränöse Appendizitis.

34.5 Inzidenz/Epidemiologie

Zur Häufigkeit der Appendizitis haben Ferris et al. aktuell Zahlen eines systematischen Reviews aus einer Vielzahl von Studien zur Inzidenz der Appendizitis publiziert. Danach liegt die Inzidenz im 21. Jahrhundert etwa um 100–150 pro 100.000 Einwohner mit deutlichen regionalen Unterschieden. Während sie in Nord-Amerika bei 100/100.000 Einwohnern liegt, reichen die Raten in Europa von 105/100.000 in Ost-Europa bis 151/100.000 Einwohnern in West-Europa. Dabei nimmt die Inzidenz der Appendektomie seit 1990 ab, während die Inzidenz der Appendizitis stabil bleibt. Auffällig in den publizierten Zahlen ist die hohe Inzidenz der Appendizitis oder -ektomie in „Neu-Industrialisierten“ Ländern in Asien (Korea 206/100.000), im mittleren Osten (Türkei 160/100.000) oder Süd-Amerika (Chile 202/100.000).

Der Appendizitis tritt am häufigsten im Alter zwischen 10 und 30 Jahren auf, sie gilt allgemein als die häufigste Ursache für ein akutes Abdomen und das geschätzte Lebenszeit-Risiko an einer Appendizitis zu erkranken beträgt ca. 8 %.

34.6 Klassifikation

Eine allgemein akzeptierte und validierte Klassifikation der Appendizitis existiert bisher nicht. Im klinischen Alltag wird meist zwischen einer akuten und einer nicht-akuten (oder sonstigen) Appendizitis unterschieden. Dies entspricht auch den Abbildungsmöglichkeiten der Erkrankung in der ICD Klassifikation. Hier werden unter Erkrankungen der Appendix vier Diagnose-Optionen aufgeführt:

- K35 akute Appendizitis
- K36 sonstige Appendizitis
- K37 nicht näher bezeichnete Appendizitis
- K38 sonstige Krankheiten der Appendix

In der präoperativen Evaluation des Krankheitsbildes ist vor allem die Unterscheidung in akut im Sinne von operationspflichtig und nicht akut wichtig. Diese Einteilung entspricht im Wesentlichen der Differenzierung in kompliziert und nicht-kompliziert.

Intraoperativ wird die Appendizitis nach dem makroskopischen Bild eingeteilt:

- blande Appendix ohne entzündliche Veränderungen
- Gefäß-injizierte Appendix (leichte Entzündung, katarrhalische Entzündung)
- phlegmonöse Entzündung (Abb. 34.1)
- gangränöse Entzündung (Abb. 34.2)
- perforierte Appendizitis

34.7 Symptomatik

Die führende Symptomatik ist der Schmerz im rechten Unterbauch. Dabei beginnt bei „lehrbuchmäßigem“ Verlauf der Schmerz am Nabel und wandert im Verlauf in den rechten Unterbauch. Bei der klassischen Symptomatik besteht bei der akuten Appendizitis ein deutlicher Druckschmerz im rechten Unterbauch, Peritonismus-Zeichen mit Klopfschmerz, Loslassschmerz (auch kontralateral) und Abwehrspannung weisen auf eine Operationspflichtigkeit hin.

Diese „klassischen“ Beschwerden einer Appendizitis sind in vielen Fällen nicht oder nur teilweise vorhanden. Insbesondere bei atypischer Lage der Appendix (z. B. retrocoecal, subhepatisch) können die Symptome variieren. Daher ist bei der Untersuchung vor allem die Festlegung wichtig, ob eine akute OP Indikation besteht oder nicht. Die tatsächliche Ursache der Unterbauchschmerzen kann dann im Rahmen der diagnostischen Laparoskopie ermittelt werden.

34.8 Diagnostik

Bei der Diagnostik der Appendizitis steht die klinische Untersuchung mit Anamnese, körperlicher Untersuchung und Laboruntersuchungen im Vordergrund. Daneben stellt die Sonographie des Abdomens eine jederzeit verfügbare, nicht invasive und kostengünstige Untersuchungsmethode dar, mit der insbesondere in nicht eindeutigen Fällen eine Entscheidung zum Procedere herbeigeführt werden kann. In der Akutsituation steht zunächst die Entscheidung im Vordergrund, ob eine akute Operationsindikation besteht oder nicht. Dies ist im Wesentlichen vom klinischen Bild abhängig.

Laboruntersuchungen gehören zur Diagnostik der Appendizitis, die Interpretation der Werte in Bezug auf ihre Aussagekraft zur Bestätigung einer Appendizitis kann schwierig sein. Farooqui und Mitarbeiter haben dazu ihr Ergebnis uni- und multivariater Analysen publiziert, danach ist eine Kombination verschiedener Marker am aussagekräftigsten und eine Erhöhung des CRP, der Leukozyten, des Bilirubins und der Alanin-Aminotransferase (ALT) sprechen bei Schmerzen im rechten Unterbauch für eine akute oder perforierte Appendizitis.

Wenn der abdominelle Befund eine akute Operationsnotwendigkeit bedingt, ist keine weitere Diagnostik indiziert. Wenn nicht akut operiert werden muss, kann neben der Sonographie eine weitere Diagnostik angezeigt sein. Dazu gehören dann abhängig von der Symptomatik und der Anamnese eine Computertomographie des Abdomens oder eine Endoskopie. In einer aktuellen Metaanalyse zur Computer-Tomographie des Abdomens bei Patienten mit akuten Schmerzen im rechten Unterbauch kommen Krajewski et al. zu dem Ergebnis, das durch eine CT Untersuchung die Rate der negativen Appendektomien deutlich gesenkt werden kann, ohne dass durch die Verzögerung der Behandlung die Perforationsrate steigt. Allerdings führt diese vor

allein in den Vereinigten Staaten geübte Praxis zu einer erheblichen Zunahme der Strahlenexposition, so dass die CT-Diagnostik in Europa deutlich weniger eingesetzt wird.

34.9 Differentialdiagnosen

Eine große Zahl verschiedener pathologischer Veränderungen, die Schmerzen im Unterbauch verursachen, kommt als Differentialdiagnosen der Appendizitis in Frage:

Erkrankungen des inneren Genitale: insbesondere bei jungen Frauen stellen v. a. entzündliche Erkrankungen eine Differentialdiagnose der Appendizitis dar. Eine Schwangerschaft muss ausgeschlossen werden.

Entzündliche Darmerkrankungen: alle entzündlichen Darmerkrankungen stellen wichtige Differentialdiagnosen dar, insbesondere die Erstmanifestation eines Morbus Crohn ist im Akutfall präoperativ schwer von einer Appendizitis zu differenzieren. Auch eine Divertikulitis des Kolon ascendens kann gleichartige Symptome wie eine typische Appendizitis verursachen.

Neoplasien: Insbesondere bei älteren Patientinnen und Patienten muss bei Schmerzen im rechten Unterbauch ein Kolonkarzinom als Ursache in Betracht gezogen werden.

34.10 Therapie konservativ

Die konservative Therapie der Appendizitis wird in den letzten Jahren besonders im angloamerikanischen Sprachraum intensiv diskutiert. In einer aktuellen prospektiven Studie wurde die konservativ antibiotische Behandlung von Patienten mit als unkompliziert eingeschätzter Appendizitis nach initialer Computertomographie untersucht. Bei diesem Ansatz versagte die konservative Therapie in 2,5 % der Fälle, bei denen während des initialen Krankenhausaufenthaltes eine Appendektomie notwendig war. Von den initial erfolgreich konservativ Behandelten mussten im Jahr nach der Behandlung 12,2 % sekundär appendektomiert werden. In Anbetracht der aktuellen Daten scheint eine konservativ-antibiotische Behandlung einer unkomplizierten Appendizitis mit guten Erfolgsaussichten möglich, allerdings ist die sichere Differenzierung einer unkomplizierten Appendizitis wohl nur durch eine Computertomographie des Abdomens möglich.

34.11 Therapie operativ

Die operative Entfernung der Appendix stellt den Goldstandard der Therapie der akuten Appendizitis dar. Heute ist dabei die laparoskopische Operation das Standardverfahren. Nach der Einführung der minimal invasiven Operation in die Therapie der Appendizitis wurde der Zugangsweg in einer Vielzahl von Publikationen untersucht. Aktuell summiert eine Analyse aller zwischen 2010 und 2016 publizierten prospektiv-randomisierten Studien und nationalen Register-Kohorten Studien die Ergebnisse von 25 Studien. Dabei beträgt der Anteil der minimal invasiven Operationen 86 %. Die offene Appendektomie bleibt eine sichere und effektive Technik. Single-Port laparoskopische Appendektomie und NOTES Techniken sind bisher nicht sehr verbreitet. Zusammenfassend sehen die Autoren den laparoskopischen Zugang als „State of the Art“.

Laparoskopische Operation: Die Operation erfolgt in Allgemeinanästhesie in Rückenlage. Meist werden drei Trokare verwendet, neben einem Kameratrokar (je nach Optik 5 bzw. 10 mm) ein Arbeitstrokar mit 12 mm und einer mit 5 mm Durchmesser. Dabei wird der Kameratrokar am Nabel, der große Arbeitstrokar im lateralen linken Unterbauch auf Höhe der Spina iliaca anterior superior und der zweite Arbeitstrokar im mittleren oder im rechten Unterbauch platziert. Für den ersten Trokar, meist der Kameratrokar am Nabel, wird im eigenen Vorgehen ein offener Zugang bevorzugt, bei Verwendung kleiner Optiken (5 mm/3 mm) auch ein optischer Zugangstrokar. Nach Aufbau des Capnoperitoneums erfolgt eine diagnostische Laparoskopie, bei der das gesamte Abdomen inspiziert wird. Nach der Bestätigung der Appendizitis-Diagnose wird die Appendix exponiert, ggf. durch Inzision oder stumpfes Lösen von Adhäsionen und Fixierungen mobilisiert und inspiziert. Zur Appendektomie sind eine Dissektion des Mesenteriolums mit sicherer Versorgung der Arteria appendicularis und ein Absetzen der Appendix an der Basis unmittelbar oberhalb des Coecalpols nötig. Im eigenen Vorgehen wird eine Durchtrennung der Arterie zwischen Clips bevorzugt, die Versorgung des Appendixstumpfes erfolgt bei entzündungsfreier oder mäßig entzündeter Appendixbasis mit Kunststoff-Clips (Abb. 34.3), bei stärkeren entzündlichen Veränderung mit einem Klammernaht-Gerät (Abb. 34.4).

Für die Bergung der abgetragenen Appendix sollte großzügig der Einsatz eines Bergebeutels gewählt werden, wenn eine Bergung durch den größten Trokar nicht problemlos möglich erscheint. Wenn der Befund der Appendix die präoperativen Beschwerden nicht sicher erklärt, müssen andere Ursachen für die Symptomatik ausgeschlossen werden. Dazu gehört das Durchmustern des Dünndarms zum Ausschluss eines Meckel'schen Divertikels, das bei Erwachsenen etwa 60–90 cm vor der Bauhin'schen Klappe zu erwarten ist und zusätzlich bei Frauen die Inspektion des inneren Genitales. Die Operation wird nach dem Bergen des Präparates mit dem Entfernen der Trokare unter Sicht und dem Ablassen des Capnoperitoneums beendet.

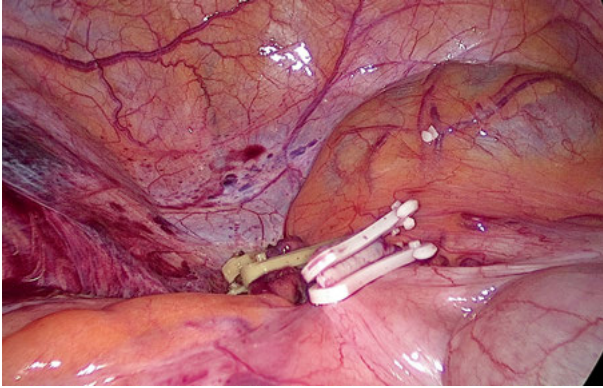


Abb. 34.3: Appendixstumpf mit Kunststoff-Clips.

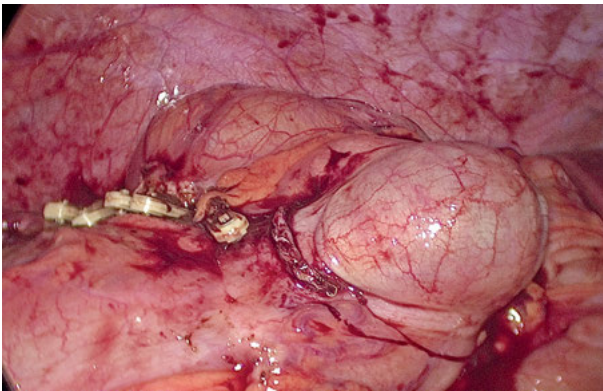


Abb. 34.4: Appendixstumpf mit Klammern.

Im eigenen Vorgehen werden Drainagen nur bei perforierter Appendizitis mit eitriger Peritonitis eingebracht, bevorzugt Easy Flow-Drainagen.

Konventionelle offene Operation: Indikation zur offenen Operation ist heute vor allem die Konversion bei laparoskopisch nicht beherrschbarem Situs. Daher erfolgt die Operation meist durch eine (Unterbauch-) Medianlaparotomie. Nach Einstellen des Situs wird auch bei der offenen Operation die Appendix exponiert und dann das Mesenteriolum zwischen Overholt-Klemmen disseziert. Danach wird die Appendix an der Basis ligiert und über der Ligatur abgesetzt. Zur Sicherung des Stumpfes kann dieser nach Anlegen einer Tabaksbeutelnaht um die Appendixbasis in das Coecum eingestülpt werden oder mit einer seromuskulären Z-Naht versenkt werden.

34.12 Komplikationen

Komplikationen der Appendizitis: Die Appendizitis kann bei ausbleibender oder unzureichender Behandlung fortschreiten. Durch Perforation und Ausbreitung der Infektion im Bauchraum kann eine schwere septische Peritonitis entstehen.

Komplikationen der Operation: Intraoperative Komplikationen der Appendektomie sind am häufigsten Blutungen oder Verletzungen von Nachbarorganen. Bei laparoskopischem Vorgehen muss auf die mögliche Konversion auf eine offene Operation hingewiesen werden, die Konversion ist in diesem Sinne aber keine Komplikation. Zu den wichtigen postoperativen Komplikationen gehören die Insuffizienz des Appendixstumpfes mit Peritonitis; Nachblutungen, mechanischer oder paralytischer Ileus oder die Entwicklung eines Platzbauches. Auch Wundinfektionen, Wundheilungsstörungen oder andere allgemein-postoperative Komplikationen sind möglich (Thrombose, Embolie, Pneumonie). Die häufigsten Komplikationen nach Appendektomie sind minor-Komplikationen wie Wundheilungsstörungen oder -infektionen.

34.13 Besonderheiten

Appendektomie bei makroskopisch blander Appendix aber typischer Klinik: Im Zeitalter der offenen Appendektomie war es Standard, auch bei intraoperativ unauffälliger Appendix diese zu entfernen, da der typische Schnitt die Erwartung bedingte, dass die Appendix bereits entfernt wurde. Nach der Einführung der laparoskopischen Technik wurde von dieser Praxis abgewichen. Heute ist das Vorgehen in dieser Frage nicht einheitlich. Im eigenen Handeln wird bei einer Operation unter Verdacht auf Appendizitis die Appendix auch entfernt, nur bei einem eindeutig die Beschwerden erklärenden anderen Befund und völlig blander Appendix kann die Appendix belassen werden.

34.14 Prävention

Eine nachgewiesene effektive Prävention zur Vermeidung einer Appendizitis existiert nicht.

Weiterführende Literatur

- Al-Mulhim AS. Readmission after antibiotic management of uncomplicated acute appendicitis in adults: prospective study. *Eur J Trauma Emerg Surg.* 2018; Oct 26. doi: 10.1007/s00068-018-1038-0. [Epub ahead of print].
- Bhangu A, et al. Acute appendicitis: modern understanding of pathogenesis, diagnosis, and management. *Lancet.* 2015;386(10000):1278–1287.
- Farooqui W. The diagnostic value of a panel of serological markers in acute appendicitis. *Scand J Surg.* 2015;104(2):72–78.
- Ferris M, et al. The Global Incidence of Appendicitis: A Systematic Review of Population-based Studies. *Ann Surg.* 2017;266(2):237–241.
- Hoffmann M, Anthuber M. [Rational diagnostics of acute appendicitis]. *Chirurg.* 2019;90(3):173-177. doi: 10.1007/s00104-018-0755-6.
- Krajewski S, et al. Impact of computed tomography of the abdomen on clinical outcomes in patients with acute right lower quadrant pain: a meta-analysis. *J can chir.* 2011;54(1).
- Kujath C, Kollmar O, Ghadimi BM. [Is acute appendicitis a surgical emergency?] *Chirurg.* 2019;90(3):183-185. doi: 10.1007/s00104-018-0757-4.
- Sauvain MO, et al. Delaying surgery to perform CT scans for suspected appendicitis decreases the rate of negative appendectomies without increasing the rate of perforation nor postoperative complications. *Langenbecks Arch Surg.* 2016;401(5):643–649.
- Sohn M, et al. Surgical management of acute appendicitis in adults: A review of current techniques. *Int J Surg.* 2017;48:232–239.

35 Mesenterialischämie

Jörn Gröne

35.1 Kapitelzusammenfassung

Die Mesenterialischämie ist eine seltene Erkrankung mit einer immer noch hohen Letalitätsrate. Im Verlauf der Erkrankung kommt es durch eine unzureichende Blutversorgung betroffener abdomineller Organsysteme über eine inflammatorische Reaktion zur Nekrose des Gewebes, überwiegenden den Darm betreffend. Mangels spezifischer klinischer Zeichen kommt es häufig zu einer verspäteten Diagnosestellung. Für die Behandlung stehen medikamentöse, interventionelle und operative Verfahren zur Verfügung, die stadienabhängig eingesetzt und kombiniert werden. Ziel ist die Wiederherstellung der Perfusion, die in fortgeschrittenen Stadien in der Regel mit der Resektion von Darmabschnitten einhergeht.

35.2 Definition

Die Mesenterialischämie (MI) umfasst die Durchblutungsstörung der Verdauungsorgane aufgrund einer Flussverminderung oder -unterbrechung im Stromgebiet des Truncus coeliacus, der A. mesenterica superior und/oder der A. mesenterica inferior, welche als seltenes Krankheitsbild mit einer hohen Letalität vergesellschaftet ist. Man unterscheidet die akute von der chronischen Verlaufsform. Als Sonderform wird die Mesenterialvenenthrombose ebenfalls als Ursache für eine MI gezählt.

35.3 Ätiologie und Pathogenese

Die Durchblutung des Gastrointestinaltraktes ist durch die drei mesenterialen Stammarterien, Truncus coeliacus, A. mesenterica superior und A. mesenterica inferior sowie durch ausgeprägte Kollateralkreisläufe gewährleistet. Die mesenteriale Perfusion beträgt in Ruhe ca. 25 % des Herzzeitvolumens und erhöht sich in der postprandialen Phase auf 35 %. Dreiviertel der mesenterialen Perfusion versorgt die Mukosa und Submukosa, so dass Ischämiezeichen bereits innerhalb weniger Minuten mikroskopisch detektiert werden können. Während eine akute Reduktion der mesenterialen Perfusion um 75 % bis zu 12 Stunden ohne nachhaltige Schädigung toleriert werden kann, führt der komplette Verschluss innerhalb von 6 Stunden zu irreversiblen Schäden der Darmwand.

Der arterielle embolische Verschluss ist für die Hälfte aller Mesenterialischämien verantwortlich. Als Emboliequellen finden sich typischerweise murale Thromben nach akutem Myokardinfarkt, Vorhoffthromben bei Vorhofflimmern, septische Emboli

bei bakterieller Endokarditis, mykotische Aneurysmen sowie Thromben auf atheromatösen aortalen Plaques bzw. Gefäßprothesen auf der Strecke zwischen linkem Vorhof und Abgang der Viszeralarterien. Die A. mesenterica superior ist aufgrund des relativ flachen Abgangswinkels und einem hohen Flussvolumen am häufigsten von einem embolischen Verschluss betroffen.

Der thrombotische Verschluss der Mesenterialarterien entsteht in der Regel stammnah auf dem Boden vorbestehender atherosklerotischer Läsionen. Die durch die Stenosen ohnehin schon kompromittierte Perfusion wird durch die akute Thrombose dramatisch verschlechtert und ist häufig mit ausgedehnten Infarzierungen vergesellschaftet.

Die nicht-okklusive mesenteriale Ischämie (NOMI) ist Folge einer Hypoperfusion mit nachfolgender reaktiver, schwerer und andauernder Vasokonstriktion. Sie ist für ca. 20–30 % aller MI verantwortlich. Häufige Ursachen für die Hypoperfusion sind der hypovolämische, kardiogene oder septische Schock.

Die chronische MI entsteht zu 95 % auf dem Boden von arteriosklerotischen Stenosen und Verschlüssen. Als seltener Ursachen finden sich fibromuskuläre Dysplasien, Vaskulitiden, die Takayasu-Arteriitis, Malignome und Folgezustände nach Bestrahlung.

Als weitere Ursache für die mesenteriale Ischämie wird die Inkarzeration als Folge eines mechanischen Verschlusses, z. B. bei der internen Hernie oder bei Volvulus, gewertet.

Die Mesenterialvenenthrombose (MVT) stellt eine seltene Form der MI dar, die als primäre Form ohne nachweisbare Ursache und sekundär am häufigsten als Folge einer Hyperkoagulabilität, wie z. B. bei hämatologisch-onkologischen und entzündlichen Grunderkrankungen als auch bei lokalen entzündlichen Erkrankungen (z. B. Pankreatitis, Peritonitis). Die akute MVT führt zunächst zu einer ödematösen Schwellung der Darmwand mit nachfolgender Hypoperfusion und im weiteren Verlauf zu Einblutungen in die Darmwand und das Mesenterium und nachfolgend durch die weitere Verstärkung der Minderperfusion zu einer transmuralen Gangrän.

Die Schädigung des Darms beginnt ca. 3–4 Stunden nach Beginn der Ischämie mit der Nekrose der mukosalen Zotten. Nach 6 Stunden lassen sich mukosale und auch bereits transmurale Nekrosen der Darmwand (Gangrän) und nachfolgend Perforationen beobachten. Die Gewebeerstörung kann dabei Folge der Ischämie als auch des Reperfusionsschadens sein (Reperfusionssparadox).

35.4 Inzidenz und Epidemiologie

Die Inzidenz der AMI scheint mit einem zunehmenden Alter und der damit vergesellschafteten Erhöhung der Komorbidität der Bevölkerung einherzugehen. Zudem wird die Prognose der Darmgangrän durch vorbestehende Erkrankungen verschlechtert. Das Durchschnittsalter der Patienten liegt bei 70 Jahren. Frauen und Männer sind

gleich häufig betroffen. In Europa und den USA erfolgt eine von 1.000 akuten Krankenhauseinweisungen aufgrund einer AMI. In Ländern mit einer geringeren Inzidenz von Herz- und Gefäßerkrankungen, wie z. B. in Japan, ist der Anteil an Mesenterialischämien mit 1:10.000 deutlich seltener. In populationsbasierten Studien aus Europa werden die Inzidenzen für die AMI zwischen 0,63 und 12,9 pro 100.000 Patientenjahren angegeben. Mehr als die Hälfte aller Mesenterialinfarkte werden erst postmortem diagnostiziert. Eine relative Häufung der AMI zeigt sich auch bei Patienten nach Versorgung eines Aortenaneurysmas mit einer vergleichbaren Prävalenz bei interventionellem und offenem Vorgehen. Ätiologisch scheinen hier Mikroembolien zu sein, die zu den typischerweise segmentalen, fleckförmigen und sprunghaft verteilten Läsionen führen.

35.5 Klassifikation

Bei der Mesenterialischämie unterscheidet man die akute von der chronischen Verlaufsform. Die akute MI kann Folge einer arteriellen Embolie oder Thrombose, einer Mesenterialvenenthrombose und eines verminderten Perfusionsdrucks oder einer peripheren Gefäßkonstriktion ohne Nachweis eines Gefäßverschlusses (nicht-okklusive mesenteriale Ischämie) sein, wobei das Versorgungsgebiet der A. mesenterica superior dabei am häufigsten betroffen ist. Die chronische MI entsteht zu 95 % auf dem Boden von arteriosklerotischen Stenosen und Verschlüssen der größeren Mesenterialarterien (Tab. 35.1).

Tab. 35.1: Klassifikation der AMI.

Pathogenese	Ätiologie	Verteilung
Arteriell		
Embolie	Kardiale Ursachen (Arrhythmie, Vorhofflimmern, Herzklappenersatz)	50 %
Thrombose	Arteriosklerose	25 %
Nicht-okklusive mesenteriale Ischämie (NOMI)	Hypovolämischer, kardiogener Schock	20 %
Venös		
Mesenterialvenenthrombose	Koagulopathie, Tumorerkrankungen, entzündliche Erkrankungen	< 10 %

35.6 Symptomatik

In der Frühphase ist das klinische Bild häufig unspezifisch. Die Patienten beklagen, wenn sie überhaupt in der Lage dazu sind, stärkste Abdominalschmerzen, wohingegen der abdominelle Untersuchungsbefund nicht sehr ausgeprägt ist. Jedoch werden bei bis zu 20 % aller betroffenen Patienten keine wesentlichen Schmerzen dokumentiert. Aufgrund der teils unspezifischen Symptomatik wird die Erkrankung häufig erst in fortgeschrittenen Stadien diagnostiziert. Zahlreiche Patienten sind bei der Vorstellung über die Notaufnahme bereits intubiert und haben eine Peritonitis.

Durch die Ischämie entsteht zunächst ein viszeraler Schmerz, der sich diffus und mit unterschiedlicher Ausprägung und Intensität präsentiert. Übelkeit, Erbrechen sowie Durchfälle, die in Stuhlverhalt übergehen werden ebenfalls häufig als Begleitsymptome beobachtet. Der zentrale embolische Verschluss eines Mesenterialgefäßes führt in der Regel zu einem plötzlichen und heftigen Abdominalschmerz, wohingegen eine Thrombose bei etablierter Kollateralisierung eine weniger ausgeprägte Klinik zur Folge haben kann. Bei Fortschreiten der Ischämie auf die gesamte Darmwand finden sich im weiteren Verlauf klinische Zeichen einer Peritonitis und Sepsis.

Die chronische Mesenterialischämie führt typischerweise zu epigastrischen oder periumbilikalen Bauchschmerzen, die 30–60 Minuten postprandial auftreten und von Übelkeit und Gewichtsverlust begleitet sind. Zudem wird ein frühes Sättigungsgefühl häufig beschrieben. Bei der Untersuchung finden sich häufig Zeichen der Mangelernährung und es lassen sich Strömungsgeräusche auskultieren.

35.7 Diagnostik

Anamnestisch und klinisch können eine Angina abdominalis, eine arterielle Verschlusskrankheit, Herzrhythmusstörungen und fortgeschrittene Grunderkrankungen mit moribundem Erscheinungsbild die Diagnose einer CMI oder AMI erhärten. Peritonitiszeichen finden sich meist erst, wenn bereits der Darm gangränös ist. Übelkeit, Erbrechen, Durchfälle und perianaler Blutabgang werden, wenn überhaupt, ebenfalls als Spätzeichen der Mesenterialischämie beobachtet.

Die Sonographie und konventionelle Röntgenaufnahmen des Abdomens ergeben ebenso wie Laboruntersuchungen in der Frühphase häufig keinen wegweisenden Befund. Im weiteren Verlauf lassen sich ggf. Zeichen der Darmparalyse mit Nachweis von dilatierten Schlingen und Luft-Flüssigkeitsspiegeln sowie eine Leukozytose und Erhöhung des Laktats nachweisen.

In dieser unspezifischen Phase ist die diagnostische Weichenstellung für die Prognose eines Patienten mit einer AMI entscheidend. Eine abwartende Haltung mit Reevaluation im Verlauf führt zwangsläufig zu einem Progress der Ischämie und einer verzögerten Diagnosestellung und ist daher mit einer erhöhten Letalität vergesellschaftet. Mit einer umgehenden Computertomographie-Angiographie (CTA), Magnet-

resonanzangiographie (MRA) oder konventionellen Angiographie lässt sich hingegen frühzeitig die Diagnose sichern.

35.7.1 Computertomographie-Angiographie

Neben dem Ausschluss anderer Ursachen mit vergleichbarer Klinik kann mit der CT-Angiographie die AMI mit einer Sensitivität von 71 %–96 % und einer Spezifität von 92 %–94 % diagnostiziert werden. Die Untersuchung mit oralem und intravenösem Kontrastmittel hat insbesondere zwei Regionen im Fokus: die Darmwand und die mesenterialen Gefäße. Bei der Mesenterialischämie zeigt sich häufig eine Darmwandverdickung, die zunächst unspezifisch ist. Die Anreicherung von Kontrastmittel in der Darmwand (*Enhancement*) kann in der dynamischen Beurteilung im Vergleich zu nicht betroffenen Schlingen komplett fehlen, verzögert auftreten oder, wie bei einer Mesenterialvenenthrombose, persistieren (Abb. 35.1). Die Pneumatosis intestinalis und der Nachweis von Luft im portalvenösen Gefäßsystem sind ein seltenes, aber spe-

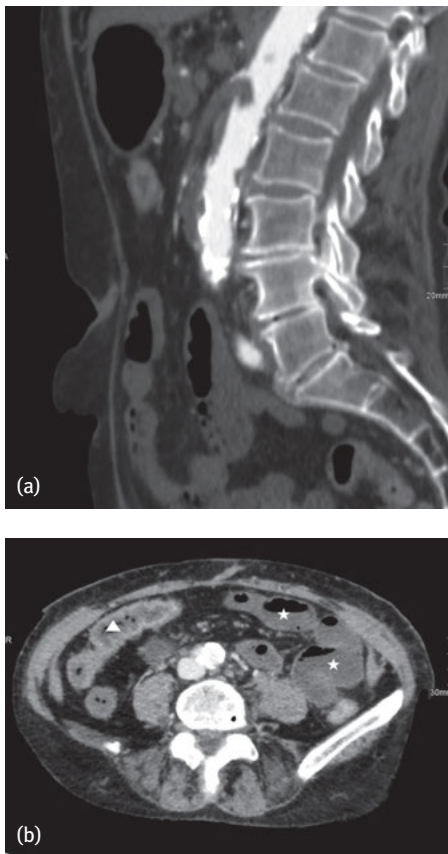


Abb. 35.1: CT-Angiographie des Abdomens mit Darstellung eines embolischen Verschlusses der A. mesenterica superior in der sagittalen Rekonstruktion (a). Der Embolus ragt noch in das Lumen der Aorta. Die axiale Darstellung (b) zeigt minderperfundierte Dünndarmschlingen im linken Mittelbauch (Sterne) mit fehlender Kontrastmittelaufnahme der Darmwand und regelrecht perfundierter Darmsegmente (Dreieck) im rechten Mittelbauch.

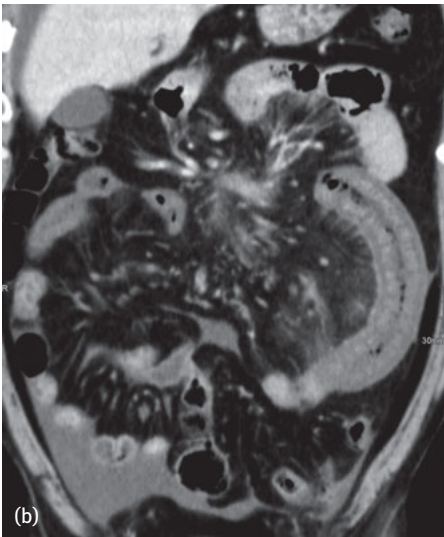
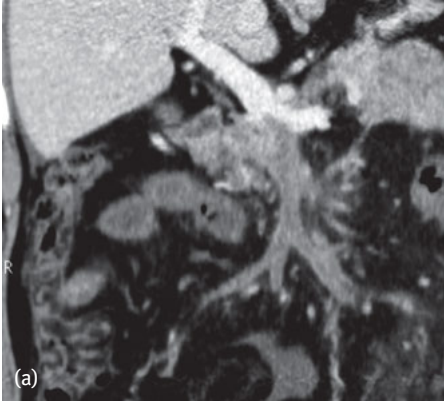


Abb. 35.2: CT-Angiographie des Abdomens mit Darstellung einer akuten Mesenterialvenenthrombose in der coronaren Rekonstruktion. Die Thrombose verschließt die V. mesenterica superior bis vor die Mündung der V. lienalis (a). Es zeigen sich eine ödematöse Wandverdickung, eine Imbibierung des mesenterialen Fettgewebes und Aszites (b).

zifisches radiologisches Zeichen für den Übertritt von intraluminalen Gas durch die mukosale Barriere als Zeichen einer bereits weit fortgeschrittenen Ischämie.

Thrombotische Verschlüsse lassen sich, anders als bei der Embolie, häufiger im Bereich des Gefäßstammes nachweisen. Bei der Mesenterialvenenthrombose finden sich typischerweise eine verbreiterte Mesenterial- oder Portalvene mit Akzentuierung der Venenwand und geringerer Dichte des Gefäßinhaltes (Abb. 35.2). Während in der Notfallsituation bei der akuten Mesenterialischämie die CT die geeignetste Diagnostik darstellt, sind für die Diagnostik der chronischen Mesenterialischämie kontrastverstärkte MR-Verfahren (CE-MRA) als funktioneller Ansatz mit Möglichkeit der Flussmessung besser geeignet, um die Gefäßpathologien abdominal zu beurteilen. Die Sensitivität zur Detektion der Ursachen einer CMI liegt bei über 90 %.

35.7.2 Konventionelle Angiographie

Die Katheterangiographie war lange Zeit der Goldstandard zur Primärdiagnostik der akuten oder chronischen mesenterialen Ischämie. Vor dem Hintergrund der mittlerweile nahezu überall verfügbaren und non-invasiven Spiral-CTs stellt die konventionelle Angiographie jedoch kaum noch eine Indikation zur Diagnostik dar. Bei starkem klinischem Verdacht auf eine AMI, jedoch unklarem CTA-Befund, hat die konventionelle Angiographie weiterhin ihren Stellenwert zur Sicherung der Diagnose. Da die Veränderungen bei der NOMI im CT unspezifisch sind, ist auch hier die konventionelle Angiographie gut geeignet, um eine diffuse Engstellung der mesenterialen Gefäße ohne Nachweis von Verschlüssen zu detektieren. Die Sensitivität der konventionellen Angiographie zur Detektion der Mesenterialischämie wird zwischen 70 % 89 % angegeben. Ein akutes Abdomen mit Zeichen der Peritonitis stellt hingegen eine Kontraindikation zur Durchführung einer konventionellen Angiographie dar.

Im Rahmen der Notalldiagnostik sollte umgehend eine arterielle Blutgasanalyse erfolgen, um das Ausmaß einer Azidose und das Serum-Laktat als Ausdruck einer bereits eingetretenen Infarzierung des Darmes zu beurteilen. Darüber hinaus sollte über das Routinelabor das Blutbild, weitere Entzündungsparameter (CRP), die Funktion der Niere und Leber sowie die Gerinnungsparameter evaluiert werden.

Bei der CMI können eine Anämie und Leukopenie als Folge einer Mangelernährung als auch eine Hypalbuminämie und Elektrolytverschiebungen nachgewiesen werden.

35.8 Differentialdiagnosen

Abdominalschmerzen, ob akut oder chronisch, können Symptom zahlreicher Erkrankungen sein. Je nach begleitenden Beschwerden, Alter der Patienten und deren Komorbidität können sich entzündliche Erkrankungen, eine Hohlorganperforation, das Aortenaneurysma, Passagestörung/Ileus und auch Tumorerkrankungen klinisch ähnlich präsentieren. Da die AMI im Vergleich zu den vorgenannten Differentialdiagnosen ein relativ seltenes Ereignis darstellt, werden in der Akutsituation häufig zunächst die häufigeren Ursachen diagnostisch abgearbeitet und es besteht die Gefahr einer Verzögerung der Diagnosestellung und Therapie. Die akute Mesenterialischämie muss daher bei Vorliegen eines akuten Abdomens immer als Differentialdiagnose eingeschlossen und umgehend abgeklärt werden.

35.9 Therapie konservativ

Ein nicht operativer Behandlungsansatz bei der akuten Mesenterialischämie ist gerechtfertigt, wenn noch keine Zeichen der peritonealen Reizung oder Darmgangrän vorliegen. Die Sicherstellung einer hämodynamisch stabilen Kreislaufsituation und einer ausreichenden Oxygenierung ist dafür entscheidend. Breitbandantibiotika sollten frühzeitig zur Prävention septischer Komplikationen verabreicht werden. Der bei der AMI vom arteriellen Typ auftretende reaktive Vasospasmus kann interventionell über einen Angiographiekatheter mittels kontinuierlicher Gabe von Papaverin für 24 Stunden behandelt werden. Zusätzlich besteht bei selektierten Patienten mit einem thrombembolischen Verschluss die Möglichkeit der Thrombolyse innerhalb von 8 Stunden nach Symptombeginn. Aktuellere Studien zeigen für die medikamentöse Applikation über den Angiographiekatheter Vorteile von Tenecteplase oder Reteplase gegenüber Alteplase, da beide Medikamente mit einer geringeren Rate an außerkraniellen Blutungskomplikationen assoziiert sind. Die Katheter-Aspirations-Embolektomie und die Stent-PTA stellen neben der Katheter-gesteuerten Thrombolyse weitere Möglichkeiten der interventionellen Rekanalisation dar. Eine synchrone intravenöse Antikoagulation hemmt die weitere Thrombusbildung bei der Mesenterialvenenthrombose und nach Rekanalisation bei arteriellem Verschluss und sollte im weiteren Verlauf der Behandlung mittels oraler Antikoagulantien für 6 Monate fortgesetzt werden. Nach Abklingen der abdominellen Beschwerden und angiographischer Rekanalisation können dann etwaige vorbestehende Stenose in der mesenterialen Gefäßstrombahn falls notwendig elektiv angegangen werden.

35.10 Therapie operativ

Absolute Indikation zum operativen Vorgehen besteht bei klinischen Zeichen der Peritonitis oder wenn der konservative Therapieversuch frustan verläuft. Die Beurteilung der Darmperfusion erfolgt in der Regel über eine Medianlaparotomie. Klassischerweise finden sich entweder gangränöse Darmanteile oder das Bild einer ausgeprägten Perfusionsstörung des Darmes mit einer fraglichen Vitalität (Abb. 35.3).

Die Gangrän des gesamten Dünndarms geht in der Regel mit einer kombinierten Perfusionsstörung des rechtsseitigen Kolons einher. Selbst wenn die Resektion der betroffenen Darmanteile mit duodeno-kolischer Anastomose und der konsekutiven Notwendigkeit einer total parenteralen Ernährung technisch möglich wäre, ist die damit verbundene Mortalität bei den meist kranken und älteren Patienten nahe 100 %. Die Beendigung der Operation als explorative Laparotomie und die Einleitung einer adäquaten Schmerztherapie mittels Morphin stellen in aller Regel die weiteren Schritte dar.

Die Gangrän eines umschriebenen Darmanteils oder mehrerer Segmente finden sich häufig bei embolischen Geschehen. Nach Resektion der betroffenen Segmente ist

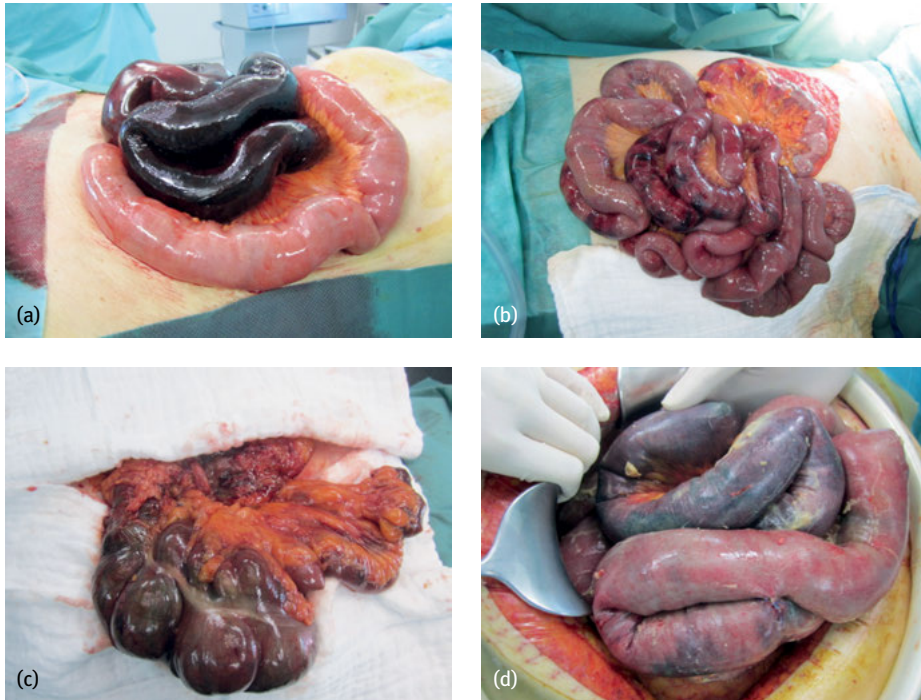

Abb. 35.3: Intraoperative Befunde bei explorativer Laparotomie von vier Patienten mit einer akuten Mesenterialischämie. (a) Segmentale Dünndarm-Gangrän bei embolischem Verschluss; (b) segmentale ischämische Veränderungen mit fleckförmigen Nekrosen bei NOMI; (c) ausgedehnte Gangrän des Dünndarms mit Einschluss des rechtsseitigen Kolons bei Thrombose der A. mesenterica superior; (d) fortgeschrittene mesenteriale Ischämie mit Peritonitis bei Gangrän und Perforation.

die Durchblutungssituation und die Restlänge des verbleibenden Darmes entscheidend für die weitere Prognose. Nur etwa die Hälfte aller Patienten mit einer Restlänge von weniger als einen Meter Dünndarm kommen langfristig ohne eine totale parenterale Ernährung aus.

Bei Zeichen der segmentalen Minderperfusion aber fehlenden Zeichen einer Gangrän sollte das Erholungspotential evaluiert werden. Hierzu bieten sich mit steriler, vorgewärmter NaCl-Lösung getränkte Bauchtücher an, mit denen die betroffenen Darmabschnitte umwickelt werden. Sollte sich nach ca. 15 Minuten eine rosige Verfärbung einstellen, so kann der Darmabschnitt zunächst belassen werden. Bleibt eine Erholung aus, ist die Resektion erforderlich. Für die Einschätzung der Vitalität stehen neben der Palpation der Pulse und der dopplersonographischen Ableitung der Arkadenpulse auch angiographische Verfahren zur Verfügung. Die intraoperative Mikroperfluorangiographie mit dem fluoreszierenden Farbstoff Indocyaningrün (ICG) kann bei arteriell bedingten Ischämien die Mikroperfusion sicher darstellen und dazu beitragen, kritische Segmente zu identifizieren.

Die seltene Indikation für gefäßrekonstruktive Maßnahmen in der Notfallsituation stellen sich dann, wenn der Darm noch vital oder grenzwertig perfundiert ist. Bei abgangsnahem thrombotischem Verschluss der A. mesenterica superior (AMS) besteht die Möglichkeit der Rekonstruktion der Strombahn mittels anterogradem oder retrogradem aorto-mesenterialem Venen- oder Kunststoffbypass. Bei dem häufiger vorliegenden embolischen Verschluss der AMS erfolgt nach Freilegung im Bereich der Wurzel des Mesokolon transversum und querer Inzision der Arterie eine Embolektomie mittels Fogarty-Katheter. Die Arteriotomie kann primär vernäht oder mit einem Venenpatch verschlossen werden.

Voraussetzungen für eine erfolgreiche Wiederherstellung der Darmpassage nach Resektion von gangränösen Darmsegmenten sind ein hämodynamisch stabiler Patient mit einem nicht kachektischen Ernährungszustand. Die Perfusion des zu anastomosierenden Darmanteils sollte sichergestellt sein und es sollte keine diffuse und fortgeschrittene Peritonitis vorliegen. Bei unsicherer Durchblutungssituation und kritischem Zustand des Patienten kann zunächst eine Resektion mit Blindverschluss erfolgen (*Damage Control*). Die definitive Versorgung erfolgt dann bei der programmierten Relaparotomie nach 24 Stunden nach erneuter Beurteilung der Perfusion und Stabilisierung des Patienten. Alternativ können die betroffenen Darmenden bei monosegmentaler Ischämie idealerweise über dieselbe Minilaparotomie als Splittoma ausgeleitet werden. Diese Situation bietet den Vorteil der kontinuierlichen Beurteilung der Perfusion der Darmwand und Darmschleimhaut der Resektionsgrenzen.

Die programmierte Relaparotomie (Second-Look) nach 24–48 Stunden ermöglicht die erneute Evaluation der Perfusion und Vitalität des Darms. Dieses Vorgehen bietet sich insbesondere bei ausgedehnten Perfusionsstörungen mit unsicherem Perfusionsstatus und diffusem Befallsmuster, wie z. B. bei der NOMI, und nach Primärversorgung ohne Stomaanlage an. In der Notfallsituation kann bei geplanter Relaparotomie die Bauchdecke offengelassen werden, um eine etwaige Druckerhöhung und damit eine Kompromittierung des ohnehin schon eingeschränkten mesenterialen Blutflusses zu vermeiden.

Auch wenn die Kurz- und Langzeitergebnisse nach konventioneller Revaskularisation geringere Re-Stenose-Raten als nach endovaskulärer Versorgung zeigen, ist die Versorgung der CMI mittlerweile eine Domäne der interventionellen, endovaskulären Therapie, v. a. wegen der geringeren Invasivität, Morbidität und Letalität. Mit der Ballon-Angioplastie und Stent-Versorgung können ein zunehmender Anteil der stenosierten Mesenterialgefäße direkt im Anschluss an die konventionelle Angiographie rekanalisiert werden. Die alternative gefäßchirurgische Versorgung erfolgt bei Versagen der interventionellen Therapie oder fehlender Eignung von Gefäßpathologien für den endovaskulären Ansatz. Zum Einsatz kommen neben der transaortalen Endarteriektomie des Truncus coeliacus klassische Bypass-Verfahren mit Venen oder Kunststoffprothesen, die entweder antegrad von der supracoeliacalen Aorta, oder retrograd von der infrarenalen Aorta oder den Beckenarterien gespeist werden. Aus-

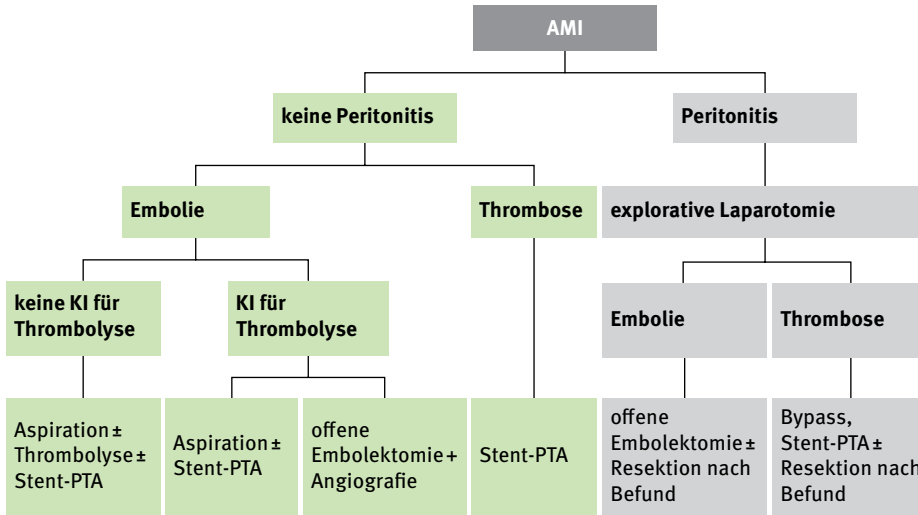


Abb. 35.4: Behandlungsalgorithmus für die akute Mesenterialischämie (KI: Kontraindikation, Aspiration: Katheter-Aspirations-Embolektomie).

geprägte Verkalkungen, lange Läsionen und subtotale Stenosen sind Indikationen für die offene Versorgung.

Bei der Mesenterialvenenthrombose finden sich intraoperativ in der Regel ein blutiger Aszites und verdickte, ödematöse und bläulich-livide gefärbte Darmschlingen. Häufig zeigt sich eine leichtgradige Demarkierung des betroffenen Segmentes mit palpablen Pulsen über den Arkaden und thrombosierte mesenteriale Venen. Wenn es bereits zu Einblutungen in die Darmwand und das Mesenterium gekommen ist, ist aufgrund der Verstärkung der Minderperfusion und Übergang in eine transmurale Gangrän die Resektion indiziert. Bezüglich der Frage nach *Second Look* und Anastomosierung kann genau wie bei der AMI vorgegangen werden. Die Rolle einer venösen Thrombektomie oder intraoperativen Thrombolyse für die Prognose des Patienten wird kontrovers diskutiert und kann anhand der vorhandenen Daten nicht abschließend bewertet werden (Abb. 35.4).

35.11 Komplikationen

Die Hauptkomplikationen der Mesenterialischämie sind die Darmgangrän und -perforation. Ein weiteres Problem stellt das Kurzdarmsyndrom als Folgezustand nach ausgedehnter Darmresektion dar. Die Gesamtleblichkeit wird trotz einer Verbesserung der Prognose in den letzten 50 Jahren immer noch zwischen 50 und 69 % angegeben. Im Langzeitverlauf überleben immerhin ca. ein Drittel aller Patienten. Das mediane

Überleben von Patienten nach erfolgreicher Therapie einer AMI und Entlassung aus dem Krankenhaus wird in Studien mit 52 Monaten angegeben.

35.12 Prävention

Die Vorbeugung einer Mesenterialischämie umfasst alle Maßnahmen, die zur Prävention und Behandlung von Herz-Kreislaufkrankungen empfohlen werden. Dazu gehören u. a. eine fettarme, ballaststoffreiche Ernährung, Nikotinverzicht, körperliche Aktivität, Gewichtskontrolle und die Behandlung von Risikoerkrankungen für die AMI und CMI, wie z. B. die arterielle Hypertonie, die Hyperlipidämie und das Vorhofflimmern. Bei genetischer Vorbelastung für eine erhöhte Thromboseneigung oder anderen Erkrankungen, die mit einer erhöhten Inzidenz der MI assoziiert sind, wie z. B. fibromuskuläre Dysplasien und Vaskulitiden, sollten zum einen medikamentöse Maßnahmen zur Gerinnungshemmung und kausale Therapieansätze erwogen werden.

35.13 Fazit

Die Mesenterialischämie ist eine seltene Ursache für das akute Abdomen mit einer weiterhin hohen Letalität. Die häufig unspezifische Klinik mit starken abdominalen Schmerzen auf der einen und verhältnismäßig gering ausgeprägtem klinischem Untersuchungsbefund auf der anderen Seite kann zu einer fatalen Verzögerung der Diagnose und Therapie führen. Bei Nachweis einer Peritonitis ist die frühzeitige explorative Laparotomie wegweisend. Eine frühzeitige CT-Angiographie bei klinischem Verdacht mit und ohne Peritonitis ermöglicht eine schnelle diagnostische Sicherung und Therapieplanung. In Abhängigkeit vom Stadium der Ischämie und der zu Grunde liegenden Gefäßpathologie stehen medikamentöse, interventionelle und operative Verfahren zur Verfügung. Das erfolgreiche Management der AMI erfordert ein aggressives Vorgehen in Bezug auf Diagnostik und Therapie. Letztendlich ist die frühe Diagnose für die Prognose des Patienten entscheidend, da mit Eintreten einer Gangrän die Letalität signifikant ansteigt.

Weiterführende Literatur

- Bala M, Kashuk J, Moore EE, et al. Acute mesenteric ischemia: guidelines of the World Society of Emergency Surgery. *World J Emerg Surg WJES*. 2017;12:38.
- Hansraj N, Pasley AM, Pasley JD, et al. "Second-look" laparotomy: warranted, or contributor to excessive open abdomens? *Eur J Trauma Emerg Surg Off Publ Eur Trauma Soc*. 2018 Jun 9; doi: 10.1007/s00068-018-0968-x. [Epub ahead of print].

- Karampinis I, Keese M, Jakob J, et al. Indocyanine Green Tissue Angiography Can Reduce Extended Bowel Resections in Acute Mesenteric Ischemia. *J Gastrointest Surg Off J Soc Surg Aliment Tract.* 2018;22(12):2117-2124. doi: 10.1007/s11605-018-3855-1. Epub 2018 Jul 10.
- Luther B, Meyer F, Mamopoulos A, et al. [Options and Limitations in Endovascular Therapy for Acute and Chronic Mesenteric Arterial Occlusions]. *Zentralbl Chir.* 2015;140(5):486–492.
- Robinson JW, Mirkovitch V, Winistörfer B, Saegesser F. Response of the intestinal mucosa to ischaemia. *Gut.* 1981;22(6):512–527.
- Schein M. Acute Mesenteric Ischemia. In: Schein's Common Sense Emergency Abdominal Surgery [Internet]. Springer, Berlin, Heidelberg; 2000 [cited 2018 Aug 12]. p. 159–67. Available from: https://link.springer.com/chapter/10.1007/978-3-642-88133-6_19
- Schoots IG, Koffeman GI, Legemate DA, Levi M, van Gulik TM. Systematic review of survival after acute mesenteric ischaemia according to disease aetiology. *Br J Surg.* 2004;91(1):17–27.
- Tilsed JVT, Casamassima A, Kurihara H, et al. ESTES guidelines: acute mesenteric ischaemia. *Eur J Trauma Emerg Surg Off Publ Eur Trauma Soc.* 2016;42(2):253–270.

36 Kurzdarmsyndrom und abdominelle Fisteln

Manuel Braun, Alfred Königsrainer

36.1 Kapitelzusammenfassung

Ein Kurzdarmsyndrom unterschiedlichster Ursachen liegt immer dann vor, wenn durch Verlust eine zu geringe intestinale Oberfläche vorliegt und dadurch eine suffiziente enterale Ernährung nicht mehr möglich ist. Erweiterte Darmresektionen bei intestinalen sowie vaskulären Erkrankungen und Bauchtraumata sind dabei die häufigsten Ursachen des Darmverlustes beim Erwachsenen. Ebenso können Motilitätsstörungen, ausgedehnte Desmoide des Abdomens und Fisteln zu einem funktionellen Kurzdarmsyndrom führen. Das intestinale Versagen beschreibt ein multifaktorielles Syndrom, dem beinahe immer ein Kurzdarmsyndrom vorausgeht. Abdominelle Fisteln, insbesondere die sogenannten *high-output* Fisteln können ein intestinales Versagen im Sinne eines funktionellen oder „echten“ Kurzdarmsyndroms verursachen und entstehen meist als Komplikation nach Baucheingriffen oder im Rahmen eines Morbus Crohn.

Im Vordergrund des therapeutischen Management ist die Aufrechterhaltung der Nutrition (parenteral oder enteral), Förderung der Adaptation und Rehabilitation des Darmes und Vermeidung von sekundären Komplikationen wie zum Beispiel Sepsis, Wundinfektion, Elektrolytstörungen oder Leberschäden durch langanhaltende parenterale Ernährung (IFALD, *intestinal failure associated liver disease*).



Das folgende Kapitel hat zum Ziel einen Überblick über Ursachen des Kurzdarmsyndroms und abdomineller Fisteln zu geben. Nicht zuletzt wird auch die stadiengerechte Therapie von konservativ über invasiv und nicht zuletzt auch die Darmtransplantation in Kürze erläutert.

36.2 Definition

36.2.1 Kurzdarmsyndrom

Das Kurzdarmsyndrom ist weitgehend immer Voraussetzung eines intestinalen Versagens. Die 2014 publizierte S3–Leitlinie der Deutschen Gesellschaft für Ernährungsmedizin definiert intestinales Versagen als Unfähigkeit die Protein-, Energie-, Flüssigkeits- und Mikronährstoffbilanz aufrechtzuhalten.

Es tritt auf, wenn bei optimal adaptiertem Darm, worunter ein Zuwachs an Resorptionsoberfläche der Darmzotten zu verstehen ist, weniger als 60 cm Dünndarm inclusive Dickdarm, oder 100 cm Dünndarm ohne Dickdarm vorliegen. Bei noch nicht adaptiertem Darm kann vereinfacht dargestellt bei residueller Darmlänge von weniger als 200 cm von einem apparenten Kurzdarmsyndrom ausgegangen werden.

 Open Access. © 2019 Manuel Braun, Alfred Königsrainer, publiziert von De Gruyter.  Dieses Werk ist lizenziert unter der Creative Commons Attribution-NonCommercial-NoDerivatives 4.0 Lizenz. <https://doi.org/10.1515/9783110614589-036>

36.2.2 Abdominelle Fisteln

Eine Fistel ist eine pathologische Verbindung zwischen zwei epithelialisierten Oberflächen. Eine enterokutane Fistel ist eine Verbindung zwischen Darm und der Haut. Enteroatmosphärische Fisteln sind eine Untergruppe der enterokutanen Fisteln, bei denen die Darmmukosa von außen frei sichtbar ist, ohne darüberliegendes Gewebe wie z. B. Bauchmuskulatur.

Sie können mit der Trias Sepsis, Malnutrition und Flüssigkeits-/Elektrolytstörungen vergesellschaftet sein.

Klinische Apparenz („*high-output*“) erlangen Fisteln in Bezug auf Kurzdarmsymptomatik bei Fördermengen ab 1500–2000 ml pro Tag.

36.3 Ätiologie

36.3.1 Kurzdarmsyndrom

Das Kurzdarmsyndrom ist mit knapp über 60 % die häufigste Ursache des chronischen intestinalen Versagens. Es entsteht entweder durch eine einzelne weitläufige Resektion von Darm oder durch wiederholte Resektionen. Die Ursachen hierfür variieren je nach Altersgruppe der Patienten. Bei Säuglingen steht die nekrotisierende Enterokolitis mit 40–50 % aller Fälle an erster Stelle, gefolgt von Darmatresie, Gastroschisis und Volvulus. Bei älteren Kindern sind Traumata, Operationskomplikationen und Malignome häufige Ursachen.

Bei Erwachsenen entsteht das Kurzdarmsyndrom am häufigsten durch postoperative Komplikationen (36 %) wie z. B. Fisteln, Volvulus, innere Hernien oder Ileus. Ebenfalls häufige Ursachen mit bis zu 20 % stellen tumorbedingte massive Resektionen (z. B. stromale Tumoren) mit oder ohne subsequente Bestrahlung und Strahlenerenteritis dar. Mesenterialgefäßverschlüsse durch Thrombosen oder Embolien stellen nebst kompliziertem Morbus Crohn aufgrund der oftmals notwendigen aggressiven oder repetitiven Resektionen ebenfalls häufige Ätiologien eines Kurzdarmsyndroms dar.

Je nach Ursache kann es sich dann um ein akutes, selbstlimitierendes Darmversagen/Kurzdarmsyndrom oder um ein chronisches womöglich irreversibles Darmversagen/Kurzdarmsyndrom handeln.

In Tab. 36.1 sind die häufigsten Ursachen eines Kurzdarmsyndroms nach Altersgruppe der Patienten aufgeführt.

Tab. 36.1: Häufigste Ursachen des Kurzdarmsyndroms nach Altersgruppe der Patienten.

Säuglinge	<ul style="list-style-type: none"> – nekrotisierende Enterokolitis – Darmatresie – Gastroschisis – Volvulus – angeborene Störungen
Kinder	<ul style="list-style-type: none"> – Traumata – postoperative Komplikationen – Malignome – Motilitätsstörungen
Erwachsene	<ul style="list-style-type: none"> – postoperative Komplikationen – Malignome/ post Radiatio – Mesenterialgefäßverschlüsse – Morbus Crohn – Traumata – Volvulus – Motilitätsstörungen

36.3.2 Fisteln

Die Entstehung von Fisteln basiert in der Regel entweder auf einer Darmerkrankung die sich nach extraluminal ausweitet, einer extraluminalen Pathologie welche den Darm befällt, Abdominaltraumata oder dem Auftreten einer Anastomoseninsuffizienz. 75–85 % aller Fisteln treten dabei in Zusammenhang mit einer stattgehabten Operation als Komplikation dieser auf und sind somit iatrogen. Die Operationen welche mit Fisteln gehäuft vergesellschaftet sind, sind Tumorresektionen, Operationen bei chronisch entzündlichen Darmerkrankungen, Adhäsioolyse, Pankreasresektionen oder die Versorgung von Bauchwandhernien. Hierbei sind das mögliche Auftreten von Anastomoseninsuffizienzen oder versehentliche intraoperative Darmverletzungen ausschlaggebend. Die Implantation von Netzmaterial in der Hernienchirurgie erhöht ebenfalls das Risiko für Fistelbildung. Die übrigen 15–25 % treten unabhängig eines Eingriffes aufgrund der zugrundeliegenden Pathologie auf. Die häufigsten Ursachen sind hierbei chronisch entzündliche Darmerkrankungen (insbesondere Morbus Crohn), Strahlenenteritis, komplizierte Divertikelkrankheit, Pankreatitis, Appendizitis, perforierte Ulzera, Tumore oder Traumata.

Fisteln repräsentieren mit 50 % das Gros der Patienten mit akutem intestinalem Versagen und wiederum 50 % dieser Patienten hat einen komplizierten Morbus Crohn.

In Tab. 36.2 ist eine Übersicht der häufigsten Ursachen von Fisteln nach Ätiologie und Häufigkeit aufgeführt.

Tab. 36.2: Ursachen von abdominalen Fisteln nach Ätiologie und Häufigkeit dargestellt.

iatrogene Fisteln (75–85 %)	– postoperativ im Sinne einer Komplikation
spontane Fisteln (15–25 %)	– Morbus Crohn – Strahlenenteritis – komplizierte Divertikelkrankheit – perforierte Ulzera – Tumorperforationen – Pankreatitis

36.4 Klassifikation

36.4.1 Kurzdarmsyndrom/intestinales Versagen

Das intestinale Versagen wird gemeinhin entweder in zwei oder drei Typen klassifiziert. In der bivalenten Klassifikation unterscheidet man zwischen akutem, oft transientem Darmversagen (Typ 1) und chronischem, oft persistierendem Darmversagen (Typ 2).

Die S3-Leitlinie der Deutschen Gesellschaft für Ernährungsmedizin klassifiziert Typ 1–3. Typ 1 ist dabei akut, kurz und selbstlimitierend. Typ 2 bezeichnet einen prolongierten akuten Zustand über mehrere Wochen bis Monate mit der Notwendigkeit einer interdisziplinären Versorgung mitunter mit parenteraler Ernährung. Typ 3 betrifft jene Patienten, die über Jahre hinweg oder irreversibel von parenteraler Ernährung abhängig sind, jedoch einen metabolisch und klinisch stabilen Zustand haben.

36.4.2 Fisteln

Fisteln können nach Anatomie, Physiologie oder Ätiologie klassifiziert werden. Die anatomische Klassifikation richtet sich dabei nach dem Ursprung der Fistel, z. B. enterokutane Fistel oder gastrokutane Fistel etc. Für die ätiologische Klassifikation siehe oben. Die physiologische Klassifikation richtet sich nach dem Fördervolumen. So unterscheidet man in:

- *Low-output* Fistel ≤ 200 ml/d
- *Moderate-output* Fistel = 200–500 ml/d
- *High-output* Fistel ≥ 500 ml/d

Je höher die Fördermenge der Fistel ist, desto gravierender sind die klinischen Implikationen und die Heilungstendenz.

36.5 Symptomatik

Die Problematik welche insbesondere aus einer *high-output* Fistel zutage treten kann, kann mit der o. g. Trias von *Sepsis, Malnutrition und Flüssigkeits-/Elektrolytstörungen* zusammengefasst werden. Ferner können entlang des Fisteltraktes Abszesse oder Wunden mit chronischen Hautschäden entstehen.

36.6 Diagnostik

Ein grundlegendes Monitoring der Vitalparameter und Laborchemie um eine Dehydratation, Elektrolytentgleisung, Ernährungszustandsverschlechterung oder septische Entwicklung zu erkennen ist Grundvoraussetzung. Hierbei sollten regelmäßig Blut-, Urin- und Stuhlproben gewonnen und untersucht werden. Insbesondere das Screening auf Nährstoff- und Vitaminmangel sollten nicht vernachlässigt werden.

Um die Versorgung der Fisteln verbessern zu können oder zur Statuserhebung nachdem sich der Patient klinisch stabilisiert hat, haben sich diverse radiologische Untersuchungsmodalitäten bewährt. Mittels Fistulogramm kann nach Intubation und Applikation eines Kontrastmittels ein großer Informationsgewinn erzielt werden. Hiermit können Länge, Ursprung, Traktverlauf, distale Stenosen am Darm o. Ä. ermittelt werden. Zur Abszesslokalisation bzw. -detektion oder Bewertung der Fistelumgebung oder des Darmes kann eine CT-Bildgebung oder MR-Bildgebung gewonnen werden. Bei Fisteln im oberen Gastrointestinaltrakt kann eine Endoskopie möglicherweise wichtige Erkenntnisse oder Therapieoptionen bieten.

36.7 Therapie konservativ

Je nach Schweregrad der Ausprägung der Fistel und dem ggf. begleitendem Darmversagen können unterschiedliche Konzepte zum Einsatz kommen. Die Therapie bedarf jedoch sowohl in der konservativen als auch chirurgischen Vorgehensweise das enge Zusammenspiel mehrerer Experten. Hierunter sind Heilungschancen von bis zu 85 % erzielbar. Allein durch eine suffiziente konservative Therapie können ca. ein Drittel aller Fisteln spontan abheilen.

Ziel der Therapie ist dabei hinsichtlich des Kurzdarmsyndroms die Etablierung eines ausgeglichenen Energie- und Flüssigkeitshaushaltes unter Berücksichtigung der Lebensumstände und Anforderungen an Mikro- und Makronährstoffen. In Bezug auf das Fistelleiden können vier wichtige Therapiekriterien genannt werden:

- Flüssigkeitsausgleich/Nutrition
- Drainage möglicher Abszesse/Sepsiskontrolle
- Kontrolle der Ausfuhr
- Hautschutz/Wundversorgung

Eine erhebliche Morbidität und Mortalität entsteht auf lange Sicht gesehen durch das Risiko von rezidivierender Sepsis, Rezidivfisteln sowie Leberversagen. Daher zielt die Therapie neben den o. g. Punkten auch im Besonderen auf die Vermeidung von Komplikationen.

36.7.1 Flüssigkeitsausgleich/Nutrition

Insbesondere bei hohen Dünndarmfisteln kann es zu einer massiven *high-output* Situation kommen, welche Flüssigkeitsverluste von über 4 L/24 h verursachen kann. Dabei ist das Auftreten einer Hypokalämie die häufigste Elektrolytentgleisung und diese sollte aggressiv ausgeglichen werden. In der Regel können die hochvolumigen Flüssigkeitsverluste aus dem oberen Gastrointestinaltrakt nur mithilfe von intravenöser Flüssigkeitstherapie mittels Vollelektrolytlösung ersetzt werden. Sind die Flüssigkeitsverluste oral kompensierbar, so kann bei rezidivierenden Elektrolytentgleisungen auf orale Rehydratationslösungen zurückgegriffen werden. Generell sollten hypotonische Getränke wie z. B. reines Wasser nur limitiert eingenommen werden, da diese eine Diffusion von Wasser und Natrium ins Darmlumen bedingen und dadurch den Flüssigkeitsverlust erhöhen können.

Bezüglich der Ernährung sollte falls möglich die enterale Ernährung favorisiert werden. Dies begünstigt die Adaptation des Darmes, also die Erhöhung der resorptiven Kapazität durch Wachstum der Darmzotten und scheint das Risiko für Thrombosen und Infektionen zu verringern. Eine hochkalorische und ballaststoffarme Ernährung ist dabei vorzuziehen, da so eine möglichst langsame Passage und somit längere Resorptionszeit erzielt werden. Bei intaktem Kolon können auch über das Kolon mittelkettige Fettsäuren resorbiert werden. Diese stellen somit insbesondere zu Beginn der Adaptationsphase die Fettquelle der Wahl dar. Auch über die Fistel kann ernährt werden, sofern der abführende Darm kanuliert werden kann und mindestens 75 cm aboraler Darm zur Verfügung stehen.

Sollte eine enterale Ernährung nicht möglich sein oder ausreichen, so stellt die parenterale Ernährung mittlerweile eine etablierte Option dar. Zur genauen Berechnung der erforderlichen Makronährstoffe und Mikronährstoffe stehen mittlerweile hochspezialisierte Ernährungsexperten zur Verfügung. Im Allgemeinen benötigt ein Patient 25–32 kcal/Tag bei einer Eiweißzufuhr von 1,5 g/Kg/KG. Das Erzielen eines guten Ernährungszustandes hat hohe Bedeutung, da dies die Morbidität senkt und die Heilungschancen signifikant verbessert.

36.7.2 Drainage möglicher Abszesse/Sepsiskontrolle

Sepsis und intraabdominelle Abszesse sind eine ernstzunehmende Komplikation in dieser Patientenpopulation. Mittels Bildgebung können eventuelle Verhaltformationen detektiert werden und heutzutage in der Regel mittels CT-gesteuerter Drainage behandelt werden. Bei unzureichender Drainage kann entlang der einliegenden Drainage geschnitten und dickere Drainagen appliziert werden. Eine Re-Laparotomie sollte möglichst in den ersten 6 Monaten vermieden werden.

36.7.3 Kontrolle der Ausfuhr

Eine wirkungsvolle Ausfuhrkontrolle wirkt sich in vielerlei Hinsicht positiv aus. Zum einen verringert sich dadurch der zum Teil sehr erhebliche Flüssigkeitsverlust, zum anderen kann hiermit die enterale Nutrition verbessert werden, da eine längere Transitzeit die Resorptionszeit erhöht. Ein geringerer Fluss über die Fistel stellt nicht zuletzt für den Patienten eine pflegerisch bessere Situation dar.

Im Allgemeinen kommen hierfür Antidiarrhoika zum Einsatz, wie z. B. hochdosiertes Loperamid oder Tinctura opii. Aufgrund des z. T. fehlenden enterohepatischen Kreislaufs muss hierbei mit sehr hoher Dosierung gearbeitet werden. Insgesamt konnte mit o. g. Mitteln eine Reduktion des Wasser- und Salzverlustes um 20–30 % gezeigt werden. Eine Reduktion der Magensekretion kann mittels Protonenpumpeninhibitoren oder H₂-Blockern etabliert werden. Dabei scheinen H₂-Blocker die Magensekretion wirkungsvoller zu verringern. Trotz reduziertem Flüssigkeitsverlust scheinen die Magensäureblocker keinen positiven Einfluss auf die Resorption auszuüben.

Clonidin subkutan konnte bei *high-output* Stomas und Fisteln eine wirksame Reduktion der Fördermenge zeigen und ist somit als Therapiezusatz denkbar, sofern die Kreislaufsituation das zulässt.

Cholestyramin kann bei chologener Diarrhoe in Erwägung gezogen werden. In Studien konnte hiermit eine verbesserte Resorption von Nahrungsfetten und Kalzium gezeigt werden.

Antisekretorisch können ebenfalls die synthetischen Abkömmlinge des Somatostatins angewendet werden. Somatostatin selbst hat aufgrund seiner Halbwertszeit von 1–3 Minuten nur eine begrenzte klinische Anwendbarkeit. Mittels dem Analogon Octreotid (Halbwertszeit 2 h) konnte in Studien eine Output-Reduktion von 40–93 % demonstriert werden und somit indirekt auch eine deutlich verkürzte Verheildauer und erhöhte Tendenz zur Spontanheilung erzielt werden.

Teduglutide ist ein Analogon des *Glucagon-Like Peptide 2* und gilt als intestinotrophes Medikament. Es stimuliert das Wachstum der Mukosazellen im Dünndarm, insbesondere im Jejunum und kann somit die Resorptionsfläche des Darmes erhöhen. Bei Langzeitanwendung von Teduglutide sind engmaschige Koloskopien von Nöten, da eine vermehrte Adenomentstehung damit vergesellschaftet ist.

36.7.4 Hautschutz/Wundversorgung

Die Haut um die Fistel herum ist mitunter hohen Belastungen ausgesetzt, wie z. B. dauerhafte Nässe oder irritierende Substanzen im Sekret. Bei enteroatmosphärischen Fisteln besteht meist auch eine riesige Wundumgebung. Gerade hierfür ist das Hinzuziehen von geschulten Wund- und Stomafachpflegenden elementar. Die Sicherheit und Anwendbarkeit von Vakuumverbandssystemen bei enteroatmosphärischen Fisteln ist noch nicht abschließend geklärt. Zum einen kann der verbesserte Sekretabtransport zu einer verbesserten Wundheilung führen, jedoch scheint ein leicht erhöhtes Risiko, wenn auch nicht signifikant, für die Entstehung weiterer Fisteln unter dem dauerhaften Sog zu bestehen.

36.8 Therapie operativ

Im Hinblick auf die Kurzdarmsymptomatik ist in der Regel die primäre chirurgische Intervention die Etablierung eines langfristigen zentralvenösen Zuganges, um die Flüssigkeits- und Ernährungstherapie sicherzustellen. Hierbei sollten Venen der oberen Körperhälfte aufgrund der deutlich geringeren Infektions- und Thrombosegefahr und nicht zuletzt auch wegen des Patientenkomforts und der geringeren Neigung zu Okklusion bevorzugt werden. Bezüglich der Wahl der Katheterart stehen zur Langzeitversorgung das Portsystem und der Hickmankatheter zur Wahl. Obwohl der Hickmankatheter mit dem extrakorporalen Zugang eine möglicherweise negative Auswirkung auf die Lebensqualität hat, ist er in Puncto Thrombosierung und Infektanfälligkeit dem Port überlegen.

Operativ stehen sowohl endoskopische, perkutane, als auch offenchirurgische Optionen zur Wahl, welche je nach Fistellokalisierung zum Einsatz kommen können.

Endoskopisch kann mittels Clipapplikation oder Endoloop (Ethicon Inc., Somerville, NJ) das endoluminale Ostium verschlossen werden und somit die Fistel zur Abheilung gebracht werden.

Das perkutane Einbringen von Fibrinkleber oder sonstigen Füll- und Klebstoffen kann in Einzelfällen auch in Erwägung gezogen werden, wobei es diesbezüglich nur wenig Erfahrungswerte gibt. Der Vorteil dieser Methode liegt darin, dass bei fehlendem Erfolg die Prozedur komplikationsarm wiederholt werden kann.

Eine definitive operative Sanierung der Fistel sollte in der Regel erst nach 4–6 Monaten in Angriff genommen werden. Manche Autoren propagieren 12–36 Monate zu warten, doch das kumulativ höhere Risiko für wiederkehrende Katheterinfektionen, Leberschäden und womöglich höheres Rezidivrisiko für die Fistel sprechen eher für die kürzere Wartezeit.

Grundsätzlich sollte bei der Operation das gesamte Darpaket mobilisiert werden und jedwede Verletzungen am Darm weitestgehend vermieden werden. Wenn das Fistelsegment vollständig mobilisiert und dargestellt ist, so ist eine Segmentre-

sektion des fisteltragenden Segmentes einer Übernähung vorzuziehen. Zur Reanastomosierung stellt die handgenähte Anastomose die bessere Option gegenüber der Stapleranastomose dar. Grund hierfür ist die in diesen Fällen seltener beobachteten Insuffizienzen oder Anastomosenerkrankungen.

Der Bauchdeckenverschluss ist nicht selten erschwert. Dabei ist eine Mesh-Einlage aufgrund des kontaminierten Operationsgebietes komplikationsträchtig. Die Verwendung von biologischem Netzmaterial, resorbierbaren Netzen oder Einbringung von gestielten Lappen wie z. B. eines Latissimus dorsi flap kann notwendig sein.

In Einzelfällen können Darmverlängerungsverfahren wie das Bianchi und STEP (*Serial Transverse Enteroplasty*)-Verfahren zum Einsatz kommen. Voraussetzung hierfür ist jedoch das Vorhandensein von dilatierten Darmschlingen als Ausdruck einer vollendeten Adaptation.

Nach scheitern aller o. g. konservativen Therapiemodalitäten kann eine Darmtransplantation als ultima ratio erwogen werden. Kriterien für die gescheiterte Therapie sind:

- zentrale Venenthrombosen mit Verlust von > 2 Zugängen
- eine oder rezidivierende systemische Kathetersepsis mit stationärer Therapie
- katheterassoziierte Pilzinfektion, septischer Schock oder ARDS (*acute respiratory distress syndrome*)
- rezidivierende Entgleisungen des Flüssigkeits-, Elektrolyt- und Säure/Base-Haushaltes
- fortgeschrittene/irreversible IFALD (*Intestinal Failure Associated Liver Disease*)

Es können folgende drei Varianten einer Darmtransplantation durchgeführt werden:

- isolierte Darmtransplantation
- kombinierte Leber-Darm-Transplantation
- Multiviszeraltransplantation mit/ohne Leber

Dabei zeigen die Daten ein besseres 5-Jahres-Transplantatüberleben bei der kombinierten Leber-Darm-Transplantation im Vergleich zur isolierten Darmtransplantation (46 % vs. 42 %). Grund hierfür scheint eine immunologische Schutzwirkung der Leber auf das Darmpaket zu sein. Im Kontrast dazu steht ein 1-Jahres-Überleben bei Kurzdarmsyndrom mit irreversibler Leberschädigung von 20–30 %.

36.9 Komplikationen

Die Komplikationen können entweder durch das Vorhandensein der Fisteln oder durch die Therapie entstehen. Häufige Komplikationen entstehen durch Sepsis oder Flüssigkeits- und Elektrolytentgleisungen. Dabei stellt eine Sepsis mit ca. 30 % der Fälle die häufigste Todesursache dar. Grund hierfür können intraabdominelle Abs-

zesse oder katheterassoziierte Infekte (50 %) sein. Die Therapie hierfür sind gezielte Drainagen und eine entsprechende antibiotische oder antimykotische Therapie.

Die langfristige parenterale Ernährung allein hat bereits eine erhebliche Morbidität und eine Mortalität von bis zu 30 % zur Folge. Das Auftreten von Gallensteinleiden kann gehäuft beobachtet werden, sowie eine progrediente Steatose, Fibrose bis hin zur Zirrhose der Leber (sog. IFALD, *Intestinal Failure Associated Liver Disease*). 15 % der parenteral ernährten Patienten sind nach einem Jahr betroffen. Die Mortalität hiervon beträgt 100 % nach zwei Jahren! Es wird an der Optimierung der Zusammensetzung der parenteralen Nahrung gearbeitet. Nach den Empfehlungen der aktuellen S3-Leitlinie sowie der ESPEN scheinen folgende Zusammensetzungen vor Leberschäden zu schützen:

- Proteingehalt 1,5 g/Kg/KG
- Glukose und Fett im Verhältnis 60:40
- Omega 3 und Omega 6 Fettsäuren im Verhältnis von 1:1–1:3

Katheterinfektionen stellen eine erhebliche Belastung dar. Autoren gehen von mindestens einem Krankenhausaufenthalt pro Jahr und Patient allein aufgrund einer Katheterinfektion aus. Eine adäquate Pflege des zentralvenösen Zuganges stellt dabei das wichtigste Präventionskriterium dar. Nichtsdestotrotz besteht insbesondere bei Patienten mit Darmfisteln ein besonders hohes Risiko. Das Blocken des Katheters mit Taurolidin hat in einzelnen Studien eine Verringerung der Katheterinfektionen zeigen können.

Aufgrund der oftmals massiven Bauchdeckendefekte und subsequenten Rekonstruktionen sind die Patienten postoperativ besonders gefährdet für Wundinfektionen und Wundheilungsstörungen. Die Wundkomplikationsrate liegt bei 25–50 % und ist bei adipösen Patienten höher. Das Risiko früher Narbenhernien liegt bei 20–30 %.

Insgesamt besteht trotz maximaler konservativer und operativer Therapie ein Rezidivrisiko von 19 %. Die Gesamtmortalität beträgt 3 % und die Verschlussrate liegt in der aktuellen Literatur bei 80–97 %. Dabei ist in ca. 30 % aller Fälle eine konservative Therapie allein ausreichend. Eine Rückkehr zur vollständigen enteralen Ernährung konnte in 79–100 % der publizierten Studien erlangt werden.

36.10 Prävention

Die Prävention von Kurzdarmsyndrom und abdominalen Fisteln bedeutet angesichts der Ätiologien zum einen eine aggressive und proaktive Therapie bei Morbus Crohn, zum anderen eine wirkungsvolle Prävention von chirurgischen Komplikationen oder Einschränkung der Darmresektionen. Dies kann zum Beispiel durch zügige Diagnostizierung von Darmischämien und rasche Etablierung von angiographischen Interventionen erfolgen. Im Zweifel kann ein geplanter *Second-look* zur Vermeidung

überflüssiger Resektion führen. Bei stenosierendem Morbus Crohn sollte im Zweifel eine Strikturoplastik einer Resektion vorgezogen werden.

Angesichts der Komplikationen unter einer laufenden Therapie eines Darmversagens und/oder kompliziertem Fistelleiden, kann mittels engmaschiger interdisziplinärer Zusammenarbeit und auch mittels Patientenschulung eine wirkungsvolle Reduktion von Infekten oder nutritionellen Dysbalancen erzielt werden.

Weiterführende Literatur

- Bianchi A. Intestinal loop lengthening – a technique for increasing small intestinal length. *J Pediatr Surg.* 1980;15(2):145–151.
- Bharadwaj S, Tandon P, Gohel TD, et al. Current status of intestinal and multivisceral transplantation. *Gastroenterol Rep (Oxf).* 2017;5(1):20-28.
- Grant D, Abu-Elmagd K, Reyes J, et al. Intestinal transplant registry report: global activity and trends. *Am J Transplant.* 2015;15(1):210–219.
- Kim HB, Fauza D, Garza J, et al. Serial transverse enteroplasty (STEP): a novel bowel lengthening procedure. *J Pediatr Surg.* 2003;38(3):425–429.
- Lamprecht G, Pape UF, Witte M, Pascher A. S3-Leitlinie der Deutschen Gesellschaft für Ernährungsmedizin e. V. in Zusammenarbeit mit der AKE, der GESKES und der DGVS. Aktuelle Ernährungsmedizin. 2014;39(2):e57-e71.
- Pironi L, Arends J, Bozzetti F, et al. ESPEN guidelines on chronic intestinal failure in adults. *Clin Nutr.* 2016;35(2):247–307.
- Rege A. The Surgical Approach to Short Bowel Syndrome – Autologous Reconstruction versus Transplantation. *Viszeralmedizin.* 2014;30(3):179–189.
- Schaffler H, Daraban AF, Roggenbrod S, et al. Characterization of refractory port-related blood stream infections in intestinal failure patients on parenteral nutrition. *Z Gastroenterol.* 2011;49(3):335–339.
- Thompson JS. Short Bowel Syndrome and Malabsorption – Causes and Prevention. *Viszeralmedizin.* 2014;4(30):174–178.
- de Vries FEE, Atema JJ, van Ruler O, et al. A Systematic Review and Meta-analysis of Timing and Outcome of Intestinal Failure Surgery in Patients with Enteric Fistula. *World J Surg.* 2018;42(3):695–706.
- Williams LJ, Zolfaghari S, Boushey R. Complications of Enterocutaneous Fistulas and Their Management. *Clin Colon Rectal Surg.* 2010;23:209–220.
- www.espen.org
www.dgem.de

Stichwortverzeichnis

A

abdominelle Schmerzen 58
abdomino-perineale Rektumexstirpation 155, 156
Abszess 16
Abszessdrainagen 20
Abwehrspannung 18, 246
Adaptation 267
Adenokarzinom 67, 191
Adenome
– tubuläre 199
– tubulovillöse 199
– villöse 199
Adenomrezidive nach pEMR 207
Adipositas 27
adjuvante Therapie 133
advanced endoscopic imaging to identify the presence of submucosal invasion 209
aFAP 171
After
– klaffend 2
Aganglionose
– angeborene oder erworbene 34
akute Mesenterialischämie 255
Allgemeinmaßnahmen 44
Alteimer-Resektion 4
Alteplase 260
Altersabhängigkeit 14
Altersgipfel
– zwei 80
A. mesenterica inferior 253
A. mesenterica superior 253
anale intraepitheliale Neoplasien 148
Analfissur 38
Analkanalkarzinom 147
Analmukosaprolaps 3
Analrand 147
Analrandkarzinom 147
Anämie präoperative 233
Anastomoseninsuffizienz 75, 119, 142
Anastomosenstenose 73, 143
Anastomosierung 262
Angina abdominalis 256
Anomanometrie 41
anorektaler Befall 82
Antibiotikaprophylaxe 233
Antibiotikatherapie 22

anti-TNF-alpha-Präparate 89
Anti-TNF-Medikation 74
APC-Gen (Adenomatous Polyposis Coli) 166
Appendektomie
– Goldstandard 248
– Komplikationen 250
– offen 249
Appendix
– blande 250
Appendixstumpf 248
Appendizitis 89
– akute 243
– gangränös 244
– Inzidenz 245
– Klassifikation 245
– Komplikationen 250
– konservativ 247
– Lebenszeit-Risiko 245
– Prävention 250
– retrocoecal 246
Arteria mesenterica inferior (AMI) 139

B

Backwash-ileitis 61
bakterielle Translokation 14
ballaststoffreiche Kost 44
Basisdiagnostik 54
Bauchschmerzen
– krampfartige 82
Beckenboden-Boards 42
Beckenbodensynergie 38
Beckenbodentraining 44
Beckenexenteration 157
begrenzte Tumorlast 194
Behandlungskonzept multimodal 233
Behandlungspfad 234
Beschwerdepersistenz 24
Bestrahlung 69
Bethesda Kriterien 161
Bianchi und STEP 275
Bilanzierung 227
Biologie der Peritonealkarzinose 192
Biologikatherapie 74
Biopsie 42
biopsychosoziales Erklärungsmodell 58
Bio-Psycho-Soziales Modell 52

Blasenkatheter 233
 Blinddarm-Entzündung 243
 Blutung
 – akute 66
 BRAF – Analyse 164
 BRAF-Mutation 143
 BRAF-Mutationen 174
 Bridging 28
 Bristol-Stool-Skala 37
 bronchopulmonales System 178

C

CDAI 81
 C. difficile 86
 Chimney 224
 chirurgische Optionen 90
 Chromoendoskopien 87
 Chromogranin A 181
 chronische Mesenterialischämie 254, 255
 chronische Nierenerkrankung 22
 circumferential resection margin, CRM 130
 Cleveland Constipation Score 37
 Clipverschluss der Abtragungsfläche 213
 Clonidin 273
 CME 111
 Colon descendens 116
 Colon transversum 112
 Colostoma 217
 Complete mesocolic excision 68
 complete redistribution phenomem, CRP 192
 Computertomographie 19
 Condylome 153
 Coning 138
 CpG Insel Methylierungsphenotyp (CIMP) 174
 CRP 86
 CT 180, 187
 CT-Angiographie 26
 cuffitis 73
 cytoreductive surgery, CRS 191

D

DALM 69
 Damage control 28
 Darmatonie 233
 Darmerkrankungen
 – entzündliche 247
 darmnahe Absetzung 92
 Darmparalyse 19

Darmresektion 260
 Darmtransplantation 267, 275
 Darmverlängerungsverfahren 275
 Darmvorbereitung 233
 Defäkographie 41
 definitive Ileostomie 70
 DELORES 10
 Denonvilliers'schen Faszie 137
 Desmoidtumoren 167
 Deutsche Leitlinie 74
 Diarrhöe
 – chronische 63
 Differentialdiagnostik 19
 Dignitätseinschätzung 202
 diskontinuierlich 79
 Diskontinuitätsresektion 27
 Divertikelblutung 14
 Divertikelkrankheit 16
 Divertikulitis 13
 Divertikulitisrezidiv 26
 DNA MisMatchRepair (MMR) Gene 161
 doppelläufige protektive Ileostomie 73
 dorsale Mobilisation 7
 Dotatate 180
 Doublestaple-Anastomose 168
 double-stapling 72
 Drainagen 249
 dreiteilige Gradierung 179
 Dünndarmpassagestörung 47
 Durchleuchtung 41
 durchschnittliche KTZ 30–40 Stunden 39

E

ECCO-Leitlinie 75
 EHTG (European Hereditary Tumor Group 163
 eineiige Zwillinge 62
 eingehende diagnostische Abklärung 56
 Einschussfistel 94
 Elastingehalt 15
 eliminiertes Rezidivrisiko 206
 Embolektomie 262
 Embolisation 26
 embolischer Verschluss
 – Emboliequellen 253
 en bloc-Resektion 206
 endoskopische Resektionskriterien 211
 endoskopischer Ultraschall 185
 Endosonographie 151

endovaskuläre Therapie 262
 enterische Myopathien 34
 enterische Neuropathien 34
 enterisches Nervensystem 33
 enterohepatischen Kreislaufs 273
 Enterostoma 217
 enterovesikale Fisteln 92
 Enterozele 40
 Entfernung mittels Biopsiezange 204
 Entleerungsablauf 37
 Entzündung 16
 Entzündungsschübe 24
 epitheloidzellige Granulome 89
 ERAS 233
 Erektionsstörungen 158
 Erhalt des terminalen Ileums 48
 Expertise des Endoskopikers 213
 explorative Laparotomie 260
 extraintestinale Manifestation 63
 extraintestinale Manifestationen 84
 extralevatorische Exstirpation 156
 extramurale venöse Infiltration (EMVI) 130

F

fäkales Calprotectin 86
 Familienanamnese
 – positive 177
 FAP 166
 Fascia pelvis parietalis (Waldeyer-Faszie) 137
 Fast-track 233
 Fast-track-Chirurgie 233
 Fat-creeping 83
 Fernmetastasen 121
 Fibrose 182
 Fistel 267
 Fistelbildungen 14
 Fisteln 82
 flushing 181
 Flüssigkeitssubstitution 22
 fortgeschrittenes Adenom (advanced adeno-
 ma) 199
 freie Perforation 24
 Full Thickness Resection Device 206
 5-HIAA 181
 funktionellen Magen-Darm-Erkrankungen 51

G

Gallensalzverlustsyndrom 47
 Gangrän 254
 gastrointestinale Malignome 149
 Gastro- und/oder Kolonoskopie 180
 Gefäßbypass 262
 geklammerte Seit-zu-Seit Anastomosen 94
 genetische Risikofaktoren 80
 genetisches Risiko 15
 genetische Veranlagung 62
 glatte Darmwandmuskulatur 33
 granular type (LST-G) 200
 gynäkologische Untersuchung 56

H

Hämorrhoidalthrombose 38
 handgenähte End-zu-End-Anastomosen 94
 Hartmann-OP 232
 Hemikolektomie rechts 113
 Henicke-Mikulicz Strikturoplastik 92
 Herdsanierung 27
 Hernie
 – parastomale 228
 high-output 273
 high-output Situation 75
 High output Stoma (HOS) 229
 High Output Stoma (HOS) 227
 Hirschsprung M. 34
 Histologische Untersuchungen 23
 HIV 151
 Home Care Unternehmen 230
 HPV-Impfung 159
 HPV-Infektion 148
 HPV-Infektionen 159
 Hyperkoagulabilität 254
 hypertherme intraperitoneale Chemotherapie
 (HIPEC) 191, 196
 Hypervolämie 233, 237

I

ICD Klassifikation 245
 IFALD 267, 275
 ileoanale Pouch-Rekonstruktion 69
 Ileocaecalregion 82
 Ileopouchanale-Anastomose (IPAA) 168
 ileopouchanale Handanastomose 73
 Ileostoma 217
 iliorektale Anastomose 46

Imatinib 185
 Immunsuppression 22
 Immunsuppressiva 63
 immunsuppressive Therapie 14
 Immunsupprimierte 25
 Indikationsstellung zur Operation 64
 Infusionstherapie 233, 237, 238
 Inkarzeration 254
 interdisziplinäre Betreuung 64
 interstitielle Cajal-Zellen 33
 intestinaler Barrieredefekt 79
 intestinale Schrittmacherzellen 33
 intestinales Versagen
 – intestinal 267
 intraepitheliale Neoplasien 69
 intraepitheliale Neoplasien 87
 intravenöse Antikoagulation 260
 Intussuszeption 35
 Inzidentalome 182
 Inzidenz 14
 Irrigation 230
 isolierter Ileozökalbefall 91

J

Jejunostoma 217
 JNET-Klassifikation 202
 J-Pouch 61, 71, 168
 J-Pouch-Anlage 65

K

Karzinoide 177
 karzinoides Syndrom 177, 179
 karzinoide Syndrom 181
 Karzinom 69
 Katheter-Aspirations-Embolektomie 260
 Keimbahnmutationen 161
 Ki-67 labeling index 179
 Kinderwunsch 67
 KIT Rezeptor Tyrosin Kinase Onkogen 183
 Klammernähte 6
 Klopfschmerz 246
 Kock-Pouch 61
 Kolektomie
 – notfallmäßige 66
 Kolektomie mit Blindverschluss 64
 Kollagen-Typ 15
 koloanale Anastomose 5
 Kolonkarzinom 99, 247

Kolonstenosen 69
 Kolontransitzeit 36, 39
 Kolontransitzeitbestimmung 3
 kolorektales Karzinom 106
 Kolorektum Neoplasien 96
 Koloskopie 21, 26, 151
 Kolostomie 27
 Komorbidität 28
 komplette Remission 155
 Komplikationen 28
 Komplikationsraten 97
 komplizierte Verlaufsform 22
 Konglomerattumoren 83
 Kono-Anastomose 94
 Kontrastmittel-MRT 258
 Kontrollintervall 214
 Koprolithen 243
 Kortisonstosstherapie 64
 Kreislaufstabilität 27
 Krückstock-Form 224
 Kryptitis 14
 Kurzdarmsymptomatik 268
 Kurzdarmsyndrom 92, 263, 267
 kurzstreckige Resektion 92
 kurzstreckige Stenosen 92
 Kurzzeit-Radiatio 133

L

laparoskopisch 46
 laparoskopische Operation 75
 Laparoskopische Operationen 120
 laparoskopische Operationstechnik 27
 Lappenplastik 156
 laterally spreading tumors (LST) 200
 Lavage 24
 Lavage des Darmes 109
 Lebermetastasen 177
 Leistenlymphknoten 149, 155
 Leitlinie der DGVS 52
 Leitsymptom Diarrhö 59
 Letalitätsrisiko 23
 Leukozytose 19
 limitierte Resektion 70
 Linearcutter 6
 linksseitige Colitis 63
 lokale Tumorexzision 135
 Lokalisationsdiagnostik 26
 Lokalrezidiv 123, 156

Lokalrezidive 214
 Lokalrezidivrate 133, 137
 Loop-Ileostoma 218
 Loperamid 273
 Loslassschmerz 246
 Low Anterior Resection Syndrome (LARS) 143
 low-risk-Histologie
 – G1/G2-Läsionen ohne Lymphgefäßeinbruch 211
 LST-G
 – nodular mixed type mit großen Knoten (>1cm) 209
 LST-NG
 – pseudodepressed type 209
 Lubrifikationsstörungen 158
 Lymphknotenmetastasen 108
 Lymphödem 158

M

Magnetresonanztomografie 130
 Makroabszessformationen 24
 Makroperforationen 14
 Malignitätspotenzial
 – makroskopische Einschätzung des 209
 Malignitätsrisiko
 – Abschätzung 209
 MAP 172
 medikamentöse Therapie 44, 58
 medikamentöse Therapiealgorithmen 67
 mehrzeitiges 25
 mesenteriale Perfusion 253
 Mesenterialischämie 253
 Mesenterialvenenthrombose 253, 263
 Mesenterium 92
 mesokolische Faszie 113
 Mesorektum 1, 7
 metachrone Neoplasien 214
 Metalloproteinasen 15
 Meteorismus/Flatulenz 18
 Mikrobiom 62
 Mikrosatelliteninstabilität 164
 Mikrosatelliteninstabilität (MSI) 143, 161
 minimalinvasiv 236
 Mitoserate 184
 mitotischer Index 179
 MMR-Gen 174
 MMR-Mutation 164
 Mobilisation postoperative 233
 Mohnsamen-Test 21

Montrealklassifikation 80
 MR-Enteroklysma 88
 MRI 180, 187
 MRT 41
 MSH3 Polyposis 174
 mucocutane Separation 226
 mukokutane Pigmentation der Lippen 173
 Mukosektomie 73, 168
 Multifokalität 182
 multimodale Therapieverfahren 194
 multiple Faktoren 1
 Multiviszzerale Resektion 119
 Mutationsanalyse 171
 MUTYH-Gen 172
 muzinöses Karzinom 191
 myostatische Kontraktur 15

N

Nahtinsuffizienz 9
 Nahtrektopexie 7
 NAP 174
 neoadjuvante Radiochemotherapie 133
 neoadjuvante Therapie 109
 Netzarrosion 9
 Netzoperation 7
 neuroendokrine Tumormarker 179
 Neuro-peptiderge 24
 Neurotransmittersystem 15
 Next-Generation Sequencing (NGS) 172
 nicht-okklusive mesenteriale Ischämie 254
 nippelförmiges Einnähen 223
 non-granular type (LST-NG) 200
 Normothermie 237
 NOTES (natural orifice transluminal endoscopic surgery) 141
 Notfalloperation 24
 Nth like DNA Glycosylase 1 (NTHL1) - Gen 174
 Nutrition 267

O

Obstructed Defecation Syndrom (ODS) Longo Score 37
 Octreoscan 180
 Omentumplastik 139
 onkologisch 25
 onkologische Proktokolektomie 96
 onkologische Resektion 68

Operation
 – dringliche 22
 – elektive 23
 – frühelektive 22
 – Notfall- 22
 Operationsindikation
 – relative und absolute 92
 Operationsstrategie 97
 Operationsverfahren
 – 100 verschiedene 4
 operative Exploration 24
 operative Rekanalisation 262
 operative Sanierung 274
 Optimierung präoperativ 235
 orale Antibiotika 236
 Outlet-Obstipation 31
 Over-The-Scope-Clip OTSC 206

P

palliative Resektionen 121
 Papaverin 260
 Paris-Klassifikation 200
 Passageprobleme 89
 PDAI 81
 Penetranz
 – hundertprozentige 167
 Perforation 18, 67
 Perforationsrisiko 24
 Perfusionsangiographie 261
 Peridivertikulitis 13
 Periduralanalgesie 233
 perioperative Antibiotikaprophylaxe 109
 perioperative Heilungsrate 97
 periphere Nervus tibialis Stimulation 45
 Peritonealkarzinose-Index nach Sugarbaker (PCI) 194
 Peritonitis 23, 244, 256, 260
 perkutane Drainage 23
 PET 108
 PET-CT 151
 Peutz-Jeghers Syndrom (PJS) 173
 Pexienähte 7
 piecemeal-Resektion pEMR 205
 pit-pattern-Klassifikation 202
 Plantago ovata 227
 Plastersteinrelief 86
 Plattenepithelkarzinom 147
 PLSD 163
 PME (partielle Mesorektum Exzision) 138

Pneumatosis intestinalis 257
 Pneumaturie 18
 POLD 172
 POLE 172
 Polypen
 – gemischte 199
 – gestielte, taillierte und breitbasig wachsende (sessile) 200
 Polypen-assoziierte Faktoren 213
 PONV-Prophylaxe 236
 postinfektiöses Reizdarmsyndrom 15
 Postinfektiöses Reizdarmsyndrom (PI-RDS) 52
 postprandiale Bauchschmerzen 256
 pouch-anale Rekonstruktion 74
 Pouchfistel 73
 Pouchitis 76
 Pouch-Konfiguration 71
 Pouchversagen
 – erhöhtes Risiko 95
 PPAP 172
 präformierte Schwachstellen 13
 Prämedikation 233, 236
 präsakrale Raum 186
 Prävalenz 14
 Prävalenz 15–19,2 % 36
 Primärdiagnostik 20
 primäre Anastomose 27
 primäre Ileocaecalresektion
 – Level-I-Evidenz 96
 primäre Obstipation 32
 Primärprophylaxe 18
 programmierte Relaparotomie 262
 prokinetische Darmstimulation 35
 Proktitis 63
 Proktokolektomie 61
 Proktoskopie 39, 151
 Prolapserkrankungen 35
 Promontorium 7
 Propsective Lynch Syndrome Database 163
 PROSPER Studie 10
 protektives Stoma 75
 Pseudodivertikel 13

R

R0 Resektion 185
 Radiochemotherapie 147, 154, 155, 156
 random proximal distribution, RPD 192

RDS-Fälle
 – schwere 59
 RDS vom Blähtyp 59
 Reananstomosierung 28
 Rehn-Delorme 4
 Reizdarmsyndrom 24
 Reizdarm-Syndrom 32
 rekonstruktive Operation 65
 rektale Endosonografie (REUS) 132
 rektosigmoidaler Übergang 100
 Rektumexstirpation
 – abdomino-perineale 138
 Rektumkarzinom 99
 Rektumprolaps 35
 Rektumresektion
 – intersphinktere 138
 – (tiefe) anteriore 138
 Rektumvorderwand 7
 Rektumwand 5
 Rektusmuskulatur 222
 Rektusscheide 222
 remissionserhaltend 90
 Reperfusionsschaden 254
 Re-Pouch 75
 Resektion
 – segmentale, sparsame 94
 Resektionsausmaß 112
 Resektionslinie 26
 Resektionsverfahren
 – Art 213
 Reservoir 5
 restaurative Proktokolektomie 95
 Restproktektomie 70
 retroperitoneal blind endende Fisteln 92
 retrorektale Raum 186
 Rezidivprophylaxe 90
 Rezidivrisiko 276
 Risikofaktoren für das Versagen der EMR 210
 roboter-assistiert 61
 Robotic 120
 Rom-IV-Kriterien 32
 Rom-Klassifikation
 – empfohlen Subtypen 51
 Rundklammernahtgerät 72
 Rutgeerts Score 81

S

S3 Sakral-Level 188
 Sakralnervenmodulation 45
 Salvage-Exstirpationen 156
 Schlingenresektion 204
 Schwenklappen des Musculus gluteus
 maximus 139
 Screeningkoloskopie 164
 segmentale Kolektomie 46
 segmentale Resektion 48
 segmentales Kolon-Crohn 94
 sekundäre Obstipation 32
 septisch 23
 serratierte Dickdarmpolypen 174
 serratierter Karzinogeneseweg 199
 Serumalbumin 97
 sessile serratierte Adenome (SSA) 199
 Sexualfunktionsstörungen 155
 Siegelringzellkarzinom 191
 Sigmakarzinom 118
 Sigmaresektion (Frykman/Goldberg) 7
 sklerosierende Cholangitis 84
 Slow-Transit-Obstipation 31
 Somatostatinanaloga 178
 Sonographie 19
 Spatium rektovaginale 7
 Spätkomplikationen 17
 Sphinkterinfiltration 155
 Spiegelstuhl 2
 Split-Stoma 218
 S-Pouch 71
 Stadieneinteilung 105
 Staging 130
 starre Rektoskopie 132
 Stenosen 14, 82
 Stent-PTA 260
 step-up-approach 90
 STK 11-Gen 173
 Stoma
 – permanentes 219
 Stoma-Nekrose 226
 Stomaobstruktion 226
 Stomaposition 221
 Stomaprolaps 228
 Stomaretraktion 223, 226
 Stomat
 – temporäres 218
 Stomatherapeut 220
 Strahlentherapie 154

Strikturoplastik nach Michaelassi 93
 Strikturoplastiktechniken 92
 Studie
 – randomisiert kontrollierte, aus den Nieder-
 landen 91
 Stufenbiopsien 87
 Stuhlentleerungsstörungen 155
 Stuhlfrequenz 37
 Stuhlinkontinenz 158
 Stuhlkonsistenz 37
 subtotale Kolektomie 26, 46, 48
 Szintigrafie 41

T

tabuisiertes Thema 36
 TaTME (transanale TME) 137
 1000 µm-Grenze 211
 Temperaturerhöhung 19
 Therapie
 – individualisierte, schweregrad-gestufte 57
 Therapieeskalation 67
 therapierefraktäre Situation 61, 91
 Thrombolyse 260
 Thromboseprophylaxe 233
 thrombotischer Verschluss 254
 Tinctura opii 227
 topische Steroide 67
 topisch wirksame Steroide 89
 totale Kolektomie 46
 toxisches Megakolon 64
 traditionelle serratierte Adenome (TSA) 199
 Transabdominell 7
 transanal endoscopic surgery (TES) 136
 transanaler Blutabgang 17
 transanaler Dekompressionsschlauch 170
 transanale TME (taTME) 168
 transanal minimal invasive surgery (TAMIS) 136
 Transfusionsbedarf 25, 66
 transmural 79
 Transversostoma
 – doppelläufiges 218
 Trinklösungen kohlenhydratreich 235
 Truelove/Witts
 – Kriterien 66
 Truncus coeliacus 253
 Tumoren
 – gemischte 186
 – kongenitale 186

– neurogene 186
 – ossäre 186
 tumor seedings 187
 Tumorsynndrome 183
 Tumortestung 162
 Tumorverteilung
 – günstige 194

U

Übergangszone 73
 Ulcus recti 2
 Ulzeration 61
 unkomplizierte Divertikulitis 22
 Urosepsis 25
 Urostoma 217
 Ustekinumab 89

V

Vaginahinterwand 7
 Valsalvamanöver 2
 Vasospasmus 260
 Vedolizumab 89
 Veränderungen der ICC 34
 Verfahrenswahl 27
 Verstopfungsbeschwerden 58
 Verwachsungen 89
 virtuelle Ileostomie 170
 viszerale Hypersensitivität 15
 Vitamin B12-Mangel 84
 Vitamin B12 Mangelerscheinungen 47
 vollständige Tumorresektion 196
 Vollwandaustülpung 1
 VRAM-Lappen 139

W

Wachstumsverzögerung 67
 Waldeyersche Faszie 1
 watch and wait 134
 Wells 7
 widespread cancer distribution, WCD 192
 wireless motility capsules 42

Y

Yersiniose 89

Z

Zigarettenrauchen 79

zirkumferentieller Resektionsrand 130

Zweitbefund 21

zweizeitiges Vorgehen 73

zytoreduktive Operation 191, 196

