

Заключение

Нематодозы сельскохозяйственных животных Алтайского края поражают разные органы и системы, чем затрудняют их лечение. Наибольшее распространение имеют диктиокаулез у жвачных, параскаридоз у лошадей, а также метастронгилез и аскаридоз у свиней. Наиболее беспокойство вызывает трихинеллез. Этот опасный зооантропоноз был выявлен в 1,2% случаев у свиней. Полученные данные могут помочь скорректировать комплексы лечебно-профилактических мероприятий, направленных на борьбу с гельминтозами сельскохозяйственных животных.

Библиографический список

1. Куликова О.Л. Моно- и микстпаразитозы животных в Среднем и Нижнем Поволжье и их биологическая опасность: дис. ... докт. вет. наук / 03.02.11, 06.02.02. – Нижний Новгород, 2010. – 356 с.
2. Шульц Р.С., Диков Г.И. Гельминтозы крупного рогатого скота и меры борьбы с ними. – Алма-Ата, 1961. – 214 с.
3. Демидов Н.В. Антгельминтики в ветеринарии. – М.: Колос, 1982. – 367 с.
4. Лысенко И.О. Экологические основы функционирования системы «паразит-хозяин» при энтомозах сельскохозяйственных животных: дис. ... докт. биол. наук / 03.00.19, 03.00.16. – М., 2009. – 324 с.
5. Абрамов В.Е. Теоретическое обоснование создания новых препаративных форм альбендазола и клозантела для борьбы с эндо- и эктопаразитами сельскохозяйственных животных: дис. ... докт. вет. наук / 16.00.04. – М., 2000. – 307 с.
6. Бессонов А.С. Ветеринарная гельминтология: проблемы девяностых // Вестник с.-х. наук. – М., 1988. – № 8/384. – С. 78-83.

7. Бессонов А.С. Экспериментальная терапия паразитарных болезней // Ветеринария. – 1996. – № 7. – С. 55-60.
8. Боровков М.Ф., Фролов В.П., Серко С.А. Ветеринарно-санитарная экспертиза с основами технологии и стандартизации продуктов животноводства. – СПб.: Лань, 2010. – 480 с.

References

1. Kulikova O.L. Mono- i mikstparazitozы zhivotnykh v Srednem i Nizhnem Povolzhe i ikh biologicheskaya opasnost: dis. ... dokt. vet. nauk: 03.02.11, 06.02.02. – Nizhniy Novgorod, 2010. – 356 s.
2. Shults R.S., Dikov G.I. Gelmintozы krupnogo rogatogo skota i mery borby s nimi. – Alma-Ata, 1961. – 214 s.
3. Demidov N.V. Antgelmintiki v veterinarii. – M.: Kolos, 1982. – 367 s.
4. Lysenko I.O. Ekologicheskие osnovы funktsionirovaniya sistemy «parazit – khozyain» pri entomozakh selskokhozyaystvennykh zhivotnykh: dis. ... dokt. biol. nauk: 03.00.19, 03.00.16. – M., 2009. – 324 s.
5. Abramov V.E. Teoreticheskoe obosnovanie sozdaniya novykh preparativnykh form albendazola i klozantela dlya borby s endo- i ektoparazitami selskokhozyaystvennykh zhivotnykh: dis. ... dokt. vet. nauk: 16.00.04. – M., 2000. – 307 s.
6. Bessonov A.S. Veterinarnaya gelmintologiya: problemy devyanostykh // Vestnik s.-kh. nauk. – 1988. – № 8/384. – S. 78-83.
7. Bessonov A.C. Eksperimentalnaya terapiya parazitarnykh bolezney // Veterinariya. – 1996. – № 7. – S. 55-60.
8. Borovkov M.F., Frolov V.P., Serko S.A. Veterinarno-sanitarnaya ekspertiza s osnovami tekhnologii i standartizatsii produktov zhivotnovodstva. – SPb.: Lan, 2010. – 480 s.



УДК 619:611.83.617-089.578.16:636.8

**О.Р. Скубко
O.R. Skubko**

**МОРФОЛОГИЧЕСКОЕ ОБОСНОВАНИЕ СПОСОБА ОПЕРАТИВНОГО ДОСТУПА
ДЛЯ ВНУТРИОПЕРАЦИОННОЙ БЛОКАДЫ ТАЗОВОГО СПЛЕТЕНИЯ У СОБАКИ ДОМАШНЕЙ**

**MORPHOLOGICAL SUBSTANTIATION OF METHOD FOR SURGICAL ACCESS
FOR PELVIC PLEXUS INTEROPERATION BLOCK IN DOMESTIC DOG**

Ключевые слова: оперативный доступ, внутриоперационная блокада, тазовое сплетение, прямая кишка, матка, мочевого пузырь, обезболивание, патогенетическое лечение, собака домашняя.

Учитывая анатомотопографические и гистоструктурные особенности тазового сплетения предлагается техника оперативного доступа для его внутриоперационной блокады. Предлагаемым способом внутриоперационной блокады оперативный доступ осуществляется после проведения лапаротомии по клиническим показаниям у собаки домашней, при максимально достоверном мановизуальном кон-

троле положения иглы, ее направления и глубины вкола в любой момент введения. Этим обеспечивается направленное воздействие непосредственно на нервы прямокишечного и мочепузырнополового отделов тазового сплетения. Способ оперативного доступа для проведения внутриоперационной блокады тазового сплетения у собаки домашней рекомендуется использовать при лечебно-диагностических операциях на прямой кишке, матке и мочевом пузыре, придаточных половых железах самцов, а также для патогенетического лечения и профилактики послеоперационных осложнений.

Keywords: *operational access, interoperation block, pelvic plexus, rectum, uterus, urinary bladder, anesthesia, pathogenetic therapy, domestic dog.*

The technique of surgical access for interoperation block of pelvic plexus is suggested; the technique considers its features. The proposed method of interoperation block ensures surgical access after laparotomy for the indication in domestic dogs with

the most voracious manual-visual control of the needle location, direction and the depth on injection in every moment of injection. This method provides a punctate focused effect directly to the nerves of rectal and urocytic parts of the pelvic plexus. The method of surgical access is recommended to use for diagnostic and treatment surgeries in rectum, uterus and urinary bladder annexes genital gland in males and for pathogenic treatment and prevention of postoperative complications.

Скубко Олег Романович, к.в.н., доцент, каф. диагностики, внутренних незаразных болезней хирургии и акушерства, Омский государственный аграрный университет им. П.А. Столыпина. E-mail: Skubko63@mail.ru.

Skubko Oleg Romanovich, Cand. Vet. Sci., Assoc. Prof., Chair of Diagnosis, Internal Non-Contagious Diseases, Surgery and Obstetrics, Omsk State Agricultural University named after P.A. Stolypin. E-mail: Skubko63@mail.ru.

Введение

Известен способ блокады нервов в мезометрии и в мезоварии при овариоэктомии свинок и сук, включающий проведение лапаротомии, введение в брюшную полость между кишечными петлями, конца резиновой трубочки длиной 30 см, присоединенной к наполненному теплым анестезирующим раствором шприцу, медленное нажатие на поршень шприца, введение 2-3%-ного раствора новокаина в количестве 10-20 мл раствора на животное. Раствор свободно распространяется, омывая мезометрий и мезоварий [1, 3]. Возможно, патогенетическое и обезболивающее действие на отдельные околоорганные нервы мочеполювых органов брюшинного отдела таза оказывает предложенная для собак В.В. Решетняком и Л.Г. Смирновым внутрибрюшинная новокаиновая блокада, при которой оперативный доступ осуществляется «интраперитонеально» инъекцией через брюшную стенку, 0,5%-ного раствора новокаина для плоскостного орошения органов брюшной и частично тазовой полостей [2].

Целью и задачами работы является разработка морфологически обоснованного оперативного доступа для проведения внутриоперационной блокады тазового сплетения у собаки домашней, позволяющего безопасно и небольшой дозой анестетика провести узконаправленное обезболивание или патогенетическое воздействие на ганглии и экстраорганные нервы, служащие источником иннервации прямой кишки, каудальной части рогов, тела и шейки матки, мочевого пузыря, при необходимости максимально достоверного мановизуального контроля положения иглы, ее направления и глубины вкола в любой момент введения.

Материал и методы

Работа проводилась в период с 2012 по 2017 гг. в морфологической лаборатории и клинике ИВМиБ Омского ГАУ. Использовались методы макро-, микропрепарирования по В.П. Воробьеву, а также посмертное введение окрашенного черной тушью раствора латекса в околоорганную рыхлую волокнистую соединительную ткань брюшинного и внебрюшинного отделов тазовой полости. Материалом для исследований служили трупы беспородных собак мезоморфного типа,

погибших или подвергнутых эвтаназии по причинам, не связанным с заболеваниями и травмами органов таза. Эвтаназию животных осуществляли в соответствии с Европейской конвенцией по защите позвоночных животных, используемых для научных целей (2003). Материал для исследования доставлялся из спецавтохозяйства № 1 г. Омска и клиники ИВМиБ Омского ГАУ.

Результаты исследования

Тазовое сплетение у собаки домашней сформировано тазовыми, подчревными и прямокишечными ветвями срамных нервов. Тазовые нервы в количестве двух на левой и правой сторонах тела выходят из межпозвоночных отверстий первого и второго крестцовых сегментов на уровне тела подвздошной кости и суставной впадины таза и достигают прямокишечной части тазового сплетения. По своему ходу они разветвляются по рассыпному и дихотомическому типу. Подчревные нервы входят в краниальный отдел прямокишечной части тазового сплетения и объединяются с ветвью краниального тазового нерва. В месте объединения нервов на дорсолатеральной поверхности прямой кишки, на уровне середины тела первого крестцового позвонка располагается краниальный ганглий тазового сплетения. Он имеет форму треугольника с закругленными углами и маловариабельные размеры. Этот ганглий с левой стороны тела соединен нервной пластинкой с более каудальным ганглием, лежащим во втором более глубоком слое каудального отдела прямокишечной части тазового сплетения, на уровне каудальной половины тела второго крестцового позвонка. Ганглий имеет схожую с предыдущим форму. В него входит каудальная ветвь краниального тазового нерва, после его бифуркации. Кроме этого прямокишечная часть содержит крупный ганглий, в который вступают краниальная и каудальная ветви каудального тазового нерва, также лежащий во втором слое каудального отдела прямокишечной части тазового сплетения. Ганглий имеет овальную форму и такие же слабовариабельные размеры, как и два других. Седалищный нерв выходит из крестцового сплетения и отдает мощную ветвь в прямокишечную часть тазового сплетения. Эта ветвь идет каудальнее и парал-

тельно тазовым нервам, с которыми обменивается несколькими нервными стволиками.

Прямокишечная часть тазового сплетения собаки домашней в краниальном (брюшинном) отделе, локализуясь краниальнее ампулообразного расширения, имеет крупнопетлистый характер строения, а в каудальном (внебрюшинном, подфасциальном) – двуслойный мелкопетлистый (компактный) и локализуется на уровне краниальной половины прямокишечной ампулы. Остеотопически прямокишечная часть локализуется на уровне от каудального края тела седьмого поясничного позвонка и до краниальной границы тела второго хвостового позвонка.

Краниоventрально прямокишечная часть тазового сплетения собаки домашней переходит в мочепузырнополовую.

Мочепузырнополовая часть тазового сплетения расположена краниоventральнее прямокишечной части на дорсолатеральных поверхностях каудальной половины тела мочевого пузыря, его шейки, тела и шейки матки. Несмотря на множество связей эта часть тазового сплетения хорошо отличима от прямокишечной части органотопографически и также представлена краниальным (брюшинным) отделом, имеющим крупно- и среднепетлистый характер строения, и более компактным каудальным (внебрюшинным) отделом с двуслойной пространственной организацией. Скелетотопически эта часть сплетения локализуется на уровне от середины тела седьмого поясничного позвонка до уровня середины тела первого хвостового позвонка. Вблизи с уровнем прямокишечной части, у краниальной границы висцерального листка тазовой фасции мочепузырнополовая часть тазового сплетения содержит овальной формы ганглий, от которого берет начало каудальный маточный нерв (рис. 1).

На 3/4 своего объема обе части тазового сплетения латерально прикрыты висцеральным листком тазовой фасции.

Двуслойная пространственная организация тазового сплетения обеспечивается соединительнотканым каркасом, состоящим из рыхлой волокнистой соединительной ткани, основное вещество которого содержит большое количество взаимопереплетающихся коллагеновых и эластических волокон и содержит объемные включения жировой ткани, составляющие до 2/3 объема соединительнотканного слоя. Развитость соединительнотканной капсулы вокруг нервных элементов тазового сплетения так же, как и их изоляция, жировой тканью, требует адресной доставки растворов анестетиков к нервам сплетения в необходимом объеме. Последнее обстоятельство не является препятствием, так как в окружающей сплетение рыхлой волокнистой соединительной ткани много эластических волокон, позволяющих тканям восстанавливать пространственную организацию после депонирования и резорбции жидкостей.

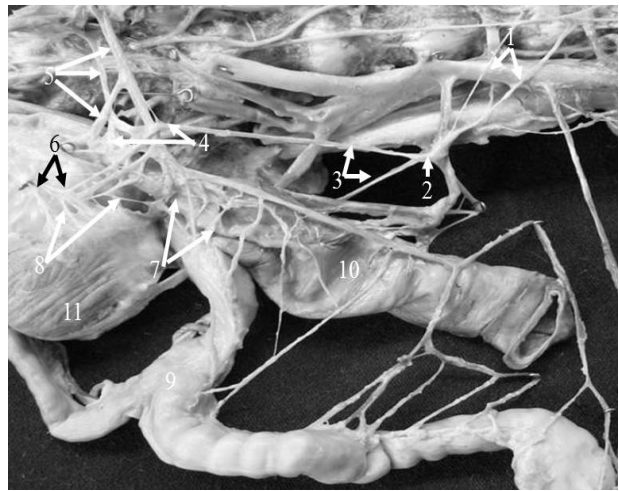

Рис. 1. Тазовое сплетение и источники его формирования (справа) у собаки домашней:
 1 – поясничные внутренностные нервы;
 2 – каудальный брыжеечный узел; 3 – подчревные нервы; 4 – нервные узлы тазового сплетения;
 5 – тазовые нервы; 6 – ветви срамного нерва;
 7 – нервы прямокишечной части тазового сплетения;
 8 – нервы мочепузырнополовой части тазового сплетения;
 9 – матка; 10 – прямая кишка; 11 – мочевого пузырь

Учитывая анатомотопографические и гистоструктурные особенности тазового сплетения нами предлагается техника оперативного доступа для его внутриоперационной блокады.

Оперативный доступ для проведения внутриоперационной блокады тазового сплетения у собаки домашней осуществляет следующим образом: проводят лапаротомию в позадипупочной области живота, через разрез брюшной стенки. В брюшной полости шпательными или пальцами сдвигают латерально весь органокомплекс каудальной половины брюшной полости, обнажая рыхлую соединительную ткань, заполняющую тазовые выпячивания брюшины и промежутки между прямой кишкой, шейкой мочевого пузыря, телом и шейкой матки. Затем в рыхлую соединительную ткань, в непосредственной близости от стенок прямой кишки, тела и шейки матки, шейки мочевого пузыря, под острым углом, например, 15° к медиальной поверхности висцерального листка тазовой фасции, вводят иглу шприца длиной до 12 см, канюля которой соединена с переходником полихлорвиниловой трубки или канюлей шприца. Иглу медленно продвигают в рыхлую соединительную ткань между висцеральным листком тазовой фасции и стенками ампулообразного расширения прямой кишки, тела и шейки матки, шейки мочевого пузыря на глубину от 3 до 10 см, предпосылая вводимый раствор продвижению иглы. Количество вводимого окрашенного раствора латекса составляет от 2 до 8 мл с каждой стороны тела (рис. 2).

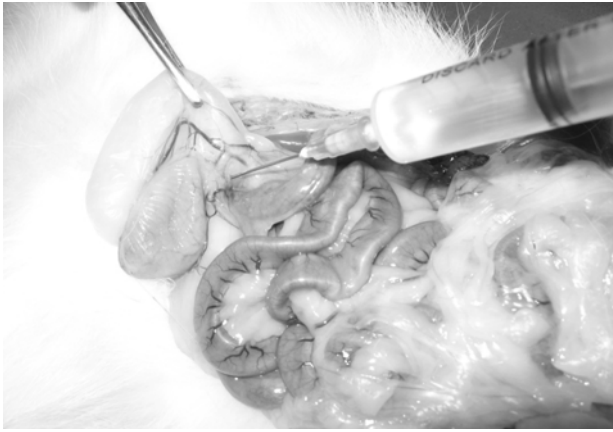


Рис. 2. Оперативный доступ для проведения внутриоперационной блокады нервов тазового сплетения у собаки домашней

Обсуждение результатов исследования

Недостатками способа орошения мезентерия, миометрия и мезовария являются низкие анатомичность и патогенетический эффект, из-за невозможности доставки растворов анестетиков к источникам иннервации органов тазовой полости, и высокая токсичность, так как способ предполагает использование высоких концентраций анестетиков в больших дозах.

Парасакральная блокада по способу И.А. Калашника воздействует на ветви срамного и геморроидальных нервов и показана для проведения обезболивания и патогенетического лечения области промежности, ануса, ампулообразного расширения прямой кишки, сфинктера шейки матки и наружных половых органов [3, 5]. Она не охватывает своим действием нервы тазового сплетения, служащие основным источником автономной иннервации органов малого таза у собак [4, 6, 7]. В результате обезболивающий и патогенетический эффекты не распространяются на мочевой пузырь, шейку, тело и рога матки. Кроме того, при введении игл в соединительнотканное пространство между крестцовой костью и прямой кишкой без визуального контроля продвижения иглы в тканях высок риск травмы стенки последней, либо срединных крестцовых артерии и вены.

Технический результат предлагаемой блокады заключается в повышении анатомичности, патогенетического эффекта, атравматичности способа, снижении токсичности при хирургических операциях. Обеспечивается точечное узконаправленное воздействие непосредственно на нервы прямокишечного и мочепузырнополового отделов тазового сплетения для обезболивания и патогенетического лечения прямой кишки, мочевого пузыря, каудальной части рогов матки, ее тела и шейки, т.е. повышается обезболивающий и патогенетический эффекты. Кроме того, увеличивается мобильность прямой кишки, шейки мочевого пузыря, тела и шейки матки при их эвакуации в просвет операционного разреза, из-за снижения болезненности этих манипуляций и расслабления мышечных

элементов связок мочевого пузыря и брыжейки прямой кишки в местах их прикрепления к брюшной стенке, а также гладкой мускулатуры тела матки, ее связок и брыжейки, которые у кошек и собак малоподвижны в силу слабого развития рыхлой соединительной ткани в каудальной половине тазовой полости.

Максимально достоверный mano-визуальный контроль положения иглы, ее направления и глубины вкола в любой момент введения обеспечивает максимальную атравматичность способа.

Заключение

При использовании предлагаемого способа оперативного доступа в эксперименте окрашенный раствор латекса коагулировал на всей площади локализации тазового сплетения, пропитывая околонервную рыхлую волокнистую соединительную ткань по всему объему, на уровне от середины тела седьмого поясничного позвонка до второго хвостового. В проекции этих сегментов раствор распространялся в околоорганной области тела, шейки матки и влагалища, также каудальной трети тела мочевого пузыря и его шейки, пропитывая рыхлую волокнистую соединительную ткань в зоне расположения нервных узлов обеих частей сплетения, выходящих из них нервов, а также отдельных нервных проводников, формирующих экстраорганные сплетения органов тазовой полости (рис. 3).

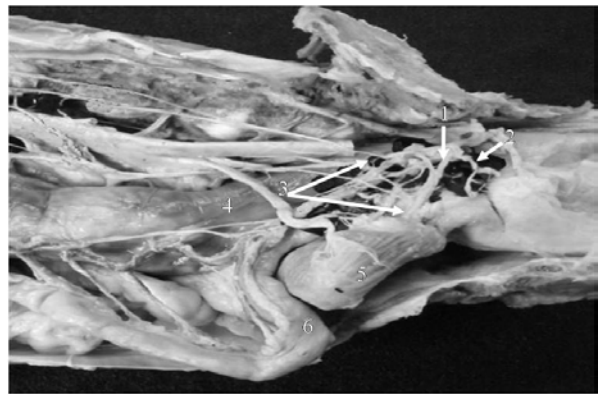

Рис. 3. Зона распространения окрашенного раствора, введенного оперативным доступом для внутриоперационной блокады тазового сплетения (фото с макропрепарата): 1 – тазовый нерв; 2 – срамной нерв; 3 – экстраорганные нервы краниального и каудального отделов мочепузырнополовой части тазового сплетения; 4 – прямая кишка; 5 – мочевого пузырь; 6 – матка

Способ оперативного доступа для проведения внутриоперационной блокады тазового сплетения у собаки домашней рекомендуется использовать при лечебно-диагностических операциях на прямой кишке, матке и мочевом пузыре, придаточных половых железах самцов, а также для патогенетического лечения и профилактики послеоперационных осложнений.

Библиографический список

1. Магда И.И. Местное обезболивание: руководство для вет. врачей. – М.: Сельхозгиз, 1955. – С. 200-201.
2. Решетняк В.В., Смирнов Л.Г. Профилактика и лечение послеоперационных осложнений при лапаротомии у собак // Актуальные проблемы науки в АПК: матер. межвузов. науч.-практ. конф. – Кострома, 2000. – Т. 1. – С. 150.
3. Сапожников А.Ф., Конопельцев И.Г., Андреева С.Д., Бакина Т.А. Местное обезболивание и методы новокаиновой терапии животных: учебно-метод. пособие. – СПб.: Лань, 2011. – 176 с.
4. Морфология автономной нервной системы органов брюшной и тазовой полостей пушных зверей / С.И. Шведов и др. – Омск: Изд-во ИВМ ОмГАУ, 2004. – 140 с.
5. Щербakov Г.Г., Старченков С.В. Незаразные болезни собак и кошек. – СПб.: Агропромиздат, 1996.
6. Юдичев Ю.Ф. К вопросу о влиянии новокаиновой блокады звездчатых узлов на течение экспериментального тромбоза плечевой вены // Животноводство: тр. Тюменского с.-х. ин-та. – Тюмень, 1967. – С. 135-150.
7. Юдичев Ю.Ф. Сравнительная анатомия вегетативного отдела нервной системы наземных позвоночных // Макроморфология сельскохозяйственных животных и пушных зверей клеточного содержания: сб. науч. тр. / ОмСХИ. – Омск, 1992. – С. 4-7.

References

1. Magda I.I. Mestnoe obezbolivanie: ruk. dlya vet. vrachej. – M.: Selkhozgiz, 1955. – S. 200-201.
2. Reshetnyak, V.V., Smirnov L.G. Profilaktika i lechenie posleoperatsionnykh oslozhneniy pri laparotomii u sobak // Aktualnye problemy nauki v APK – Materialy mezhvuzovskoy nauchno-prakticheskoy konferentsii. – Kostroma, 2000. – T. 1. – S. 150.
3. Sapozhnikov A.F., Konopeltsev I.G., Andreeva S.D., Bakina T.A. Mestnoe obezbolivanie i metody novokainovoy terapii zhivotnykh: uchebno-metod. posobie. – SPb.: Lan, 2011. – 176 s.
4. Morfologiya avtonomnoy nervnoy sistemy organov bryushnoy i tazovoy polostey pushnykh zverey / S.I. Shvedov [i dr.]. – Omsk: Izd-vo IVM OmGAU, 2004. – 140 s.
5. Shcherbakov G.G., Starchenkov S.V. Nezaraznye bolezni sobak i koshek. – SPb.: Agropromizdat, 1996.
6. Yudichev Yu.F. K voprosu o vliyani novokainovoy blokady zvezdchatykh uzlov na techenie eksperimentalnogo tromboflebita plechevoy veny // Zhivotnovodstvo: tr. Tyumenskogo s.-kh. in-ta. – Tyumen, 1967. – S. 135-150.
7. Yudichev Yu.F. Sravnitel'naya anatomiya vegetativnogo otdela nervnoy sistemy nazemnykh pozvonochnykh // Makromikromorfologiya sel'skokhozyaystvennykh zhivotnykh i pushnykh zverey kletochnogo soderzhaniya: sb. nauch. tr. / OmSKhI. – Omsk, 1992. – S. 4-7.



УДК 619:616.711/.721-073.756.8:636.7

Н.А. Козлов, А.Б. Склярова
N.A. Kozlov, A.B. Sklyarova

ОПЫТ ЛЕЧЕНИЯ ДЕГЕНЕРАТИВНОГО ПОЯСНИЧНО-КРЕСТЦОВОГО СТЕНОЗА (СИНДРОМ КОНСКОГО ХВОСТА) У СОБАК

OUR EXPERIENCE IN THE TREATMENT OF DEGENERATIVE LUMBOSACRAL STENOSIS (CAUDA EQUINA SYNDROME) IN DOGS

Ключевые слова: протрузия у собак, синдром конского хвоста у собак, синдром caudaequine у собак, МРТ позвоночника собак, пояснично-крестцовый стеноз собак.

Рассмотрен современный взгляд на хирургическое лечение дегенеративного пояснично-крестцового стеноза у собак. Существует достаточно большое количество видов хирургической коррекции данной патологии: дорсальная ламинэктомия, латеральная фораминотомия без стабилизации и со стабилизацией при помощи финтов или спиц. Приведены примеры применения вышеуказанных методов и представлены результаты лечения. В настоящее время для лечения патологии данного уровня, при наличии фораминального стеноза, оптимальным вариантом считаем технику стабилизации при помощи транспедикулярной конструкции. В случае клинически значимой протрузией в качестве единственной причины патологии наиболее оптимальным вариантом является проведение дорсальной ламинэктомии. Перед проведением операции необходимо провести тщательное предоперационное планирование, базирующееся на данных КТ и МРТ как для корректного подбора им-

плантов, так и для снижения вероятности интраоперационных ошибок.

Keywords: protrusion in dogs, cauda equine syndrome in dogs, magnetic resonance imaging (MRI) of the spine in dogs, lumbosacral stenosis in dogs.

The surgical treatment methods of degenerative lumbosacral stenosis in dogs are reviewed. There are a few types of surgical correction of this pathology: dorsal laminectomy, lateral foraminotomy with or without stabilization. The paper gives some examples of the application of the above methods and indicates the results of treatment. At present, for the treatment of pathology of this level, in the presence of foraminal stenosis, we consider the stabilization technique to be the optimal option using a transpedicular construction. In the case of clinically significant protrusion as the only cause of pathology, the most optimal option is dorsal laminectomy. Before the operation, it is necessary to carry out a thorough preoperative planning based on CT and MRI data both for the correct selection of implants and for reducing the probability of intraoperative mistakes.